

pio interferón beta. Según esta teoría, la presencia de estas reacciones indicaría una activación del sistema inmunitario y podría ser un signo de efectividad del tratamiento⁹.

Respecto al manejo de estos pacientes cabe decir que es poco satisfactorio. Es imprescindible educar al paciente acerca de la correcta forma de autoinyección, que debe ser subcutánea, nunca intradérmica, así como de la rotación diaria de las zonas de autoinyección. Con estas medidas, la mayoría de las lesiones suelen mejorar⁵, si bien existen casos en que es necesaria la suspensión del tratamiento con interferón beta, decisión que debe ser tomada en colaboración con los demás especialistas que traten al paciente.

Bibliografía

- Gaines AR, Varricchio F. Interferon beta-1b injection site reactions and necroses. *Mult Scler*. 1998;4:70.
- Aguilar G, Serrano C, Carmona M, Linares J, Serrano S. Necrosis cutánea por interferón alfa en paciente con melanoma. *Actas Dermosifiliogr*. 2006;97:539-42.
- Beiske AG, Myhr KM. Lipoatrophy: a non-reversible complication of subcutaneous interferon-beta 1a treatment of multiple sclerosis. *J Neurol*. 2006;253:377-8.
- Arrue I, Saiz A, Ortiz-Romero PL, Rodríguez-Peralto JL. Lupus-like reaction to interferon at the injection site: report of five cases. *J Cutan Pathol*. 2007;34:18-21.
- Nakamura Y, Kawachi Y, Furuta J, Otsuka F. Severe local skin reactions to interferon beta-1b in multiple sclerosis-improvement by deep subcutaneous injection. *Eur J Dermatol*. 2008;18:579-82.
- Ziegler VR, Kranke B, Soyer P, Aberer W. Extensive cutaneous-subcutaneous infiltration as a side-effect of interferon beta injection. *Hautarzt*. 1998;49:310.
- Heinzerling L, Dummer R, Burg G, Schmid-Grendelmeier P. Panniculitis after subcutaneous injection of interferon beta in a multiple sclerosis patient. *Eur J Dermatol*. 2002;12:194-7.
- O'Sullivan SS, Cronin EM, Sweeney BJ, Bourke JF, Fitzgibbon J. Panniculitis and lipoatrophy after subcutaneous injection of interferon beta-1b in a patient with multiple sclerosis. *J Neurol Neurosurg Psychiatry*. 2006;77:1382-3.
- Ball NJ, Cowan BJ, Hashimoto SA. Lobular panniculitis at the site of subcutaneous interferon beta injections for the treatment of multiple sclerosis can histologically mimic pancreatic panniculitis. A study of 12 cases. *J Cutan Pathol*. 2009;36:331-7.
- Poulin F, Rico P, Côté J, Bégin LR. Interferon beta-induced panniculitis mimicking acute appendicitis. *Arch Dermatol*. 2009;145:916-7.

L. Cuesta^{a,*}, M. Moragón^a, M. Pérez-Crespo^a, J. Onrubia^b y M. García^a

^a Servicio de Dermatología, Hospital Clínico Universitario San Juan, Alicante, España

^b Servicio de Anatomía Patológica, Hospital Clínico Universitario San Juan, Alicante, España

* Autor para correspondencia.

Correo electrónico: lcuestamontero@hotmail.com (L. Cuesta).

<http://dx.doi.org/10.1016/j.ad.2012.06.009>

Poroqueratosis de Mibelli, ¿una nueva indicación de la terapia fotodinámica?

Porokeratosis of Mibelli: A New Indication for Photodynamic Therapy?

Sr. Director:

Las poroqueratosis son un grupo de trastornos de la queratinización cutánea, de carácter adquirido o hereditario. Su expresión clínica consiste en una mácula o placa anular de centro atrófico y bordes bien definidos e hiperqueratósicos, cuya imagen histológica es una columna paraqueratósica compacta, denominada laminilla cornioide. El número y la distribución de las lesiones definen las diferentes formas clínicas: poroqueratosis de Mibelli, poroqueratosis actínica superficial diseminada (PASD), poroqueratosis lineal, poroqueratosis palmo-plantar y poroqueratosis *punctata*. Aunque son lesiones benignas, existen ciertas características que asocian un mayor riesgo de malignización, de ahí la importancia de conocer la actitud ante estas lesiones cutáneas y las diferentes opciones terapéuticas.

Presentamos el caso de una mujer de 82 años, sin antecedentes personales de interés, que consultaba por la presencia de una lesión cutánea en la cara anterior de la pierna izquierda, con un crecimiento progresivo a lo largo de 2-3 años. Se trataba de una placa solitaria, redondeada, de

bordes bien definidos, de 4 × 3 cm de tamaño, eritematosa y cubierta por una escama blanquecina (fig. 1). La biopsia cutánea mostró la existencia de laminillas cornoides, sin signos de atipia celular (fig. 2). Y así en conjunto, con la clínica y la histología, se estableció el diagnóstico de poroqueratosis de Mibelli. Dados la localización y el tamaño de la lesión, se propuso la terapia fotodinámica (TFD) como una buena opción terapéutica. Se aplicó sobre la lesión, de forma oclusiva, una crema de 5-metilo aminolevulinato (MAL, Metvix®). Tres horas después, su visión bajo la luz ultravioleta mostró una fluorescencia rojo intensa en toda ella, y a continuación se expuso a la luz roja de una lámpara tipo LEDs (Aktilite®, 37 J/cm² durante 9 min). A las 2 semanas, la zona de piel tratada estaba ulcerada, quizás como consecuencia de la exposición a la luz solar de la lesión pocas horas después del tratamiento; por ello se descartó una nueva sesión de TFD y se pautaron curas locales. Tres meses después de la sesión de TFD la lesión prácticamente se había resuelto, quedando solo una pequeña zona levemente eritematosa y costrosa (fig. 3).

La patogenia de las poroqueratosis continúa siendo desconocida y se piensa que se originan por la proliferación de clones atípicos de queratinocitos, inducidos por la interacción de factores genéticos, alteraciones inmunitarias y factores ambientales como la exposición solar, lo que explica que las lesiones se localicen con mayor frecuencia en las áreas fotoexpuestas y sean más evidentes en verano^{1,2}. Son lesiones benignas de curso crónico, pero todas las formas

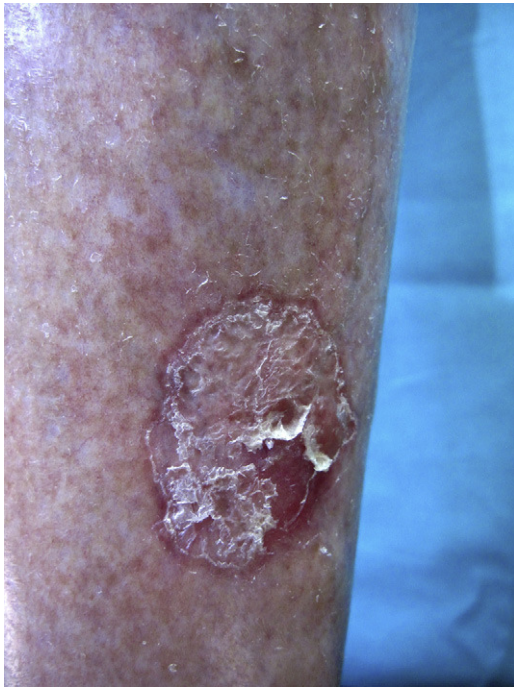


Figura 1 Placa eritematosa de 4 x 3 cm de tamaño, cubierta por una gruesa escama blanquecina.

clínicas presentan cierto riesgo de malignización, siendo las lesiones lineales, de gran tamaño, de mucho tiempo de evolución y de aparición en ancianos e inmunodeprimidos las que asocian un mayor riesgo de transformación maligna². Las neoplasias descritas, en orden de frecuencia, son la enfermedad de Bowen, el carcinoma epidermoide y el carci-

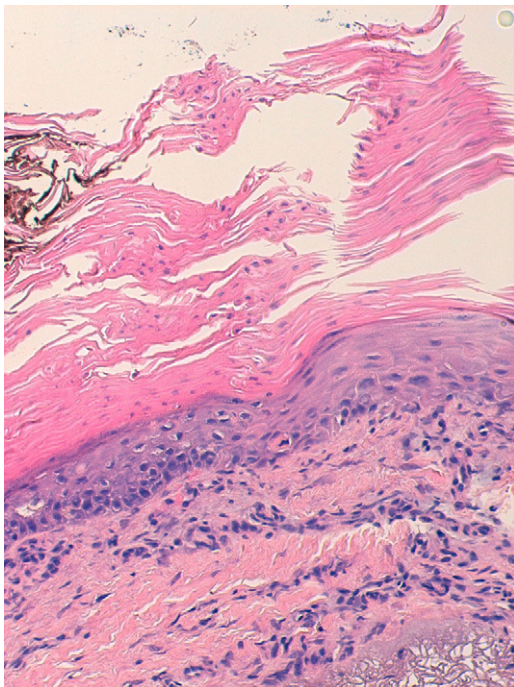


Figura 2 Hematoxilina-eosina 20x. Laminilla cornoide (columna de paraqueratosis asociada a hipogranulosis y disqueratosis).

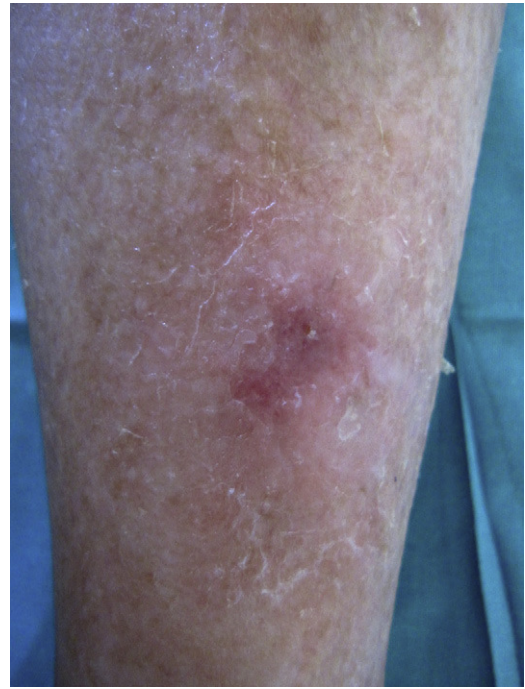

Figura 3 Leve eritema y descamación a los 3 meses de la sesión de terapia fotodinámica.

noma basocelular^{1,2}. Por lo anterior, es importante decidir la conducta a adoptar ante esta dermatosis y conocer las distintas opciones terapéuticas.

La existencia de múltiples tratamientos es reflejo de la falta de un tratamiento ideal que sea seguro y eficaz, por lo que cada caso deberá ser evaluado de forma individual. Así, en el caso de múltiples lesiones diseminadas, lo más adecuado podría ser el seguimiento clínico de las mismas y la realización de una biopsia en aquellas con sospecha de malignización². Entre los tratamientos empleados se encuentran: calcipotriol, tacalcitol, 5-fluorouracilo, imiquimod, retinoides tópicos y sistémicos, láser, crioterapia, dermoabrasión y exéresis quirúrgica^{1,2}. La TFD está aprobada para el tratamiento de las queratosis actínicas, los carcinomas basocelulares superficiales y nodulares, y la enfermedad de Bowen, y en los últimos años se ha ampliado su uso a diferentes afecciones cutáneas: infecciosas, inflamatorias y tumorales, con una mayor o menor evidencia de su eficacia³. Sobre la base de las similitudes clínicas e histológicas de la poroqueratosis con la queratosis actínica se ha empleado la TFD en su tratamiento, además de por ser una técnica segura y bien tolerada, con buena respuesta cosmética y mínimos efectos secundarios, pero los resultados de los pocos casos documentados son contradictorios. La mayor parte de los trabajos se han realizado en pacientes con PASD; se han empleado diferentes fotosensibilizantes (ácido δ -aminolevulínico, MAL e hipericina) y los resultados son pobres. Solo en uno de ellos las lesiones se resolvieron⁴, mientras que en el resto las lesiones mejoraron levemente o permanecieron inalteradas⁵⁻⁷. Solo hemos encontrado en la literatura un caso de poroqueratosis de Mibelli tratado con TFD y curación de la lesión. A diferencia de nuestro caso, combinaron una única sesión de TFD, que empleó MAL como fotosensibilizante y luz azul, con una

crema de 5-fluorouracilo aplicada a diario¹. Mientras que la mayoría de las dermatosis se tratan con más de una sesión de TFD, en nuestro caso solo se pudo aplicar una sesión por la aparición de efectos secundarios, y ello podría explicar que la respuesta no fuera completa. Por otro lado, el efecto inmunomodulador inducido por la TFD, junto con la inflamación ya existente en la lesión, visible en las imágenes clínica e histológica, posiblemente favorecieron la buena respuesta terapéutica con solo una sesión. La ulceración es un efecto adverso infrecuente⁸ y probablemente el hecho de que se tratara la pierna de una mujer añosa y se expusiera a la luz solar después de la sesión, no siguiendo las recomendaciones de fotoprotección, influyó en su aparición.

En conclusión, aportamos un nuevo caso de porokeratosis de Mibelli tratado con TFD y respuesta parcial. No obstante, dado que existe una gran disparidad en los resultados terapéuticos de su empleo en esta dermatosis, pensamos que se requieren más estudios con series de casos más largas para poder establecer conclusiones claras sobre su utilidad o no en el tratamiento de las porokeratosis.

Bibliografía

- Levitt J, Emer JJ, Emanuel PO. Treatment of porokeratosis of Mibelli with combined use of photodynamic therapy and fluorouracil cream. *Arch Dermatol*. 2010;146:371-3.
- Ruiz de Casas A, Moreno-Ramírez D, Camacho-Martínez F. Poroqueratosis actínica superficial diseminada. *Piel*. 2006;21:193-6.
- Fernández-Guarino M, García-Morales I, Harto A, Montull C, Pérez-García B, Jaén P. Terapia fotodinámica: nuevas indicaciones. *Actas Dermosifiliogr*. 2007;98:377-95.
- Nayeemuddin FA, Wong M, Yell J, Rhodes LE. Topical photodynamic therapy in disseminated superficial actinic porokeratosis. *Clin Exp Dermatol*. 2002;27:703-6.
- Cavicchini S, Tournalaki A. Successful treatment of disseminated superficial actinic porokeratosis with methyl aminolevulinate-photodynamic therapy. *J Dermatolog Treat*. 2006;17:190-1.
- Fernández-Guarino M, Harto A, Pérez-García B, Martín-González M, Urrutia S, Jaén P. Photodynamic therapy in disseminated superficial actinic porokeratosis. *JEADV*. 2009;23:176-7.
- Boiy A, de Witte PA, Roelandts R. Topical treatment of disseminated superficial actinic porokeratosis with hypericin-photodynamic therapy: a case report. *Photodiagnosis Photodyn Ther*. 2010;7:123-5.
- Strauss RM, Ogden S, Sheehan-Dare RA, Goulden V. Leg ulceration after aminolaevulinic acid photodynamic therapy in a patient with peripheral vascular disease. *Dermatology*. 2003;207:85.

E. Gutiérrez Paredes*, R. Bella Navarro,
E. Montesinos Villaescusa y E. Jordá Cuevas

Servicio de Dermatología, Hospital Clínico Universitario de Valencia, Universidad de Valencia, Valencia, España

* Autor para correspondencia.
Correo electrónico: ev.gutierrez@hotmail.com
(E. Gutiérrez Paredes).

<http://dx.doi.org/10.1016/j.ad.2012.04.016>

Enfermedad de Fabry: espectro clínico de los angioqueratomas

Fabry Disease and the Clinical Spectrum of Angiokeratomas

Sr. Director:

La enfermedad de Fabry es la más frecuente por depósito de glucoesfingolípidos después de la enfermedad de Gaucher. Presenta una gran variabilidad clínica, siendo las manifestaciones en muchos de los órganos que se ven afectados inespecíficas¹. Por este motivo, el diagnóstico de la enfermedad es difícil y suele retrasarse, como media unos 10 años después del inicio de la sintomatología². La afectación cutánea en la enfermedad de Fabry es habitual y puede ser decisiva a la hora de sospechar el diagnóstico de la misma. Incluye la presencia de angioqueratomas, telangiectasias, alteraciones de la sudoración y linfedema. En trabajos recientes sobre las manifestaciones cutáneas en esta enfermedad se ha demostrado que el espectro clínico de los angioqueratomas es variado³. En este estudio, tras una revisión retrospectiva, se describen las lesiones cutáneas presentes en 5 pacientes diagnosticados de enfermedad de Fabry, prestando especial atención en la expresión clínica de los angioqueratomas.

Se trata de 5 pacientes, una mujer y 4 varones, afectados de una enfermedad de Fabry. Las principales características clínicas de cada uno de ellos se recogen en la *tabla 1*. La mayoría de ellos, incluida la única paciente mujer, presentaba una clínica extracutánea clásica. La edad media de aparición de los angioqueratomas fue de 17,2 años. En los casos 4 y 5, estos se distribuían de manera clásica, «en bañador», y en el caso 5 se observaron, además, unas lesiones vasculares menos hiperqueratósicas en ambas palmas. En los 3 casos restantes los angioqueratomas resultaron menos típicos. En el caso 1 se observaron lesiones aisladas en forma de mínimos angioqueratomas en la zona peribucal y periumbilical (*fig. 1*). En el caso 3, los angioqueratomas se distribuían de forma extensa, pero casi exclusivamente en el hemicuerpo izquierdo. Finalmente, la paciente heterocigota presentaba lesiones en forma de angioqueratomas en la hemivulva izquierda (*fig. 2*) y mínimas lesiones aisladas en la parte anterior del tronco. Únicamente en 2 casos había hipohidrosis como otra manifestación cutánea de la enfermedad. Todos los pacientes, a excepción del caso 1, recibían tratamiento enzimático sustitutivo (con una media de tratamiento ininterrumpido de 9 años) y en estos no se observó desaparición o disminución de los angioqueratomas, ni mejoría del resto de la clínica cutánea.

Dentro de los 5 subtipos de angioqueratomas que se reconocen⁴ se encuentra el denominado «angioqueratoma *corporis diffusum*», muy característico de la enfermedad de Fabry aunque no exclusivo, ya que también puede verse