



ACTAS Dermo-Sifiliográficas

Full English text available at
www.actasdermo.org



ORIGINAL

Diagnóstico de onicomicosis. La utilidad del test rápido de detección antigénica en comparación con el cultivo



L. Fernández-Fuente^{a,*}, S. Herrero-Ruiz^a, B. Echeverría-García^a, J. García-Martínez^b
y J. Borbujo^a

^a Servicio de Dermatología, Hospital Universitario de Fuenlabrada, Madrid, España

^b Área de Microbiología, Servicio de Laboratorio Clínico, Hospital Universitario de Fuenlabrada, Madrid, España

Recibido el 6 de marzo de 2024; aceptado el 29 de abril de 2024

Disponible en Internet el 20 de mayo de 2024

PALABRAS CLAVE

Onicomicosis;
Antígeno;
Dermatofito;
Inmunocromatografía;
Diagnóstico

Resumen

Antecedentes: La tiña ungueal es muy prevalente en nuestro medio y se observa con frecuencia en la práctica diaria. La confirmación diagnóstica depende de técnicas no siempre accesibles (PCR), con sensibilidad muy variable en función del experto (microscopía directa) o que ofrecen un resultado tardío (cultivo, histopatología). Recientemente se ha desarrollado un test rápido de detección antigénica de dermatofitos, basado en la inmunocromatografía, denominado Diafactory®. Esta herramienta diagnóstica podría ser útil en el diagnóstico de la tiña ungueal, permitiendo el inicio precoz del tratamiento y una disminución de las visitas a consulta. **Objetivo:** Determinar la sensibilidad y la especificidad del test rápido de detección antigénica en comparación con el cultivo.

Material y método: Durante un periodo de un año, se recogen 333 muestras ungueales de pacientes con sospecha de onicomicosis. Se realiza de forma simultánea el test rápido y el cultivo en cada muestra. Aquellos con resultado en test antigénico positivo inician el tratamiento de forma precoz. El resto de pacientes reciben citas para la realización de cultivos seriados y posterior consulta médica para la valoración de los resultados.

Resultados: La sensibilidad y especificidad del test rápido de detección antigénica en comparación con el cultivo es del 97,2% y 80,7%, respectivamente.

Conclusión: La efectividad del test rápido de detección antigénica es comparable con la del cultivo para la detección de dermatofitos en muestras ungueales. Es una técnica diagnóstica rápida y sencilla que permite una reducción en el número de visitas de los pacientes al hospital, así como un inicio precoz del tratamiento.

© 2024 AEDV. Publicado por Elsevier España, S.L.U. Este es un artículo Open Access bajo la CC BY-NC-ND licencia (<http://creativecommons.org/licencias/by-nc-nd/4.0/>).

* Autor para correspondencia.

Correo electrónico: lfdelafuente@salud.madrid.org (L. Fernández-Fuente).

KEYWORDS

Onychomycosis;
Antigen;
Dermatophyte;
Immunochromatography;
Diagnosis

Diagnosis of Onychomycosis: Utility of an Immunochromatography Strip Test Compared with Conventional Culture

Abstract

Background: Ringworm is highly prevalent in our setting and is frequently observed in our routine clinical practice. Diagnostic confirmation depends on techniques that are not always accessible (PCR), with highly variable sensitivity depending on the observer (direct microscopy) or delayed results (culture, histopathology). Recently, an immunochromatography-based rapid test (Diafactory®) for the antigenic detection of dermatophytes has been developed. This diagnostic tool can help diagnose ringworm, allowing early initiation of treatment and fewer consultation visits.

Objective: To determine the sensitivity and specificity of the rapid antigen detection test compared to conventional culture.

Material and methods: For a full year, 333 nail samples were collected from patients with suspected onychomycosis. The rapid test and the conventional culture were simultaneously performed on each sample. Those with a positive antigenic test result began treatment early. The remaining patients had appointments for serial cultures and subsequent medical consultation to evaluate the results.

Results: Compared to conventional culture, the sensitivity and specificity rates of the rapid antigen detection test are 97.2% and 80.7%, respectively.

Conclusion: The effectiveness of the rapid antigen detection test is similar to that of conventional culture for the detection of dermatophytes in nail samples. It is a quick and simple diagnostic technique that reduces the number of patient visits to the hospital, and allows early treatment start.

© 2024 AEDV. Published by Elsevier España, S.L.U. This is an open access article under the CC BY-NC-ND license (<http://creativecommons.org/licenses/by-nc-nd/4.0/>).

Introducción

La onicomycosis es una infección fúngica superficial con prevalencia elevada, afectando a entre un 10 y un 40% de la población europea y su incidencia aumenta con la edad¹. La afectación de las uñas de los pies es más frecuente que la de las manos. El patógeno causal más extendido son los dermatofitos, y dentro de estos, el *Trichophyton rubrum*. Los dermatofitos son los responsables del 89-90% de los casos de onicomycosis y producen la tiña ungueal².

Desde el punto de vista clínico, la tiña ungueal se manifiesta con engrosamiento de lámina ungueal, hiperqueratosis, cambios en la coloración, onicólisis distal y hemorragias en astilla. Los patrones onicoscópicos más comunes observados en la onicomycosis son la onicólisis distal con borde de avance proximal irregular, la cromoniquia y el aumento de estriación longitudinal³. La dermatoscopia ungueal es una herramienta diagnóstica complementaria, simple, rápida y económica, que puede aumentar la precisión del diagnóstico⁴. Sin embargo, no disponemos de ningún signo patognomónico que nos permita confirmar el diagnóstico clínico. Dentro de los diagnósticos diferenciales se incluye la onicopatía traumática, la psoriasis ungueal, el liquen plano ungueal y otras enfermedades inflamatorias de la piel⁵.

Su tratamiento consiste en antifúngicos sistémicos por vía oral, como la terbinafina, el fluconazol o el itraconazol. Son tratamientos prolongados durante un mínimo de 12 semanas⁶. Los efectos adversos más importantes de estos fármacos son la hepatotoxicidad y las citopenias. Por este motivo resulta necesaria la confirmación diagnóstica previo

inicio de tratamiento, evitando así el sobretratamiento por errores diagnósticos⁷.

El diagnóstico de esta patología tan común se lleva a cabo con técnicas como el cultivo, la observación directa o el examen en fresco, la histopatología o la reacción en cadena de polimerasa (PCR). Aunque la combinación de cultivo y examen en fresco ha sido el *gold standard* en los últimos años, su tasa de falsos negativos oscila entre el 15 y el 80%⁸. Actualmente no existe consenso en la combinación de pruebas diagnósticas más apropiada para aumentar la sensibilidad y especificidad⁹.

Tanto el cultivo como el examen en fresco tienen la ventaja de ser pruebas que están disponibles en la mayoría de centros sanitarios. El inconveniente del cultivo es que se trata de una prueba diagnóstica lenta, que ofrece un resultado en 3-4 semanas y requiere repeticiones seriadas para alcanzar una sensibilidad aceptable. Por su parte, el examen en fresco tiene una sensibilidad muy variable que va a depender de la experiencia del observador al microscopio. El estudio histológico, a pesar de ser muy fiable, es un método invasivo y de elevada complejidad. La PCR tiene una sensibilidad y especificidad excelentes, pero es una técnica costosa y no está disponible en la mayoría de centros¹⁰.

En el Hospital de Fuenlabrada, basamos la confirmación diagnóstica de tiña ungueal en 3 cultivos seriados, por lo que nos vemos obligados a citar de nuevo al paciente 4 semanas tras la toma de la última muestra para el cultivo. Revisamos los resultados y pautamos el tratamiento que precise, lo que demora su inicio.

Por tanto, parece necesario encontrar un método rápido, sencillo, poco invasivo y coste-efectivo para hacer un diag-

nóstico e iniciar el tratamiento con la mayor brevedad posible, lo que evita citas médicas innecesarias y permite aprovechar el uso adecuado de los recursos disponibles.

El test rápido de detección antigénica, Diafactory®, es una técnica diagnóstica desarrollada en Japón, de reciente instauración en Europa, habiendo llegado a España en el año 2018. Se basa en la inmunocromatografía y utiliza anticuerpos dirigidos hacia el epítipo presente en 7 especies de dermatofito (*Trichophyton*, *Microsporium* y *Epidermophyton*). Además, tiene la ventaja de ofrecer un resultado que no se ve afectado por los agentes antifúngicos más utilizados (terbinafina, itraconazol, griseofulvina), por lo que el tratamiento previo con alguno de estos fármacos no interviene en el resultado de la prueba diagnóstica^{11,12}.

Objetivos

1. Evaluar la sensibilidad (S) y especificidad (E) del test rápido de detección antigénica, Diafactory®, como técnica diagnóstica de tiña ungueal, teniendo en cuenta el cultivo de hongos como técnica diagnóstica de referencia.
 - La sensibilidad es el ratio entre el número de test antigénicos positivos y el número de cultivos positivos, en los que ha crecido alguna especie de dermatofito.
 - La especificidad es el ratio entre el número de test antigénicos negativos y el número de cultivos en los que ha crecido alguna especie de hongo, diferente a los dermatofitos.
2. Evaluar el valor predictivo negativo (VPN) y el valor predictivo positivo (VPP) del test rápido de detección antigénica, Diafactory®, como técnica diagnóstica de tiña ungueal, teniendo en cuenta el cultivo de hongos como técnica diagnóstica de referencia.

Material y método

En el servicio de dermatología del Hospital Universitario de Fuenlabrada, durante un año (enero 2021 - enero 2022), se recogieron un total de 333 muestras ungueales de pacientes con alteraciones ungueales y con sospecha de onicomicosis dentro del diagnóstico diferencial.

Las muestras fueron recogidas por el personal de enfermería del servicio de dermatología, previamente formado para ello. La toma de muestras dependía de la afectación concreta. Si la onicomicosis era subungueal distal y lateral, se retiraba el área de onicólisis o la punta para tomar profundamente la muestra bajo la uña, lo más próximo posible al lecho ungueal. En caso de que la onicomicosis fuese blanca superficial, se retiraba la zona blanquecina superficial sobre la lámina de la uña con hoja de bisturí o con unas tijeras quirúrgicas.

De cada paciente se tomaban de forma simultánea dos muestras; una primera muestra se enviaba al servicio de microbiología para realizar el cultivo de hongos y una segunda muestra se empleaba en el test rápido de detección antigénica. Según se especifica en la ficha técnica del kit Diafactory®, se necesita una muestra de al menos 1 mg, lo que en la práctica clínica equivale a una muestra de 0,1-0,5 mm².

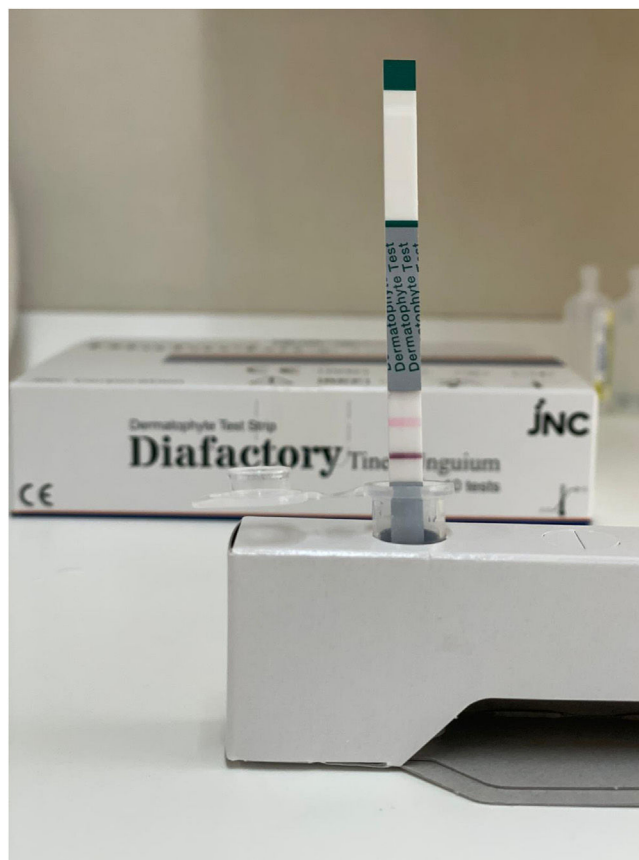

Figura 1 Resultado positivo.

Se introducía la muestra en un tubo de ensayo de plástico. Se añadía la solución de extracción hasta alcanzar el límite marcado en el tubo, lo que supone 250-500 μ L. Después se agitaba el tubo con la varilla agitadora 10-20 veces y se deja reposar 5 minutos. Por último, se vertía el líquido en el pocillo de la placa que contiene la tira reactiva y se esperaba 5 minutos a temperatura ambiente (0-37°C) para ver el resultado.

Cuando la muestra es absorbida por la tira reactiva, si hay antígeno derivado de dermatofito va a reaccionar con el anticuerpo antidermatofito, marcado con oro coloidal, para así formar un complejo inmune. Este inmunocomplejo sigue avanzando a lo largo de la tira reactiva y es capturado por el anticuerpo monoclonal antidermatofito, quedando inmovilizado en la tira reactiva donde aparece una línea púrpura derivada de partículas de oro coloidal en caso de reacción positiva (fig. 1). En caso de que en la muestra no haya antígenos derivados de dermatofito, no se forma el inmunocomplejo, el anticuerpo marcado sigue avanzando por la tira reactiva sin quedar capturado y no se forma la línea púrpura, lo que indica una reacción negativa (fig. 2).

Independientemente de si la reacción es positiva o negativa, la solución de la muestra, al pasar sobre la línea de control, deja una línea color rosa debido a que la eosina se acerca al pH neutro al entrar en contacto con la humedad. Si la línea de control no se vuelve rosa, el resultado es no válido, debido a un test defectuoso o porque las condiciones no han sido adecuadas (fig. 3).

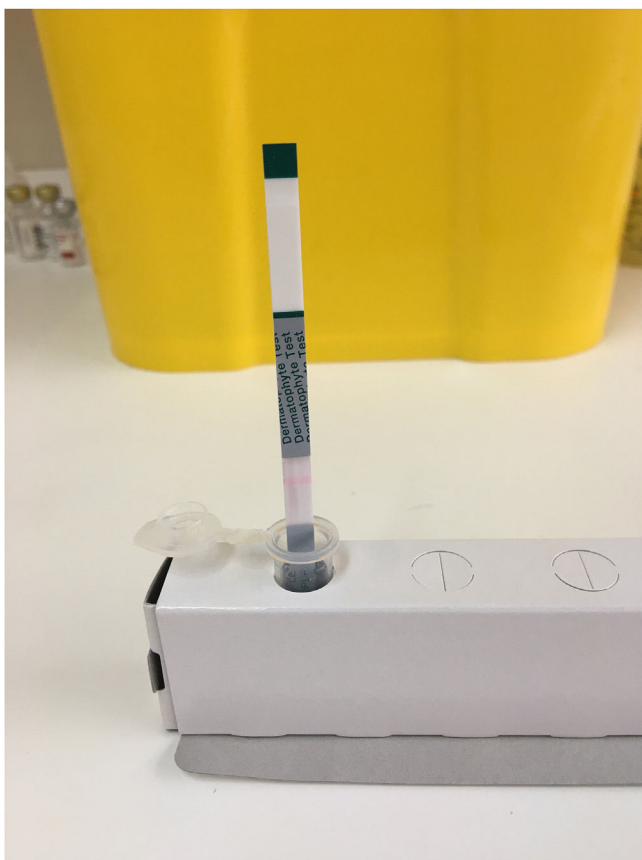


Figura 2 Resultado negativo.



Figura 3 Resultado no válido.

Aquellos pacientes con un resultado positivo en el test rápido antigénico iniciaron tratamiento antifúngico y la mayoría fueron dados de alta del servicio de dermatología, para un posterior control evolutivo en atención primaria. Los pacientes con un resultado negativo en el test rápido antigénico fueron citados durante 3 semanas consecutivas para repetir la toma de muestras para cultivos seriados. Posteriormente fueron valorados en una cuarta cita hospitalaria, 4 semanas tras la última toma de cultivo para valorar los resultados y el inicio del tratamiento requerido.

Este estudio se ajusta a la Declaración de Helsinki de 1975 y sus sucesivas modificaciones. La aprobación para realizar este estudio se obtuvo del comité de ética del Hospital Universitario de Fuenlabrada (código de protocolo: EC1749).

Resultados

Se analizaron un total de 333 muestras, correspondientes a 129 hombres (38,7%) frente a 204 mujeres (61,3%), con edades comprendidas entre los 4 y los 91 años, una edad media de 51,8 años y una mediana de 51 años.

Se obtuvieron 99 cultivos con resultado positivo; de ellos, 73 fueron positivos para dermatofitos, identificándose *T. rubrum* en 63 casos, *T. interdigitale* en 9 casos y *E. floccosum* en un caso (tabla 1). Los 26 cultivos restantes fueron positivos para un hongo no dermatofito; en ellos se identificaron 2 casos de *Acremonium* sp., 22 casos de *Candida* sp., un caso de *Rhodotorula* sp. y un caso de *Scopulariopsis brevicaulis* (tabla 2).

Tabla 1 Especies de dermatofitos identificadas por cultivo y test rápido de detección antigénica

	Cultivo +	Test rápido antigénico +
<i>Trichophyton rubrum</i>	63	61
<i>Trichophyton interdigitale</i>	9	9
<i>Epidermophyton floccosum</i>	1	1

Tabla 2 Especies de hongos no dermatofitos identificadas por cultivo y test rápido de detección antigénica

	Cultivo +	Test rápido antigénico –
<i>Acremonium</i> sp.	2	1
<i>Candida</i> sp.	22	18
<i>Rhodotorula</i> sp.	1	1
<i>Scopulariopsis brevicaulis</i>	1	1

De los 73 cultivos positivos para dermatofito, 71 presentaron un test rápido antigénico positivo, lo cual nos permite alcanzar una sensibilidad del 97,2% para los cultivos positivos. Por su parte, de los 26 cultivos positivos para hongos diferentes a dermatofitos, 21 presentaron un test rápido antigénico negativo, lo cual nos permite demostrar una especificidad del 80,7%. El valor predictivo positivo es del 93,4% y el valor predictivo negativo del 91,3% (tabla 3).

Tabla 3 Sensibilidad (S), especificidad (E), valor predictivo positivo (VPP) y valor predictivo negativo (VPN) del test rápido de detección antigénica en comparación con el cultivo, para el diagnóstico de tiña ungueal

	Cultivo + (dermatofito)	Cultivo – (no dermatofito)	
Test rápido de detección antigénica +	71	5	VPP = 71/76 = 93,4%
Test rápido de detección antigénica –	2	21	VPN = 21/23 = 91,3%
	S = 71/73 = 97,2%	E = 21/26 = 80,7%	

El análisis de los 234 cultivos negativos muestra que 51 de ellos han presentado un test rápido de antígenos positivo, por lo que no se han realizado cultivos seriados en estos pacientes. Considerando el cultivo de hongos como técnica de referencia, estas muestras corresponderían a falsos negativos. Tras revisar las historias clínicas de dichos pacientes, se confirma que a todos ellos se les ha prescrito tratamiento antifúngico tópico u oral. Tan solo 16 (31,37%) fueron revisados en consulta, y de ellos, en 15 se objetivó una mejoría clínica tras haber iniciado el tratamiento. El único paciente que no había mejorado reconocía no haber realizado el tratamiento. Los 35 pacientes que no fueron valorados de nuevo en consulta, tampoco consultaron de nuevo por este motivo en el hospital o en atención primaria, durante los 12 meses posteriores a la visita en dermatología.

Discusión

La elevada prevalencia de la tiña ungueal en nuestro medio, junto con la demora para obtener la confirmación diagnóstica mediante el cultivo, genera un importante gasto de recursos sanitarios obligando a los pacientes a acudir a centros sanitarios en sucesivas ocasiones antes de poder iniciar el tratamiento. La instauración en Europa del test rápido de detección antigénica es una alternativa para agilizar el diagnóstico e inicio de tratamiento en estos pacientes.

El test de detección rápida de antígenos de dermatofitos utiliza anticuerpos contra especies de *Trichophyton*. El anticuerpo se generó inmunizando ratones con el antígeno derivado de *T. rubrum*. El epítipo contra el anticuerpo es un azúcar común a las 8 especies de dermatofito (*T. rubrum*, *T. interdigitale*, *T. mentagrophytes*, *T. violaceum*, *T. tonsurans*, *M. canis*, *M. gypseum* y *E. floccosum*)¹³. Sin embargo, esta técnica diagnóstica no está diseñada para identificar otras especies como *Candida*, *Malassezia* o *Scopulariopsis*, de la misma forma tampoco detecta cepas bacterianas. Aunque puede mostrar reacción positiva con algunas especies de *Aspergillus*, *Penicillium* y *Fusarium*, no forman parte de la microbiota residente de las uñas de las personas sanas^{13,14}.

Evaluamos el test rápido de detección antigénica para la detección de dermatofitos en muestras de uñas de manos y pies. Nuestro examen de 333 muestras reveló que la sensibilidad y especificidad de la técnica respecto al cultivo fueron del 97,2% y 80,7%, respectivamente.

Hasta la fecha, los estudios han evaluado el test antigénico de detección rápida de dermatofitos teniendo en cuenta como técnica de referencia la observación directa, y llegando a alcanzar sensibilidad del 85,4-100% y especificidad del 34,6-100%^{15,16}. El primer estudio que realizó la comparación del test antigénico de detección rápida de dermatofitos con el cultivo de hongos como técnica de referencia, con un

tamaño muestral algo inferior respecto a nuestro estudio, ha demostrado una sensibilidad del 96,07% y una especificidad del 72,4%¹. La especificidad alcanzada en nuestro estudio es superior.

Al no hacer cultivos seriados en las muestras con test antigénico positivo, aquellas con cultivo negativo pueden ser debidas a considerar el cultivo único como técnica de referencia, puesto que la sensibilidad del cultivo de hongos no es del 100%. Al haber realizado una única toma de muestra para cultivo de hongos en lugar de cultivos seriados, es posible que, si se hubieran realizado un segundo o tercer cultivos, alguna toma hubiera resultado positiva. La mejoría clínica objetivada en los pacientes revisados tras el tratamiento antifúngico apoya que sus alteraciones ungueales fueran realmente una tiña ungueal, tal como indica su test antigénico positivo.

Es necesaria una comparación entre este test de detección rápida de antígenos de dermatofitos frente a la PCR, que alcanza una sensibilidad y especificidad excelentes y podría actuar como un verdadero *gold standard* aunque no sea la técnica diagnóstica que utilizemos de forma habitual.

A pesar de las ventajas que nos proporciona el uso de esta técnica diagnóstica rápida, no excluye la necesidad de remitir un fragmento de la muestra para cultivo de hongos. De esta forma diagnosticaremos aquellos casos de onicomiosis producidos por hongos no dermatofitos, como *Candida* sp. En los cultivos de hongos, *Candida* sp. tiene una tasa de crecimiento más rápida frente a los dermatofitos, pudiendo crecer en días y no en semanas. Mantener el cultivo es una ventaja a la hora de realizar estudios epidemiológicos, de prevalencias o resistencias a los tratamientos.

El gasto del test antigénico no es significativo frente a la reducción en el número de visitas al hospital, en recursos humanos y en tiempo del personal de enfermería y medicina, que produciría una clara disminución en el impacto económico de esta enfermedad. Además, consideramos que esta técnica puede ser de gran utilidad en atención primaria, evitando el paso a atención especializada en la mayoría de los casos, siempre y cuando se realice el cultivo de hongos paralelo. Futuras investigaciones en esta área serían interesantes para poder implementar esta nueva técnica diagnóstica en otras áreas de la asistencia sanitaria.

Conclusiones

Nuestros hallazgos indican que la eficacia del test rápido de detección de antígenos de dermatofitos es comparable con la del cultivo único para la detección de dermatofitos. Esta prueba diagnóstica proporciona un diagnóstico rápido y fiable de dermatofitosis en las uñas. Su realización no requiere equipos sofisticados ni conocimientos especializados y permite obtener el resultado en escasos minutos. La prueba

permite el inicio temprano del tratamiento antifúngico y en caso de negatividad, reduce el número de tratamientos antifúngicos que podrían administrarse innecesariamente.

Sugerimos que el test de detección rápida de antígenos de dermatofitos es una técnica efectiva para el cribado de la tiña ungueal, que podría evitar a los pacientes varias visitas adicionales al hospital e iniciar el tratamiento de forma precoz.

Financiación

Los autores declaran no haber recibido ningún tipo de financiación para la realización de este artículo.

Conflicto de intereses

Ninguno.

Bibliografía

1. Paugam A, Challier S. Dermatophytic onychia: Effectiveness of rapid immunochromatographic diagnostic testing directly on samples compared to culture. *Ann Dermatol Venerol*. 2022;149:108–11.
2. Thomas J, Jacobson GA, Narkowicz CK, Peterson GM, Burnet H, Sharpe C. Toenail onychomycosis: an important global disease burden. *J Clin Pharm Ther*. 2010;35:497–519.
3. Nada EEA, El Taieb MA, El-Feky MA, Ibrahim HM, Hegazy EM, Mohamed AE, et al. Diagnosis of onychomycosis clinically by nail dermoscopy versus microbiological diagnosis. *Arch Dermatol Res*. 2020;312:207–12.
4. Jesús-Silva MA, Fernández Martínez R, Roldán-Marín R, Arenas R. Dermoscopy patterns in patients with a clinical diagnosis of onychomycosis – results of a prospective study including data of potassium hydroxide (KOH) and culture examination. *Dermatol Pract Concept*. 2015;5:39–44.
5. Allevato MA. Disease mimicking onychomycosis. *Clin Dermatol*. 2010;28:164–77.
6. Campbell AW, Anyanwu EC, Morad M. Evaluation of the drug treatment and persistence of onychomycosis. *Sci World J*. 2004;4:760–77.
7. Ghannoum M, Mukherjee P, Isham N, Markinson B, Rosso JD, Leal L. Examining the importance of laboratory and diagnostic testing when treating and diagnosing onychomycosis. *Int J Dermatol*. 2018;57:131–8.
8. Pihet M, Le Govic Y. Reappraisal of conventional diagnosis for dermatophytes. *Mycopathologia*. 2017;182:169–80.
9. Hazarika N, Chauhan P, Divyalakshmi C, Kansal NK, Bahurupi Y. Onychoscopy: a quick and effective tool for diagnosing onychomycosis in a resource-poor setting. *Acta Dermatovenerol Alp Pannonica Adriat*. 2021;30:11–4.
10. Paugam A, L'Ollivier C, Viguie C, Anaya L, Mary C, de Ponfily G, et al. Comparison of real-time PCR with conventional methods to detect dermatophytes in samples from patients with suspected dermatophytosis. *J Microbiol Methods*. 2013;95:218–22.
11. Higashi Y, Miyoshi H, Takeda K, Saruwatari H, Kubo H, Sakaguchi J, et al. Evaluation of a newly-developed immunochromatography strip test for diagnosing dermatophytosis. *Int J Dermatol*. 2012;51:406–9.
12. Wakamoto H, Miyamoto M. Development of a new dermatophyte-detection device using immunochromatography. *J Med Diag Methods*. 2016;5:1–9.
13. Noriki S, Ishida H. Production of an anti-dermatophyte monoclonal antibody and its application: immunochromatographic detection of dermatophytes. *Med Mycol*. 2016;54:808–15.
14. Tsunemi Y, Takehara K, Miura Y, Nakagami G, Sanada H, Kawahima M. Screening for tinea unguium by dermatophyte test strip. *Br J Dermatol*. 2014;170:328–31.
15. Tsunemi Y, Hiruma M. Clinical study of Dermatophyte Test Strip An immunochromatographic method, to detect tinea unguium dermatophytes. *J Dermatol*. 2016;43:1417–23.
16. Tsunemi Y, Takehara K, Miura Y, Nakagami G, Sanada H, Kawahima M. Specimens processed with an extraction solution of the Dermatophyte Test Strip can be used for direct microscopy. *Br J Dermatol*. 2017;177:e50–1.