

CARTA CIENTÍFICO-CLÍNICA

Dermatosis ampollar hemorrágica por heparina, ¿una entidad subdiagnosticada?



Heparin-Induced Bullous Hemorrhagic Dermatitis: An Underdiagnosed Reaction?

Sr. Director:

La dermatosis ampollar hemorrágica (DAH) asociada a heparina es una entidad benigna, descrita por primera vez por Perrinaud en el año 2006¹⁻³. Se comunican seis casos de DAH en pacientes adultos que fueron evaluados en el Servicio de Dermatología del Hospital Italiano de Buenos Aires, entre el 1 de septiembre del 2020 y el 31 de enero de 2022. Las características demográficas, clínicas y evolutivas de los mismos se obtuvieron a partir de la historia clínica electrónica (figs. 1-3).

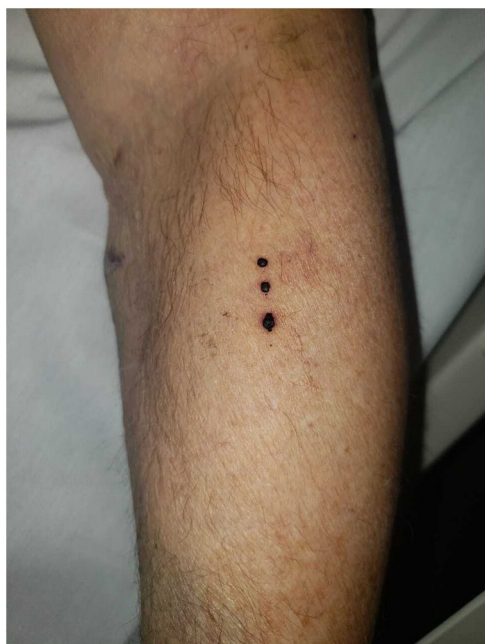

Figura 1 Presentación típica. Ampollas tensas de contenido hemorrágico, de distribución lineal, localizadas en el antebrazo izquierdo (caso 1).

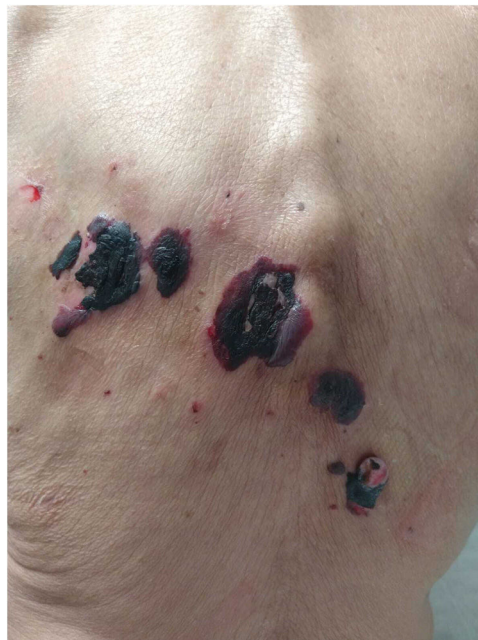

Figura 2 Presentación atípica. Ampollas de gran tamaño localizadas en dorso, de contenido hemorrágico. Refleja una mayor extensión y gravedad de la entidad (caso 3).

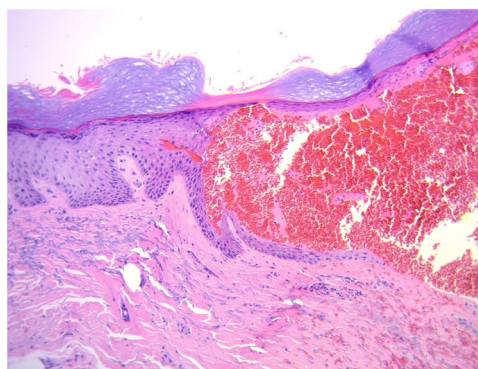


Figura 3 Histopatología (hematoxilina-eosina, 20x). Ampolla intraepidérmica de contenido eritrocitario.

Tres pacientes eran de sexo femenino y el rango de edad observado fue de 50 a 78 años. Los pacientes recibían tratamiento anticoagulante (cinco enoxaparina y uno heparina sódica). El tiempo transcurrido entre el inicio

<https://doi.org/10.1016/j.ad.2022.09.024>

0001-7310/© 2023 AEDV. Publicado por Elsevier España, S.L.U. Este es un artículo Open Access bajo la licencia CC BY-NC-ND (<http://creativecommons.org/licenses/by-nc-nd/4.0/>).

Tabla 1 Características clínicas, tipo y dosis de heparina, demora evocadora, hallazgos en laboratorio, histopatológicos y evolución de seis casos de pacientes con dermatosis ampollar hemorrágica

	Caso 1	Caso 2	Caso 3	Caso 4	Caso 5	Caso 6
Sexo	M	F	F	M	F	M
Edad	78	75	69	50	75	74
Comorbilidades	- Diabetes - Hipertensión arterial - Enfermedad coronaria - Reemplazo valvular	- Mieloma múltiple - Trasplante autólogo de médula ósea - Enfermedad renal crónica	- Trasplante cardiaco - Hipertensión arterial - Enfermedad renal crónica	- Hipertensión arterial - Dilatación de raíz aórtica (cirugía de Bentall-Bono con prótesis mecánica)	- Hipertensión Arterial - Obesidad - Hiperplasia uterina	- Hipertensión arterial - Diabetes mellitus - Dislipidemia - Fibrilación auricular - Cardiopatía isquémica
Indicación de heparina	Accidente cerebrovascular	Trombosis venosa profunda	Hemodiálisis	Endocarditis infecciosa con evento embólico	Trombosis superficial extensa de vena safena	Revascularización miocárdica
Tipo de heparina	Enoxaparina	Enoxaparina	Heparina no fraccionada	Enoxaparina	Enoxaparina	Enoxaparina
Dosis de heparina	80 mg cada 12 h	40 mg cada 12 h	5.000 unidades 3 veces por semana	80 mg cada 12 h	80 mg cada 12 h	80 mg cada 12 h
Demora evocadora	14 días	14 días	4 años	3 días	12 días	30 días
Cuadro clínico	Ampollas tensas de contenido hemorrágico en miembros superiores y abdomen	Ampollas tensas de contenido hemorrágico en antebrazo derecho y vesículas en abdomen inferior	Ampollas tensas de contenido hemorrágico en pabellón auricular, dorso, miembros superiores e inferiores y mucosa oral (fig. 1)	Ampollas tensas de contenido hemorrágico en 4.º y 5.º dedos de mano izquierda	Ampollas tensas de contenido hemorrágico en piernas	Ampollas en cuero cabelludo, rostro, antebrazos y abdomen
Laboratorio	Anti-XA 1,37 U/mL (0,5-1,2 U/mL)	Dentro de parámetros normales	Función renal alterada por nefropatía	Dentro de parámetros normales	Fosfatasa alcalina 161 (H) UI/L (31-100), GPT 80 (H) UI/L (10-40)	Hemoglobina 10 (L) g/dL, hematocrito 33 (L)%
Histopatología	Epidermis acantósica con áreas de hemorragia, extensa extravasación de eritrocitos en dermis	No se realizó	Ampolla dermoepidérmica sin infiltrado inflamatorio con material hemático en su interior	Ampolla intraepidérmica sin infiltrado inflamatorio con material hemático en su interior	No se realizó	Ampolla intraepidérmica con contenido hemático en su interior
Inmunofluorescencia	Negativa	No se realizó	Negativa	Negativa	No se realizó	No se realizó
Suspensión de heparina	No	Sí	Sí	No	No	No
Evolución	Resolución a las 2 semanas	Resolución a las 3 semanas	Resolución a las 2,5 semanas	Resolución a las 2 semanas	Resolución en 1 semana	Resolución en 7 días

del fármaco y el desarrollo del cuadro fue variable (tres días a cuatro años). Todos presentaron ampollas tensas, de contenido hemorrágico, en distintas localizaciones. En cuatro pacientes se realizaron biopsias para histopatología e inmunofluorescencia directa (IFD). En tres se evidenciaron ampollas intraepidérmicas y en uno ampollas dermoepidérmicas con contenido hemático. En los cuatro casos la IFD fue negativa. En todos los pacientes las lesiones remitieron en menos de tres semanas, en un caso fue necesario suspender el tratamiento anticoagulante por la dermatosis (tabla 1).

La comunicación de esta serie de casos tiene como objetivo dar visibilidad a una entidad poco conocida, evitar el subdiagnóstico de la misma y revisar su manejo terapéutico.

La DAH se considera una patología poco frecuente pero su incidencia es desconocida. Se observa con mayor frecuencia en pacientes de sexo masculino y edad avanzada, con una media de presentación de 70 años, como en los casos comunicados^{2,3}.

Se ha descrito que puede desarrollarse secundario al uso de cualquier tipo de heparina, fundamentalmente a la enoxaparina y, de forma excepcional, a los anticoagulantes orales como warfarina y rivaroxabán³⁻⁵.

Su fisiopatogenia aún no es clara, se han postulado cuatro hipótesis. Una propone una reacción dosis dependiente dado que se observó en algunos pacientes que recibían dosis altas de heparina. La segunda teoría postula un mecanismo sinérgico para pacientes tratados con uno o más anticoagulantes o antiagregantes plaquetarios. La tercera plantea a la fragilidad cutánea como el mecanismo subyacente. Por último, algunos autores sugieren que la aparición de lesiones en el sitio de aplicación de la heparina puede indicar un mecanismo de hipersensibilidad tipo IV^{2,3}.

La demora evocadora descrita es de cinco a 21 días. Sin embargo, se han comunicado casos en los cuales las manifestaciones clínicas se desarrollaron desde horas hasta nueve meses luego del inicio de la anticoagulación². En el tercer caso de esta serie la demora evocadora fue de cuatro años lo cual generó dudas sobre el diagnóstico. Sin embargo, estudios complementarios nos permitieron descartar otras patologías y el cuadro remitió luego de la suspensión del anticoagulante. Este sería el primer caso reportado con una latencia tan prolongada.

El cuadro clínico se caracteriza por ampollas tensas, de contenido hemorrágico, localizadas en las extremidades². Las mucosas suelen estar respetadas, aunque puede comprometer la mucosa oral o manifestarse con afectación exclusiva de la misma⁶. Puede presentar fenómeno de Koebner, como en uno de los pacientes de esta serie.

La histopatología de las lesiones es inespecífica y suele mostrar ampollas intraepidérmicas de contenido hemático, como lo observado en tres pacientes de esta serie, aunque también se pueden observar ampollas a nivel subcorneal o subepidérmico. La IFD de la piel perilesional es negativa^{2,3}. Por este motivo, la biopsia de piel no sería necesaria para el diagnóstico si las características clínicas y los antecedentes son sugestivos de esta entidad. En el tercer caso de esta serie, dadas sus características clínicas, se consideraron otros diagnósticos (penfigoide ampollar y enfermedad por IgA lineal). Sin embargo, la IFD fue negativa y las lesiones remitieron luego de la suspensión del anticoagulante, lo cual nos permitió realizar el diagnóstico de DAH. Este caso es distinto a los restantes y está asociado con heparina

sódica que la paciente recibía en hemodiálisis. Esto hace que nos preguntemos si existe relación entre el tipo de heparina utilizada, la vía de administración, la fisiopatogenia y la gravedad de la enfermedad²⁻⁴.

Debido a que el curso natural de esta dermatosis es benigno y suele autolimitarse, no suele ser necesario suspender o modificar el tratamiento anticoagulante. En la mayor parte de los casos, las lesiones remiten de forma espontánea en tres semanas. Sin embargo, en el caso 3 debido a la gravedad del cuadro la heparina fue discontinuada¹⁻³.

En conclusión, la DAH es una entidad poco conocida, lo que podría estar relacionado con su subdiagnóstico. Se le considera una reacción adversa a la heparina, cuyo diagnóstico es clínico. Si bien no suele estar indicado implementar cambios en el tratamiento anticoagulante ya que suele autolimitarse en pocas semanas, en algunos casos esto podría ser necesario.

Financiación

Este trabajo no ha recibido ningún tipo de financiación.

Conflicto de intereses

Los autores declaran no tener ningún conflicto de intereses.

Bibliografía

- Perrinaud A, Jacobi D, Machet MC, Grodet C, Gruel Y, Machet L. Bullous hemorrhagic dermatosis occurring at sites distant from subcutaneous injections of heparin: Three cases [Internet]. *J Am Acad Dermatol*. 2006;54:55–7, <http://dx.doi.org/10.1016/j.jaad.2005.01.098>.
- Russo A, Curtis S, Balbuena-Merle R, Wadia R, Wong E, Chao HH. Bullous hemorrhagic dermatosis is an under-recognized side effect of full dose low-molecular weight heparin: a case report and review of the literature. *Exp Hematol Oncol*. 2018;7:15.
- Uceda-Martin M, Lambert A, Miremont G, Gaiffe A, Agier M-S, Studer M, et al. Bullous haemorrhagic dermatitis induced by heparins and other anticoagulants: 94 cases from French pharmacovigilance centres and a literature review [Internet]. *Ann Dermatol Venereol*. 2022;149:45–50, <http://dx.doi.org/10.1016/j.annder.2021.05.003>.
- Cortez de Almeida RF, Vita Campos C, Daxbacher EL, Jeunon T. Heparin-Induced Bullous Hemorrhagic Dermatitis: A Report of an Exceptionally Exuberant Case and Literature Review. *Am J Dermatopathol*. 2021;43:497–505.
- Gérard A, Levassasseur M, Gaboriau L, Stichelbout M, Staumont-Salle D. [Hemorrhagic bullous dermatosis (HBD): A rare side-effect of heparins]. *Ann Dermatol Venereol*. 2020;147:446–50.
- Harris HB, Kurth BJ, Lam TK, Meyerle JH. Heparin-induced bullous hemorrhagic dermatosis confined to the oral mucosa. *Cutis*. 2019;103, 365;366;370.

S.E. Pérez*, A.C. Torre, M. Echeverría, M.J. Cura, M. Caviades y L.D. Mazzuoccolo

Departamento de Dermatología, Hospital Italiano de Buenos Aires. Buenos Aires, Argentina

* Autora para correspondencia.

Correos electrónicos: susanae.perez@hospitalitaliano.org.ar, susanaperez1705@gmail.com (S.E. Pérez).