

CASOS PARA EL DIAGNÓSTICO

Manchas de color marrón-rojizo en las palmas de un niño



Red-Brown Patches on a Boy's Palms

Historia clínica

Un niño de 7 años, sin antecedentes de interés, acudió a la consulta de Urgencias de Dermatología de nuestro centro por presentar varias manchas asintomáticas en las manos. Las lesiones no desaparecieron tras el lavado con jabón y le aparecieron tras haber estado jugando con unos gusanos en el patio de su colegio. Según su madre, otros niños del colegio, que habían estado jugando con él, también presentaron lesiones similares, aunque de menor magnitud.

Exploración física

Se observaban unas máculas difusas, mal delimitadas de una coloración marrón-rojiza en las palmas de las manos y en algunos dedos, especialmente en el primer y el segundo dedo de la mano derecha (figs. 1 y 2).

En la exploración dermatoscópica se apreció una pigmentación con patrón de la cresta sin afectación de la apertura de los acrosiringios.

Histopatología

El examen histológico de una biopsia en sacabocados no mostró hallazgos relevantes dermoepidérmicos ni la presencia de depósito de pigmento en el estrato córneo.

Otras pruebas complementarias

El cultivo de hongos dermatofitos fue negativo.

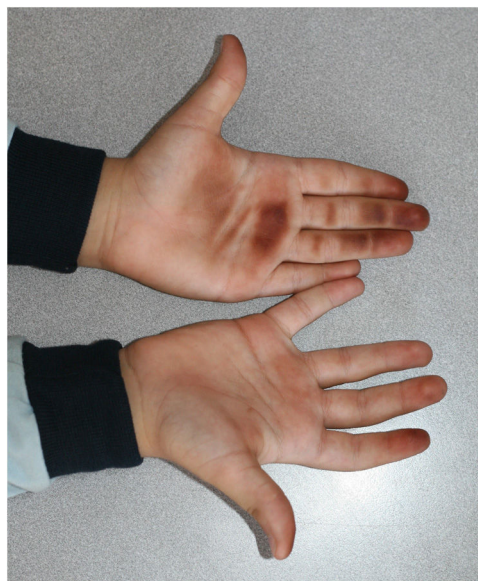


Figura 1



Figura 2

¿Cuál es el diagnóstico?

Diagnóstico

Pigmentación exógena inducida por la manipulación de milpiés.

Evolución y tratamiento

En relación con el antecedente del juego con gusanos en el colegio, se le mostraron al niño algunas fotos de los posibles especímenes implicados e identificó claramente el «milpiés de patas rojas de Tanzania» como el gusano con el que había estado jugando. Una semana después presentó una clara mejoría clínica de las lesiones sin tratamiento.

Comentario

El *Epibolus pulchripes* o «milpiés de patas rojas de Tanzania» pertenece al género *Diplopoda*. Pese a que habita en zonas tropicales y subtropicales de África Occidental, su presencia en el sur y el este de España podría relacionarse con fenómenos migratorios o con su introducción accidental, desplazando otras especies de milpiés autóctonas.

Cuando el artrópodo se siente amenazado, se enrosca liberando unas sustancias ricas en cianuro y quinonas a través de unos poros de su esqueleto. El contacto con el cianuro puede provocar inflamación, picor o escozor, así como vesiculación o ulceración en caso de contacto prolongado, mientras que los compuestos de quinona, por sus propiedades pigmentarias relacionadas con su estructura química, son los responsables de la hiperpigmentación de la piel y las mucosas^{1,2}. En nuestro caso, la quinona sería la responsable de la pigmentación palmar tras la compresión de los milpiés.

Se han descrito algunos casos similares al nuestro que presentaron una mancha asintomática de color marrón-rojizo o negro en la zona de contacto tras aplastar accidentalmente a otros milpiés e incluso manchas que reproducían la forma del cuerpo del milpiés³. La localización más frecuente suele ser en los dedos de los pies, el cuello y a veces la boca. También puede aparecer conjuntivitis o una úlcera córnea en caso de contacto ocular¹.

Normalmente el diagnóstico es clínico con una anamnesis adecuada. En ocasiones hay similitudes con algunas manifestaciones cutáneas de enfermedades sistémicas o incluso puede simular una isquemia arterial aguda^{4,5}.

Se ha descrito el patrón de la cresta en la exploración dermatoscópica como un signo frecuentemente observado que obliga a realizar el diagnóstico diferencial con un melanoma

acral si se manifiesta como una mancha de color marrón-negro².

El diagnóstico diferencial incluye enfermedades metabólicas, infecciones como la *tinea nigra*, la exposición a otras sustancias exógenas como la henna, el nitrato de plata o el permanganato potásico, así como el contacto con algunas plantas. Todos ellos fueron considerados y descartados por la historia clínica y las pruebas complementarias.

Las lesiones se curan de forma espontánea, por lo que no requieren de tratamiento, aunque se puede realizar un lavado con alcohol. Si existe prurito o irritación, se pueden administrar corticoides tópicos^{1,2,5}.

Bibliografía

1. Lima CAJ, Cardoso JLC, Magela A, de Oliveira FGM, Talhari S, Haddad V. Exogenous pigmentation in toes feigning ischemia of the extremities: A diagnostic challenge brought by arthropods of the Diplopoda Class («millipedes»). *An Bras Dermatol.* 2010;85:391–2, <http://dx.doi.org/10.1590/S0365-05962010000300018>.
2. Fracaroli TS, Miranda LQ, Maceira JP, Barcaui CB. Exogenous pigmentation after Diplopoda exposure leading to a dermatoscopic parallel ridge pattern on the plantar region. *J Dermatol Case Rep.* 2015;9:85–6, <http://dx.doi.org/10.3315/jdcr.2015.1209>.
3. Haddad V, Cardoso JLC, Lupi O, Tyring SK. Tropical dermatology: Venomous arthropods and human skin: Part II. Diplopoda, Chilopoda, and Arachnida. *J Am Acad Dermatol.* 2012;67:347.e1–9, <http://dx.doi.org/10.1016/j.jaad.2012.05.028>.
4. Pennini SN, Rebello PFB, Guerra MDGVB, Talhari S. Millipede accident with unusual dermatological lesion. *An Bras Dermatol.* 2019;94:765–7, <http://dx.doi.org/10.1016/j.abd.2019.10.003>.
5. Smaniotto MF, Batzner CN, Rovere RK, de Lima AS. Exogenous pigmentation of skin and nail caused by a millipede in a patient with plantar psoriasis. *Australas J Dermatol.* 2018;59:e225–7, <http://dx.doi.org/10.1111/ajd.12741>.

A.A. González Ruiz^{a,*}, A. Botía Paco^a, A. Docampo Simón^a, M. Niveiro de Jaime^b e I. Betllloch-Mas^a

^a Servicio de Dermatología, Hospital General Universitario de Alicante-ISABIAL, Alicante, España

^b Servicio de Anatomía Patológica, Hospital General Universitario de Alicante-ISABIAL, Alicante, España

* Autor para correspondencia.

Correo electrónico: mjsanchezpujol@gmail.com (A.A. González Ruiz).