

CASOS PARA EL DIAGNÓSTICO

[Artículo traducido] Pápulas hiperqueratóticas de Color Amarillo-Marrón en los Pies



Hyperkeratotic Yellow-Brown Papules on the Feet

Historia clínica

Un varón caucásico portugués de 36 años, previamente sano, acudió a la clínica de dermatología con historia de cinco días de múltiples pápulas dolorosas y pruriginosas en los pies. Dos semanas antes había viajado a las Islas Santo Tomé y Príncipe, donde jugó al fútbol descalzo. Había sido examinado 4 días antes en otro hospital por una lesión similar en el tobillo izquierdo.

Examen físico

El examen físico reveló 3 pápulas hiperqueratóticas de color amarillo amarronado y 2 pápulas pequeñas y rojas con puntos centrales distribuidos en el tobillo y los dedos (figs. 1A y B).

Pruebas adicionales

La dermatoscopia reveló un halo blanco de hiperqueratosis y un orificio central oscuro rodeado de una estructura ovoide de color blanco (fig. 2).

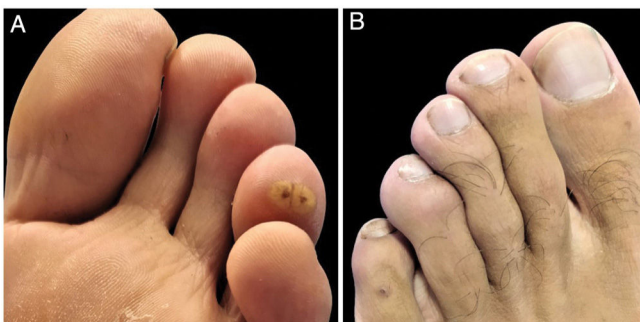


Figura 1 Pápulas hiperqueratóticas de color amarillo amarronado (A) y pápulas pequeñas rojas (B) con puntos centrales oscuros.

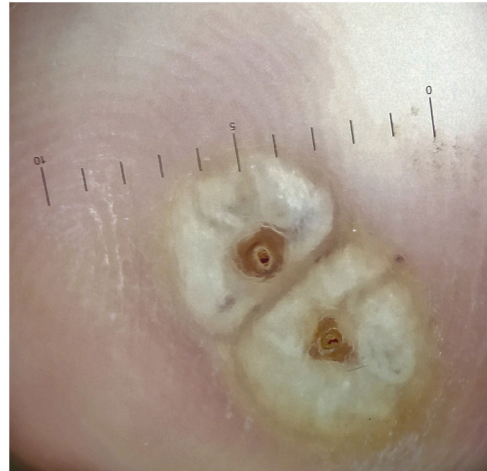

Figura 2 La dermatoscopia reveló un halo blanco de hiperqueratosis y un orificio central oscuro rodeado por una estructura ovoide blanca.

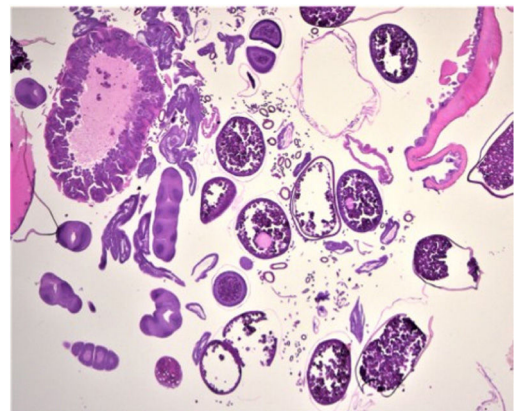


Figura 3 Tinción hematoxilina-eosina, amplificación original $\times 40$.

Histopatología

La biopsia cutánea reflejó una serie de huevos en diferentes etapas de maduración, así como secciones de parásitos artrópodos y, en particular, porciones reproductivas y digestivas y anillos traqueales (fig. 3).

¿Cuál es el diagnóstico?

Véase contenido relacionado en DOI:
<https://doi.org/10.1016/j.ad.2021.07.027>

<https://doi.org/10.1016/j.ad.2021.07.033>

0001-7310/© 2022 AEDV. Publicado por Elsevier España, S.L.U. Este es un artículo Open Access bajo la licencia CC BY-NC-ND (<http://creativecommons.org/licenses/by-nc-nd/4.0/>).

Diagnóstico

Las características clínicas, dermatoscópicas e histopatológicas nos permitieron establecer un diagnóstico de tungiasis.

Curso clínico y tratamiento

Se realizó curetaje de las lesiones y profilaxis secundaria a infección bacteriana con antibióticos tópicos y sistémicos (ácido fusídico tópico y amoxicilina-ácido clavulánico oral) y tratamiento con ivermectina tópica. El paciente había recibido previamente todas las vacunas recomendadas contra el tétanos. Se observó resolución clínica en 3 semanas, sin complicaciones durante el seguimiento.

Comentario

La tungiasis es una ectoparasitosis olvidada causada por la penetración de la pulga de la arena —*Tunga penetrans* o, menos comúnmente, *Tunga trimamillata*— en la epidermis del huésped¹⁻⁵. Es endémica en África subsahariana, India, Iberoamérica y Caribe, y se da en los viajeros que regresan de dichas regiones¹⁻⁵. Se adquiere normalmente al andar descalzo, o con zapatos que dejan los dedos al descubierto^{2,5}. El hábitat principal de este parásito es el suelo arenoso, aunque puede estar también presente en bosques tropicales y plantaciones de plátanos^{3,4}. El paciente se queja normalmente de sensación de prurito, dolor y cuerpo extraño³. Las lesiones afectan fundamentalmente a los pies, y en especial a la zona periungueal de los dedos, talones y plantas, aunque puede afectar a cualquier parte del cuerpo que esté en contacto con el suelo infestado²⁻⁴. Los hallazgos cutáneos difieren, dependiendo de la fase de la enfermedad, y se correlacionan con el ciclo vital de la pulga incrustada^{2,3}. La hembra de la pulga de la arena penetra en la epidermis del huésped, sobresaliendo el segmento abdominal posterior, para eliminar heces y depositar huevos (100-200/semana). Seguidamente se desarrolla una mácula pequeña de color pardo rojizo, que se transforma en la presentación clínica clásica: una pápula amarilla con un punto central oscuro. La ingurgitación subsiguiente de la pulga, a partir de la producción de huevos, causa edema, eritema, prurito y dolor^{1,2,4}. De no tratarse, el ciclo vital de la pulga finaliza en 4 o 6 semanas, y forma una pápula de costra negra^{1,2,4}. Aunque el diagnóstico de tungiasis es clínico, la dermatoscopia puede ser una herramienta útil, revelando poros centrales oscuros, estructuras ovales blancuzcas, fibras dendríticas plateadas y manchas de color negro azulado en muchos casos². El diagnóstico diferencial incluye mordedura de artrópodos, absceso, ampolla, granuloma piogénico, leishmaniasis, quiste mixoide, *myiasis* o cuerpo extraño². La biopsia cutánea revela frecuentemente restos de exoesqueleto y cáscaras de huevos⁴. La eliminación en condiciones estériles de cada pulga con agujas, o biopsias por raspado o punción es el tratamiento de elección. Tras la extracción, deberá tratarse la llaga con antibiótico tópico, debiendo considerarse tanto la profilaxis antibiótica oral como la vacuna

contra el tétanos^{2,3,5}. En pacientes con enfermedad grave, pueden utilizarse también ivermectina tópica, dimeticona tópica o tiabendazol oral^{2,5}. Las complicaciones más considerables son las infecciones bacterianas secundarias tales como celulitis, necrosis cutánea, infección del tejido blando y tétanos². La tungiasis es una infección emergente en viajeros a zonas endémicas, cuya mejor medida preventiva es llevar calzado cerrado. Por ello, es esencial realizar estas recomendaciones a los viajeros y evitar la infestación de este parásito^{2,3}. Por tanto, los dermatólogos deben ser conscientes de esta infestación, a fin de tratarla con prontitud y prevenir complicaciones.

Conflicto de intereses

Los autores declaran la ausencia de conflicto de intereses.

Agradecimientos

Quisiéramos agradecer al Profesor Soares-de-Almeida y a los doctores Marta Lobo y Pablo Espinosa su aportación al examen histopatológico.

Bibliografía

1. Cagnon GV, Carvalho Dos Santos D, Miot HA. Tungiasis. *JAMA Dermatol.* 2019; <http://dx.doi.org/10.1590/abd1806-4841.20177239>.
2. Coates SJ, Thomas C, Chosidow O, Engelman D, Chang AY. Ectoparasites: Pediculosis and tungiasis. *J Am Acad Dermatol.* 2020;82:551-69, <http://dx.doi.org/10.1016/j.jaad.2019.05.110>.
3. Lopes L, Filipe P. Residents'corner December 2013. sQUIZ your knowledge! *Eur J Dermatol.* 2013;23:920-1, <http://dx.doi.org/10.1684/ejd.2013.2260>.
4. Nazzaro G, Genovese G, Veraldi S. Clinical and histopathologic study of 39 patients with imported tungiasis. *J Cutan Pathol.* 2019;46:251-5, <http://dx.doi.org/10.1111/cup.13410>.
5. Heukelbach J. Invited review. Tungiasis. *Rev Inst Med Trop Sao Paulo.* 2005;47:307-13, <http://dx.doi.org/10.1590/s0036-46652005000600001>.

C. Correia^{a,*}, S. Fernandes^a, L. Soares-de-Almeida y P. Filipe^{a,b,c}

^a *Dermatology Department, Hospital de Santa Maria, Centro Hospitalar Universitário Lisboa Norte (CHULN), Lisboa, Portugal*

^b *Faculty of Medicine, Dermatology University Clinic, University of Lisbon, Lisboa, Portugal*

^c *Dermatology Research Unit, Instituto de Medicina Molecular (IMM), Universidad de Lisboa, Lisboa, Portugal*

* Autor para correspondencia.

Correo electrónico: catarinacorreia03@gmail.com (C. Correia).