

IMÁGENES EN DERMATOLOGÍA

[Artículo traducido] Manchas de Bier en la cara de una mujer sana

Pregnancy-Associated Bier's Spots on a Healthy Woman's Face

M.F. Hernandez-Amaris^{a,*}, P.A. Candelo^b y J. Victoria-Chaparro^c

^a Dermatology Residency Program Universidad Libre - Hospital San Juan de Dios, Cali, Valle del Cauca, Colombia

^b Dermatologist, MD, Hospital San Juan de Dios, Cali, Valle del Cauca, Colombia

^c Dermatologist, MD, MSc, Universidad Libre - Hospital San Juan de Dios, Cali, Valle del Cauca, Colombia



Una mujer de 37 años fue derivada para evaluación de manchas asintomáticas de color blanco en la frente, que había advertido durante la 28.^a semana de su primer embarazo y persistieron tras el parto. Negó cualquier historia personal o familiar de enfermedades vasculares ni de otro tipo. Había dado a luz siete meses antes tras un embarazo sin incidentes ni complicaciones posteriores.

El examen reveló una piel normal en bipedestación, apareciendo el moteado en la frente al inclinarse, mostrando manchas hipopigmentadas con bordes difusos sobre una base eritematosa blanqueante tras 5-10 segundos de inclinación hacia delante (fig. 1A,B). Las lesiones desaparecían a los 5 segundos de elevar la cabeza. No había asociación con dolor, hiperhidrosis ni cianosis, ni existían lesiones similares en ninguna otra parte del cuerpo, siendo normal el resto de la exploración clínica. Las pruebas de laboratorio, incluyendo recuento completo, proteína C reactiva y anticuerpos antinucleares (ANA), se situaron también dentro de rangos normales (fig. 1).

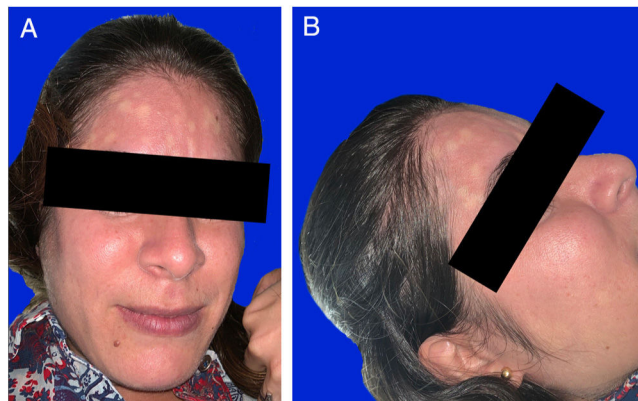


Figura 1

Aunque se encuentran más a menudo en los miembros superiores, los hallazgos clínicos sugirieron máculas anémicas fisiológicas, o manchas de Bier. Dado el curso benigno de la entidad, no se prescribió tratamiento alguno a la paciente. Las máculas blanquecinas fueron desapareciendo progresivamente, aunque las manchas persistieron durante los dos años de seguimiento.

Véase contenido relacionado en DOI:

<https://doi.org/10.1016/j.ad.2021.07.023>

* Autor para correspondencia.

Correo electrónico: mafhernandez.a@hotmail.com

(M.F. Hernandez-Amaris).

<https://doi.org/10.1016/j.ad.2021.07.031>

0001-7310/© 2022 AEDV. Publicado por Elsevier España, S.L.U. Este es un artículo Open Access bajo la licencia CC BY-NC-ND (<http://creativecommons.org/licenses/by-nc-nd/4.0/>).