



ACADEMIA ESPAÑOLA
DE DERMATOLOGÍA
Y VENEREOLOGÍA

ACTAS Dermo-Sifiliográficas

Full English text available at
www.actasdermo.org



CARTA CIENTÍFICO-CLÍNICA

Excelente respuesta clínica a largo plazo con rivaroxabán en vasculopatía livedoide. Un estudio retrospectivo



Excellent Long-term Clinical Response to Rivaroxaban in Livedoid Vasculopathy: A Retrospective Study

Sr. Director:

La vasculopatía livedoide (VL) es una vasculopatía trombotica cutánea de etiología desconocida, asociada en alrededor del 40% a trastornos trombofílicos¹. Se caracteriza por la presencia de úlceras dolorosas en las extremidades inferiores, cicatrices blanquecinas (atrofia blanca) y livedo racemosa. Ocasiona un gran impacto en la calidad de vida, su tratamiento es difícil y no existe una guía terapéutica clara². Se han utilizado inmunoglobulinas endovenosas, danazol, glucocorticoides e inmunosupresores, anticoagulantes y antitrombóticos y oxígeno hiperbárico, entre otros, con respuestas muy variables y recaídas frecuentes². Recientemente un ensayo clínico fase-2 (n = 25)¹, pequeños estudios retrospectivos^{3,4} y series de casos⁵ han demostrado que el rivaroxabán, un moderno anticoagulante oral de acción directa, puede ser muy efectivo en esta enfermedad². Sin embargo, el tiempo de seguimiento de los pacientes en estos estudios es inferior a 6 meses en la inmensa mayoría de los casos (seguimiento de 12 semanas en el ensayo clínico fase-2)². Nuestro objetivo fue evaluar la respuesta clínica del rivaroxabán en pacientes con VL con un seguimiento mayor o igual a 12 meses.

Realizamos un estudio retrospectivo de los pacientes diagnosticados de VL en tratamiento con rivaroxabán en un servicio de dermatología de un hospital terciario en España, entre el 1 de enero de 2017 y el 30 de octubre de 2021. Se revisaron las historias clínicas, se recogieron sus características clínico-epidemiológicas y su respuesta terapéutica. Se incluyeron 4 mujeres de entre 42 y 61 años (tabla 1). Todas presentaban un dolor intenso y úlceras en las piernas, junto a cicatrices atróficas. En todos los casos se realizó estudio de trastornos trombofílicos y biopsias cutáneas. El diagnóstico de VL se basó en la correlación clínico-histopatológica. Todas habían recibido múltiples tratamientos con respuesta

clínica insuficiente. La dosis inicial de rivaroxabán fue de 10 mg c/12 h. Todas alcanzaron una respuesta clínica completa dentro de los primeros 3 meses (figs. 1 y 2). La dosis de mantenimiento fue variable, entre 5-10 mg/día. Dos de ellas (pacientes 3 y 4) presentaron una reagudización de la enfermedad que se resolvió volviendo a incrementar la dosis a 10 mg c/12 h. En una paciente (número 2) se suspendió el tratamiento al séptimo mes, previa disminución progresiva de la dosis del fármaco, sin presentar recurrencias tras 8 meses de seguimiento. El resto sigue en tratamiento con una respuesta completa. Los pacientes fueron seguidos durante un tiempo que varió entre 12 y 28 meses. No se observaron efectos adversos.

El rivaroxabán es un inhibidor selectivo y reversible del factor Xa, indicado en enfermedades tromboembólicas y para la prevención secundaria de tromboembolismo tras la cirugía para la implantación de una prótesis de cadera o de rodilla². Su administración es vía oral y no requiere una monitorización de las pruebas de coagulación, presentando ventajas sobre la warfarina y el acenocumarol y las heparinas de bajo peso molecular. Además, presenta menos interacciones medicamentosas que los anticoagulantes orales tradicionales². Una revisión sistemática reciente sobre la efectividad del rivaroxabán en VL, que incluyó 13 estudios (n = 73, 65 de ellos recibieron rivaroxabán en monoterapia), observó que la eficacia se obtiene en el 82% de los pacientes. La respuesta clínica fue similar en todos los pacientes, independientemente de si padecían o no trastornos trombofílicos². La respuesta terapéutica al rivaroxabán fue rápida en la mayoría de los individuos, con un alivio significativo del dolor en 11 días o menos^{1,2}, aunque en algunos pacientes tardó más de un mes³. La dosis inicial más frecuente fue de entre 10 a 20 mg/día, para luego disminuir a 10 mg/día como mantenimiento². En 2 de nuestras pacientes se disminuyó a 5 mg/día (tras 6 y 14 meses de terapia, respectivamente), con un control excelente en una de ellas y una reagudización de la enfermedad en la otra.

Solo hemos encontrado en la literatura datos de seguimiento de 12 meses o más en 9 individuos tratados con rivaroxabán: 4 respuestas positivas a los 12 meses^{5,6}, 2 durante 14 meses de tratamiento^{7,8}, una durante 18 meses⁹ y 2 durante 23 meses⁹. Estos 9 pacientes fueron tratados con dosis de rivaroxabán de 10 mg/día. Solo uno de ellos presentó un brote de la enfermedad tras un esfuerzo laboral, y solo requirió curas y la utilización de un apósito con plata para manejarlo. No se reportaron efectos adversos en estos

<https://doi.org/10.1016/j.ad.2022.03.022>

0001-7310/© 2022 Publicado por Elsevier España, S.L.U. en nombre de AEDV. Este es un artículo Open Access bajo la licencia CC BY-NC-ND (<http://creativecommons.org/licenses/by-nc-nd/4.0/>).

Tabla 1 Características clínicas, epidemiológicas y respuesta terapéutica de las pacientes con vasculopatía livedoide tratadas con rivaroxabán

Caso	Sexo/edad	Antecedentes familiares	Antecedentes patológicos	Trastornos trombofílicos asociados	Presentación clínica	Tiempo de evolución	Tratamiento previos	Dosis de rivaroxabán	Respuesta clínica	Tiempo de seguimiento
1	F/42	No	Artritis seronegativa ANA 1/80 Tabaquismo	Sí ^a	Dolor y úlceras en los pies	28 años	CS, HBPM, AAS, pentoxifilina, sulfazalazina, oxígeno hiperbárico, colchicina, anakinra, alprostadil, etanercept	Inicio: 10 mg/12 h Después de 5 meses: 10 mg/día	Completa	12 meses Sin recurrencias
2	F/61	No	HTA, glaucoma	No	Dolor y úlceras en las piernas. Livedo y cicatrices atróficas	Un año	Pentoxifilina, AAS, dipiridamol	Inicio: 10 mg/12 h Después de 2 meses: 10 mg/día, luego 5 mg/día. Se suspende al séptimo mes	Completa	7 meses Sin recurrencias
3	F/42	Hermano con trombosis retiniana	LPP ANA 1/320	Sí ^a	Dolor y úlceras en las piernas y los pies. Livedo y cicatrices atróficas	9 años	CS, azatioprina, AAS, dipiridamol	Inicio: 10 mg/12 h Después de 10 meses: 10 mg/día ^b	Completa	28 meses Recurrencia a los 6 meses de terapia ^c
4	F/49	No	No	No	Dolor y úlceras en las piernas y los pies. Púrpura, cicatrices atróficas	24 años	AAS, dipiridamol, HBPM, IgIV	Inicio: 10 mg/12 h Después de 6 meses: 10 mg/día	Completa	23 meses Recurrencia al disminuir la dosis ^c

ANA: anticuerpos antinucleares; AAS: ácido acetilsalicílico; CS: corticoides orales; F: femenino; HBPM: heparina de bajo peso molecular; h: horas; HTA: hipertensión arterial; IgIV: inmunoglobulina endovenosa; LPP: liquen plano pilar.

^a La paciente 1 presentaba una mutación heterocigota del factor v de Leyden y la paciente 3 una mutación en el gen de la antitrombina III.

^b A los 14 meses se disminuyó a 5 mg/día, a los 16 meses a 5 mg cada 48 h y a los 24 meses se incrementó a 10 mg/12 h por reaparición del dolor y úlceras en los tobillos.

^c En ambos casos la reagudización de la enfermedad se controló incrementando la dosis de rivaroxabán a 10 mg/12 h.

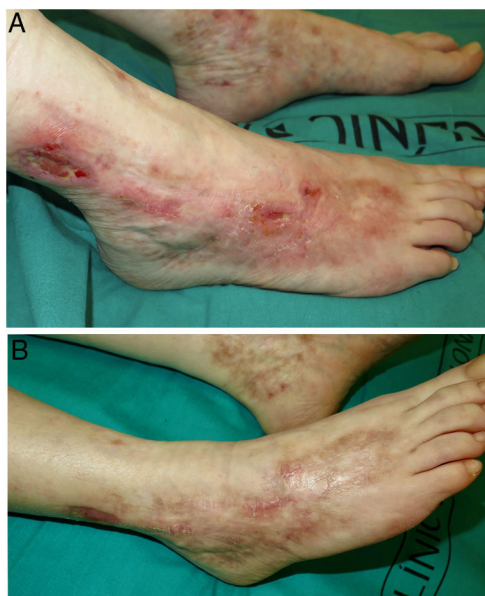


Figura 1 Vasculopatía livedoide (paciente 1). A. Úlceras y erosiones, eritema y cicatrices atróficas en los tobillos y pies. B. Respuesta completa tras 3 meses de tratamiento con rivaroxabán.

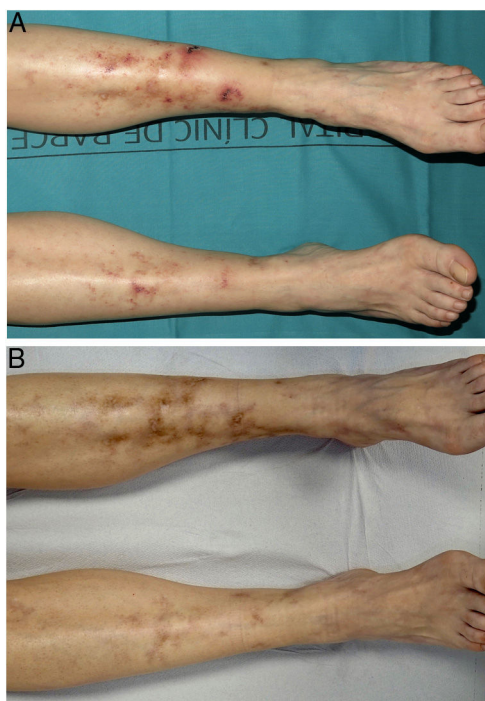

Figura 2 Vasculopatía livedoide (paciente 3). A. Úlceras, eritema y cicatrices atróficas en las piernas y tobillos. B. Respuesta completa tras 3 meses de tratamiento con rivaroxabán.

individuos. Las 4 pacientes de nuestro estudio han tenido un seguimiento mayor de un año, y 2 de ellas de 2 años o más, y en todas las pacientes se observó una respuesta terapéutica completa. Dos pacientes presentaron recurrencias al disminuir la dosis del rivaroxabán, que se resolvieron

incrementando la dosis a 10 mg c/12 h. En caso de brotes de la VL no controlados con rivaroxabán se puede incrementar su dosificación y/o agregar enoxaparina subcutánea. La adición de enoxaparina puede controlar la enfermedad en el 95% de los casos¹, pero esto no fue necesario en ninguna de nuestras pacientes. Las recurrencias pueden ser frecuentes tras la suspensión del rivaroxabán; se han observado tras una media de 25 semanas y son más frecuentes en verano³.

El rivaroxabán ha mostrado un excelente perfil de seguridad en el tratamiento de la VL, con efectos adversos en su mayoría leves, mayoritariamente menorragia e hipermenorrea². Nuestras pacientes no refirieron efectos adversos.

El rivaroxabán puede ser un tratamiento bien tolerado, de rápido inicio de acción, dosificación flexible y excelente respuesta a largo plazo en la VL. Recomendamos su uso como primera línea terapéutica en esta enfermedad.

Conflicto de intereses

Los autores declaran no tener ningún conflicto de intereses.

Bibliografía

- Weishaupt C, Strölin A, Kahle B, Kreuter A, Schneider SW, Gerss J, et al. Anticoagulation with rivaroxaban for livedoid vasculopathy (RILIVA): A multicentre, single-arm, open-label, phase 2a, proof-of-concept trial. *Lancet Haematol.* 2016;3:e72–9.
- Gao Y, Jin H. Rivaroxaban for treatment of livedoid vasculopathy: A systematic review. *Dermatol Ther.* 2021;34:e15051.
- Lee JS, Cho S. Livedoid vasculopathy in Koreans: Clinical features and response to rivaroxaban treatment. *J Eur Acad Dermatol Venereol.* 2020;34:e176–8.
- Criado PR, Pagliari C, Morita TCAB, Marques GF, Pincelli TPH, Valente NYS, et al. Livedoid vasculopathy in 75 Brazilian patients in a single-center institution: Clinical, histopathological and therapy evaluation. *Dermatol Ther.* 2021;34:e14810.
- Jiménez-Gallo D, Villegas-Romero I, Rodríguez-Mateos ME, Linares-Barrios M. Treatment of livedoid vasculopathy with rivaroxaban: A potential use of new oral anticoagulants for dermatologists. *Actas Dermosifiliogr (Engl Ed).* 2018;109:278–81.
- Kerk N, Drabik A, Luger TA, Schneider SW, Goerge T. Rivaroxaban prevents painful cutaneous infarctions in livedoid vasculopathy. *Br J Dermatol.* 2013;168:898–9.
- Lee JM, Kim I-H. Case series of recalcitrant livedoid vasculopathy treated with rivaroxaban. *Clin Exp Dermatol.* 2016;41:559–61.
- Drerup C, Goerge T. Prevention of livedoid vasculopathy recurrence by prolonged administration of rivaroxaban. *J Eur Acad Dermatol Venereol.* 2017;31:e532.
- Chen W, Fan L, Wang Y, Deng X. Treatment application of rivaroxaban in Chinese patients with livedoid vasculopathy. *J Pain Res.* 2017;10:621–4.

D. Morgado-Carrasco, J. Ibaceta, P. Iranzo, X. Bosch-Amate y J.M. Mascaró-Galy*

Servicio de Dermatología, Hospital Clínic de Barcelona, Universitat de Barcelona, Barcelona, España

* Autor para correspondencia.

Correo electrónico: jmmascaro_galy@ub.edu (J.M. Mascaró-Galy).