



ACADEMIA ESPAÑOLA
DE DERMATOLOGÍA
Y VENEREOLOGÍA

ACTAS Dermo-Sifiliográficas

Full English text available at
www.actasdermo.org



COMUNICACIÓN BREVE

Dactilitis producida por sarcoidosis subcutánea como presentación de sarcoidosis



J. Marcoval*, C. Llobera-Ris, C. Moreno-Vílchez, C. Torrecilla-Vall-Llossera, J. Sánchez Sánchez y J. Molinero Caturla

Servicio de Dermatología, Hospital Universitari de Bellvitge, Universitat de Barcelona, IDIBELL, L'Hospitalet de Llobregat, Barcelona, España

PALABRAS CLAVE

Dactilitis;
Dactilitis sarcoidea;
Sarcoidosis;
Sarcoidosis
subcutánea

Resumen La dactilitis o dedo en salchicha, se define como la inflamación de uno o varios dedos de las manos o de los pies. La dactilitis sarcoidea es una forma poco frecuente de dactilitis, que suele ser debida a la afectación ósea granulomatosa a nivel de las falanges subyacentes. Sin embargo, una apariencia clínica similar puede ser debida a la presencia de una sarcoidosis subcutánea en los dedos. Describimos los casos de 5 pacientes con una dactilitis por una sarcoidosis subcutánea de los dedos. En nuestros pacientes, las lesiones se localizaron en las falanges proximales a diferencia de la dactilitis sarcoidea por afectación ósea, que suele localizarse en las falanges medias y distales. Es importante el diagnóstico diferencial puesto que la dactilitis por afectación ósea suele ser mucho más persistente y asociarse a formas crónicas de sarcoidosis.

© 2022 AEDV. Publicado por Elsevier España, S.L.U. Este es un artículo Open Access bajo la licencia CC BY-NC-ND (<http://creativecommons.org/licenses/by-nc-nd/4.0/>).

KEYWORDS

Dactylitis;
Sarcoid dactylitis;
Sarcoidosis;
Subcutaneous
sarcoidosis

Dactylitis Due to Subcutaneous Sarcoidosis as a Manifestation of Sarcoidosis

Abstract Dactylitis, or sausage fingers or toes, refers to the swelling of 1 or more digits. Sarcoid dactylitis is an uncommon form that tends to be caused by granulomatous bone involvement in the underlying phalanges. Sarcoid dactylitis can, however, clinically resemble subcutaneous sarcoidosis with finger or toe involvement. We describe 5 patients with dactylitis due to subcutaneous sarcoidosis of the fingers. In all cases, the proximal phalanges were involved; sarcoid dactylitis, by contrast, tends to affect the medial and distal phalanges. Differential diagnosis is important, as dactylitis due to bone involvement tends to be much more persistent and is generally seen in chronic forms of sarcoidosis.

© 2022 AEDV. Published by Elsevier España, S.L.U. This is an open access article under the CC BY-NC-ND license (<http://creativecommons.org/licenses/by-nc-nd/4.0/>).

* Autor para correspondencia.

Correo electrónico: jmarcoval@bellvitgehospital.cat (J. Marcoval).

Introducción y objetivos

La dactilitis o dedo en salchicha, se define como la inflamación de uno o varios dedos de las manos o de los pies¹. Aunque cualquier proceso inflamatorio que involucre los dedos podría considerarse dactilitis, el término solo se utiliza en algunas entidades bien definidas. Es considerado uno de los rasgos clínicos diferenciales de las espondiloartropatías y, en especial, de la artritis psoriásica. No obstante, puede aparecer en el curso de enfermedades como la gota, la sarcoidosis, la tuberculosis o la sífilis, entre otras^{1,2}.

La dactilitis sarcoidosa es una manifestación infrecuente de la sarcoidosis. La mayoría de los casos de dactilitis sarcoidosa son debidos a la afectación ósea granulomatosa de las falanges subyacentes³. Sin embargo, una apariencia clínica similar puede ser debida a una sarcoidosis subcutánea en los dedos. A continuación, se describen los casos de nuestros pacientes con una sarcoidosis subcutánea en los dedos, y con una apariencia clínica similar a la dactilitis por afectación ósea subyacente.

Material y métodos

Se revisaron los casos diagnosticados de sarcoidosis subcutánea en la base de datos de la consulta monográfica de sarcoidosis entre 1988 y 2021 en un hospital universitario de tercer nivel que proporciona asistencia a aproximadamente 1.000.000 de personas. Se revisaron las historias clínicas de los pacientes, así como sus imágenes clínicas para detectar los casos que presentaban lesiones en los dedos.

Resultados

En un periodo de 33 años se identificaron 5 pacientes con una sarcoidosis subcutánea en los dedos. De estos, 3 eran mujeres y 2 varones, con edades comprendidas entre los 45 y 75 años (tabla 1).

Todos los pacientes consultaron por sus lesiones cutáneas. Cuatro de los pacientes presentaban lesiones predominantemente en los antebrazos, mientras que la restante paciente presentaba únicamente lesiones en los dedos de las manos (fig. 1). El tiempo de evolución de las lesiones osciló entre 3 y 24 meses. Las lesiones no eran dolorosas y persistieron entre 8 y 60 meses en los 4 pacientes con seguimiento hasta su resolución (tabla 1).

Ninguno de los pacientes tenía sintomatología sistémica en el momento del diagnóstico. La biopsia de las lesiones mostró, en todos los casos, una infiltración por granulomas sarcoides en el tejido celular subcutáneo (3 casos en los antebrazos y 2 en los dedos).

En cuanto a las lesiones extracutáneas, la radiografía de tórax mostró adenopatías hilares bilaterales en 3 casos, en otro caso sin afectación intratorácica se detectaron granulomas conjuntivales, y el restante desarrolló las lesiones de dactilitis en el curso del tratamiento con atezolizumab por un carcinoma de endometrio diseminado, sin que pudiese detectarse afectación extracutánea. Los niveles de la enzima convertidora de angiotensina (ECA) fueron elevados en 3 de los 4 casos en los que se determinaron.

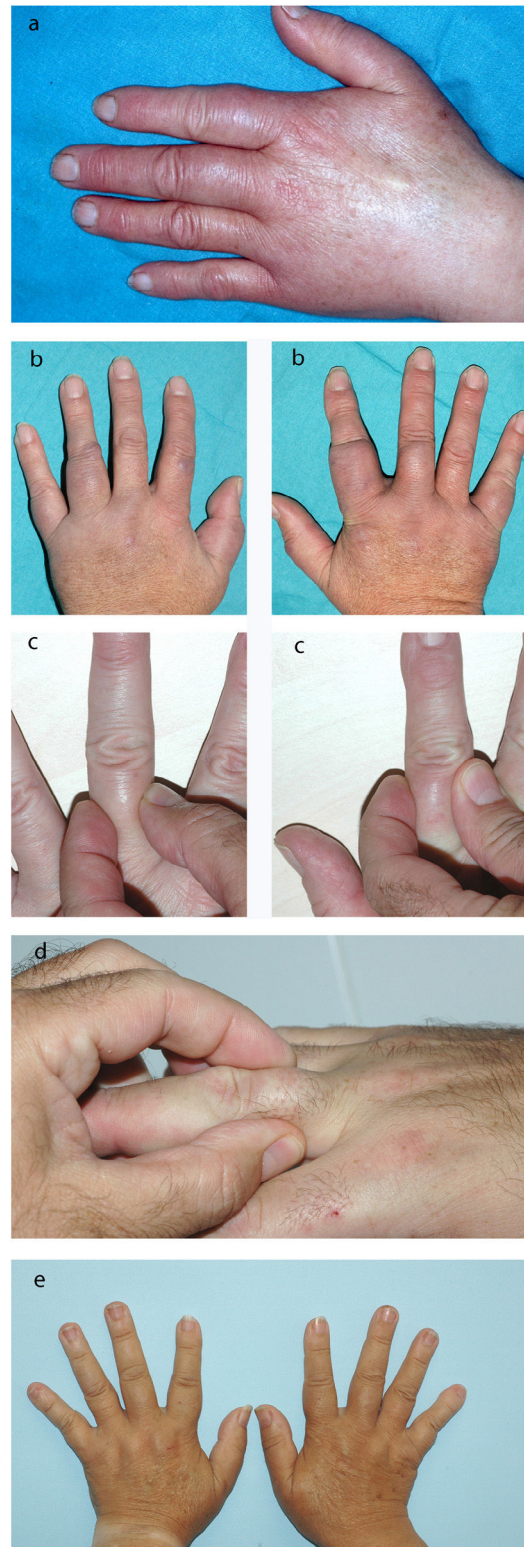


Figura 1 a) Caso 1. Dactilitis en las falanges proximales de los dedos primero, segundo y tercero de la mano izquierda; b) Caso 2. Dactilitis en las falanges proximales de 3 dedos de cada mano; c) Caso 3. Dactilitis en las falanges proximales del dedo medio izquierdo y del dedo índice derecho; d) Caso 4. Dactilitis en la falange proximal del dedo anular derecho, y e) Caso 5. Dactilitis en las falanges proximales de los dedos índice, medio y anular de cada mano.

Tabla 1 Características clínicas de los pacientes

N.º	Sexo	Edad	Tiempo de evolución (meses)	Duración (meses)	Localización dactilitis	Otras lesiones específicas de sarcoidosis cutánea	Estadio radiológico y afectación extracutánea	ECA	Pruebas de imagen	Tratamiento
1	F	70	12	60	Falanges proximales 8 dedos manos	Subcutánea en antebrazos Cicatriz en el codo	I Adenopatías hiliares y mediastínica	—		Prednisona
2	M	63	24	36	Falanges proximales 6 dedos manos	Subcutánea en antebrazos y rodillas Pápulas en las rodillas Placas en el tronco	I Adenopatías hiliares Hepatoesplénica	0,71 μ kat/l (n < 0,87)	ECO: lesiones nodulares subcutáneas	Prednisona Hidroxicloroquina
3	F	75	12	18	Falanges proximales 5 dedos manos	Subcutánea en antebrazos y piernas Pápulas en las rodillas	0 Conjuntival	64 U/l (n < 52)	Rx de antebrazo sin lesiones óseas ECO: lesiones nodulares subcutáneas	Sin tratamiento
4	M	45	3	^a	Falange proximal dedo anular D	Subcutánea en antebrazos	I Adenopatías hiliares Granulomas coroideos	54 U/l (n < 52)	ECO: lesiones nodulares subcutáneas en dedo y antebrazos	^a
5	F	68	6	8	Falanges proximales dedos 2, 3 y 4 de cada mano	-	Sin afectación extracutánea detectada ^b	107 U/l (n < 52)	Rx de manos, sin lesiones óseas ECO: lesiones nodulares subcutáneas en dedos	Sin tratamiento

ECA: enzima convertidora de angiotensina; ECO: ecografía; F: femenino; M: masculino; Rx: radiografía.

^a Caso 4: pérdida de seguimiento por cambio de domicilio.

^b Caso 5: sarcoidosis subcutánea en el curso del tratamiento con atezolizumab.

Discusión

La dactilitis puede ser aguda, caracterizada por la inflamación dolorosa del dedo, o crónica, cuando es más persistente y menos dolorosa². Las distintas formas de dactilitis también difieren en el tejido involucrado y en el tipo de afectación. Las formas más frecuentes son la dactilitis por espondiloartritis, especialmente la artritis psoriásica, que produce una inflamación dolorosa difusa de los dedos de las manos y los pies^{1,2}. En estudios que la han evaluado mediante ecografía y resonancia magnética nuclear se ha establecido que se debe a una tenosinovitis de los flexores^{1,2}. La tenosinovitis que se presenta en el curso de la enfermedad gotosa también es una causa habitual de dactilitis. La infección piógena, habitualmente estreptocócica, de las partes blandas del dedo se manifiesta también como una dactilitis aguda². Otra forma menos frecuente es la dactilitis tuberculosa, debida a una osteomielitis tuberculosa de los huesos tubulares cortos de las manos o de los pies^{1,2}. La dactilitis sifilítica es una manifestación de la sífilis congénita que presenta unos hallazgos radiológicos similares a los de la dactilitis tuberculosa, pero la afectación suele ser bilateral y simétrica^{1,2}.

La dactilitis sarcoidea es una manifestación infrecuente de la sarcoidosis que se observa en el 0,2% de los pacientes. Se define como la presencia de tumefacción en los dedos de las manos o de los pies en pacientes con una sarcoidosis, afectando principalmente a las falanges medias y con menor frecuencia a las distales^{3,4}. Radiológicamente, la dactilitis sarcoidea se caracteriza por unas alteraciones trabeculares con un patrón en panal o enrejado, asociadas o no a formaciones quísticas y reacción perióstica⁵. Histológicamente, en las lesiones óseas se encuentran granulomas no caseificantes que invaden las falanges y el tejido blando circundante. Esta forma de dactilitis sarcoidea por afectación ósea granulomatosa es muy persistente, y se asocia al lupus pernio y a las formas crónicas de una sarcoidosis⁶.

Sin embargo, además de la dactilitis sarcoidea debida a la afectación ósea granulomatosa de las falanges subyacentes, también se han descrito pacientes con una sarcoidosis subcutánea afectando a los dedos bajo el término de dactilitis^{7,8}. Estos pacientes pueden presentar una apariencia clínica similar. No obstante, en la sarcoidosis subcutánea es más frecuente la afectación de las falanges proximales que las medias y distales⁷, como en todos nuestros pacientes. Otras diferencias significativas son que la sarcoidosis subcutánea de los dedos aparece al principio de la enfermedad sistémica, y su reconocimiento puede permitir confirmar precozmente el diagnóstico de sarcoidosis sistémica, evitando así exploraciones invasivas⁹⁻¹². Al tratarse de una forma de sarcoidosis subcutánea podría asumirse que implica un significado pronóstico similar a esta en cuanto a la evolución de la sarcoidosis sistémica. En la sarcoidosis subcutánea existen algunos estudios que consideran que suele asociarse a las formas agudas de sarcoidosis⁹⁻¹². De acuerdo con estos estudios, ninguno de nuestros pacientes ha desarrollado complicaciones propias de la sarcoidosis crónica, como son las lesiones óseas o una fibrosis pulmonar.

En 4 de nuestros 5 pacientes la dactilitis se asoció a lesiones de sarcoidosis subcutánea en otras localizaciones. Por lo que, ante la sospecha de dactilitis sarcoidea, hay que explorar el resto de las extremidades en busca de lesiones

nodulares subcutáneas, especialmente en los antebrazos¹³. Como en el caso descrito por Curcó et al.⁷, no hemos detectado lesiones óseas subyacentes en nuestros pacientes.

El tratamiento de la dactilitis sarcoidea por una afectación ósea subyacente habitualmente requiere el uso de corticoides por vía oral a dosis altas asociados a antipalúdicos y metotrexato o incluso el empleo de fármacos anti-TNF, como el infliximab o el adalimumab^{3,14}. En nuestros pacientes las lesiones digitales no precisaron tratamiento específico. Dos de nuestros pacientes recibieron tratamiento sistémico, indicado por la afectación extracutánea con corticoides por vía oral en un caso y con corticoides por vía oral más hidroxiquina en el otro, y las lesiones digitales se mantuvieron parcialmente controladas hasta que se resolvieron por completo (persistieron un total de 60 y 36 meses, respectivamente). En los 2 pacientes restantes, de los que disponemos de seguimiento clínico, las lesiones digitales remitieron espontáneamente sin precisar ningún tratamiento, con una duración total de 8 y 18 meses, respectivamente.

Aunque la apariencia clínica pueda ser similar, hay que distinguir la dactilitis sarcoidea por la infiltración granulomatosa de las falanges subyacentes de la dactilitis sarcoidea por una afectación subcutánea, por la diferencia en la evolución y el significado pronóstico. La ecografía puede ser una herramienta fundamental para realizar el diagnóstico diferencial¹⁵.

La dactilitis por una sarcoidosis subcutánea suele estar presente en el comienzo de la sarcoidosis sistémica, suele afectar a las falanges proximales y con frecuencia se acompaña de una sarcoidosis subcutánea en otras localizaciones, especialmente los antebrazos. Es necesario descartar la presencia de lesiones óseas subyacentes en los casos de dactilitis persistente que afecten a las falanges medias y distales.

Conflicto de intereses

Los autores declaran no tener ningún conflicto de intereses.

Bibliografía

- Olivieri I, Scarano E, Padula A, Giasi V, Priolo F. Dactylitis, a term for different digit diseases. *Scand J Rheumatol*. 2006;35:333-40.
- Torre Alonso JC. Dactilitis: evaluación, implicaciones pronósticas y abordaje terapéutico. *Reumatol Clin*. 2007;3 Suppl 2: S7-9.
- García-Morales I, Sánchez García E, Crespo Cruz A, Escudero J. Dactilitis granulomatosa como manifestación inusual de la sarcoidosis. *Actas Dermosifiliogr*. 2021;112:851-3.
- Mori T, Yamamoto T. Dactylitis in sarcoidosis. *J Dermatol*. 2017;44:e340-1.
- Alaya Z, Mzabi A. Lytic lesion involving the first phalanx: Sarcoidosis should be suspected. *Pan Afr Med J*. 2017;26:210.
- Pitt P, Hamilton EB, Innes EH, Morley KD, Monk BE, Hughes GR. Sarcoid dactylitis. *Ann Rheum Dis*. 1983;42:634-9.
- Curco N, Pagerols X, Vives P. Subcutaneous sarcoidosis with dactylitis. *Clin Exp Dermatol*. 1995;20:434-5.
- González-Cantero Á, Sánchez-Moya AI, Martínez-Lorenzo E, Pérez-Hortet C, Schoendorff-Ortega C. Subcutaneous sarcoidosis with dactylitis. *J Cutan Med Surg*. 2018;22:506.

9. Marcoval J, Maña J, Moreno A, Peyri J. Subcutaneous sarcoidosis-clinicopathological study of 10 cases. *Br J Dermatol.* 2005;153:790–4.
10. Ahmed I, Harshad SR. Subcutaneous sarcoidosis: Is it a specific subset of cutaneous sarcoidosis frequently associated with systemic disease? *J Am Acad Dermatol.* 2006;54:55–60.
11. Marcoval J, Penín RM, Mañá J. Histopathological Features of Subcutaneous Sarcoidosis. *Am J Dermatopathol.* 2020;42:233–43.
12. Lopez-Sundh AE, Maestre-Orozco T, Gonzalez-Vela MC, Fernandez-Ayala M. Subcutaneous sarcoidosis: A case series of 19 patients. *J Postgrad Med.* 2021;67:154–7.
13. Norikawa N, Yamamoto T. Subcutaneous sarcoidosis on the digits. *Sarcoidosis Vasc Diffuse Lung Dis.* 2020;37:e2020010.
14. Alawneh D, Al-Shyoukh A, Edrees A. TNF inhibitor treating osseous sarcoidosis and dactylitis: Case and literature review. *Clin Rheumatol.* 2020;39:2219–22.
15. López-Llunell C, Romani J, Roé E, Giavedoni P, Vidal D, Wortsman X. Ultrasonographic Patterns of Cutaneous Sarcoidosis. *J Ultrasound Med.* 2021;40:2521–6.