



ACADEMIA ESPAÑOLA
DE DERMATOLOGÍA
Y VENEREOLÓGIA

ACTAS Dermo-Sifiliográficas

Full English text available at
www.actasdermo.org



COMUNICACIÓN BREVE

[Artículo traducido] Cemiplimab en el carcinoma de células escamosas cutáneo avanzado: experiencia del mundo real en un centro oncológico monográfico



E. Ríos-Viñuela^{a,*}, P. Álvarez^b, J. Lavernia^b, C. Serra-Guillén^a, C. Requena^a,
E. Bernia^a, A. Diago^c, B. Llombart^a y O. Sanmartín^a

^a Department of Dermatology, Instituto Valenciano de Oncología, Valencia, España

^b Department of Oncology, Instituto Valenciano de Oncología, Valencia, España

^c Department of Dermatology, Hospital Universitario Miguel Servet, Zaragoza, España

PALABRAS CLAVE

Carcinoma de células escamosas cutáneo;
Cáncer escamoso metastásico;
Carcinoma de células escamosas localmente avanzado;
Cemiplimab;
Inhibidores PD-1

Resumen El manejo del carcinoma de células escamosas cutáneo (cSCC) avanzado es complicado, siendo modesta la eficacia de muchos de los fármacos sistémicos disponibles. Cemiplimab ha demostrado su eficacia en el tratamiento del cSCC avanzado en ensayos clínicos, pero los datos del mundo real siguen siendo limitados. Con el objetivo de evaluar la eficacia de cemiplimab en un entorno clínico del mundo real, realizamos un estudio observacional prospectivo de 13 pacientes con cSCC avanzado. Seis pacientes (46%) tenían enfermedad localmente avanzada, mientras que 7 (54%) tenían enfermedad metastásica. Un total de 8 pacientes (62%) respondieron a cemiplimab, 5 (38%) mostraron una respuesta parcial y 3 (23%) mostraron una respuesta completa. Cuatro pacientes con respuesta parcial inicial presentaron una progresión de la enfermedad subsiguiente durante el seguimiento. Seis pacientes (46%) desarrollaron efectos secundarios, siendo leves la mayoría de los mismos (G1). La supervivencia libre de progresión fue de 5,9 meses, con un seguimiento medio de 9 meses. En conclusión, cemiplimab demostró su utilidad en el tratamiento del cSCC avanzado, con unas tasas de respuesta aceptables, un número destacable de respuestas completas y un perfil de seguridad muy bueno.

© 2022 Publicado por Elsevier España, S.L.U. en nombre de AEDV. Este es un artículo Open Access bajo la licencia CC BY-NC-ND (<http://creativecommons.org/licenses/by-nc-nd/4.0/>).

KEYWORDS

Advanced cutaneous squamous cell carcinoma;

Cemiplimab in Advanced Cutaneous Squamous Cell Carcinoma: Real-World Experience in a Monographic Oncology Center

Abstract Management of advanced cSCC is challenging, and many available systemic medications have modest efficacy. Cemiplimab has demonstrated efficacy in the treatment of advanced cSCC in clinical trials, but real-world data are still limited. With the objective of evaluating the

Véase contenido relacionado en DOI: <https://doi.org/10.1016/j.ad.2021.04.011>

* Autor para correspondencia.

Correo electrónico: elisariosvi@hotmail.com (E. Ríos-Viñuela).

<https://doi.org/10.1016/j.ad.2022.05.001>

0001-7310/© 2022 Publicado por Elsevier España, S.L.U. en nombre de AEDV. Este es un artículo Open Access bajo la licencia CC BY-NC-ND (<http://creativecommons.org/licenses/by-nc-nd/4.0/>).

Metastatic squamous cell carcinoma;
Locally-advanced squamous cell carcinoma;
Cemiplimab;
PD-1 inhibitors

efficacy of cemiplimab in a real-world clinical setting, we conducted a prospective observational study of 13 patients with advanced cSCC. Six patients (46%) had locally advanced disease, while 7 (54%) had metastatic disease. A total of 8 patients (62%) responded to cemiplimab. Five (38%) showed a partial response, while 3 (23%) showed a complete response. Four patients with an initial partial response presented subsequent disease progression during follow-up. Six patients (46%) developed AEs, most of which were mild (G1). PFS was 5.9 months, with a median follow-up was 9 months. In conclusion, cemiplimab demonstrated its utility in the treatment of advanced cSCC, with acceptable response rates, a remarkable number of complete responses, and a very good safety profile.

© 2022 Published by Elsevier España, S.L.U. on behalf of AEDV. This is an open access article under the CC BY-NC-ND license (<http://creativecommons.org/licenses/by-nc-nd/4.0/>).

Introducción

El carcinoma de células escamosas cutáneo (cSCC) es la segunda neoplasia cutánea más común, habiéndose incrementado su incidencia en los últimos decenios^{1,2}. La mayoría de los casos de cSCC comportan un buen pronóstico y pueden ser tratados mediante escisión quirúrgica^{2,3}. Si embargo, un pequeño porcentaje de casos entran en la categoría de cSCC avanzado, que se define como un tumor quirúrgicamente extirpable, y no susceptible de terapia curativa de radiación, y/o que ha desarrollado metástasis ganglionares o viscerales^{1,4}. El manejo de los pacientes con cSCC avanzado es frecuentemente complicado, y hasta hace poco la elección de fármacos sistémicos era limitada, y con eficacia modesta³⁻⁶. Sin embargo, últimamente existe evidencia creciente sobre la eficacia de la inmunoterapia para el cSCC. Cemiplimab (anticuerpos monoclonales anti-PD1) es el primer agente inmunoterapéutico aprobado para el tratamiento del cSCC metastásico o localmente avanzado, habiendo demostrado una actividad antitumoral sustancial con un perfil de seguridad aceptable en los ensayos clínicos⁷⁻⁹. La evidencia de los estudios en el mundo real con cemiplimab es aún escasa, y consiste principalmente en informes sobre casos individuales, existiendo solo dos estudios retrospectivos recientes de pacientes tratados con diversos inhibidores de PD-1 (incluyendo cemiplimab)^{10,11}. En el presente estudio reportamos los resultados clínicos de 13 pacientes con cSCC avanzado tratados con cemiplimab. La principal medida del resultado fue la respuesta al tratamiento. Los objetivos secundarios fueron la evaluación de las reacciones adversas (RA) graves relacionadas con el tratamiento, y la supervivencia libre de progresión (SLP).

Métodos

Se realizó un estudio prospectivo observacional, que incluyó 13 pacientes tratados con cemiplimab en la Fundación Instituto Valenciano de Oncología, entre abril de 2019 y noviembre de 2020 (6 pacientes con enfermedad localmente avanzada, 7 con enfermedad metastásica nodular o visceral). Se administró el tratamiento por vía intravenosa a una dosis autorizada de 350 mg cada 3 semanas. Se definió la respuesta parcial (RP) como la reducción $\geq 20\%$ del diámetro clínico y/o radiológico, y la respuesta completa

(RC) como la desaparición clínica y radiológica completa del tumor. Se definió la progresión como el incremento de la masa tumoral de $\geq 10\%$. La enfermedad estable no cumplió los criterios de progresión o respuestas completa o parcial. Los pacientes con progresión de la enfermedad recibieron hasta 6 ciclos de cemiplimab antes de suspenderse el tratamiento. Los departamentos de Oncología y Dermatología llevaron a cabo un seguimiento conjunto de todos los pacientes, realizando un examen físico minucioso y una entrevista previa a cada infusión, así como pruebas de laboratorio de control que incluyeron un recuento celular completo y un panel bioquímico básico (electrolitos, función hepática y renal, y niveles de lactato deshidrogenasa). Se realizaron cuadros clínicos de control cada 6-9 semanas por parte del departamento de Dermatología. Se realizaron estudios de imagen de control con una periodicidad variable: para confirmar las respuestas al tratamiento clínico, para evaluar la progresión de la enfermedad, y para verificar el mantenimiento de la respuesta. Se estudió la expresión de PDL-1 en muestras histológicas de 11 casos. Se realizó un análisis estadístico descriptivo utilizando el programa IBM-SPSS 25.0. El presente estudio fue aprobado por el comité de revisión institucional de la Fundación Instituto Valenciano de Oncología, obteniéndose consentimiento informado de los pacientes o de sus familiares, conforme a los procedimientos establecidos por el comité de ética de nuestro hospital.

Resultados

Se incluyó en el presente estudio a un total de 13 pacientes, de los cuales todos eran varones, salvo una paciente, y la mayoría de ellos eran personas mayores (edad media de 81 años, rango 56-91). Las principales características clínicas y los resultados del tratamiento se muestran en la [tabla 1](#). Los pacientes recibieron una media de 6 ciclos de cemiplimab (rango 1-23). A nivel general, 8 casos (62%) respondieron a cemiplimab tras una media de 2 ciclos (rango 2-4). Tres pacientes (23%) reflejaron una respuesta completa, y 5 (38%) una RP. Los pacientes respondedores recibieron una media de 9 ciclos de tratamiento. Todos los pacientes, salvo uno, con RP inicial, presentaron progresión de la enfermedad subsiguiente, lo cual originó la suspensión del tratamiento. Uno de los pacientes con RC (caso 2) falleció por causas diferentes mientras seguía recibiendo cemiplimab. En el caso 8,

Tabla 1 Principales características clínicas y resultados del tratamiento

	Edad	Sexo	Localización del tumor primario	Metástasis	Expresión de PDL-1	Mejor respuesta	Número de ciclos	Toxicidad inmunorrelacionada	Suspensión del tratamiento	Causa de la suspensión
Paciente 1	83	V	Cuero cabelludo	No	Débil positivo (10%)	Enfermedad progresiva	3	Erupción de grado 2	Sí	Progresión tumoral
Paciente 2	82	V	Mejilla izquierda	No	Débil positivo (5%)	Respuesta parcial	14	Astenia de grado 1	Sí	Murió de ictus isquémico (paciente con historia de infarto de miocardio e ictus previo)
Paciente 3	73	V	Cuero cabelludo	Ganglios linfáticos regionales	Débil positivo (10%)	Respuesta parcial	10	Toxicidad no reportada	Sí	Progresión tumoral
Paciente 4	80	V	Frente derecha (invasión orbital, invasión perineural clínica)	Ganglios linfáticos regionales	Fuerte positivo (90%)	Respuesta completa	23	Astenia de grado 1 y mareo	No	
Paciente 5	81	V	Cuello	Ganglios linfáticos regionales	Débil positivo (5%)	Respuesta parcial	6	Mareo de grado 1	Sí	Progresión tumoral
Paciente 6	86	V	Nariz	No	Débil positivo (5%)	Enfermedad progresiva	2	Toxicidad no reportada	Sí	Progresión tumoral
Paciente 7	59	V	Mano izquierda	Ganglios linfáticos regionales; carcinomatosis pleural	Fuerte positivo (60%)	Enfermedad progresiva	4	Toxicidad no reportada	Sí	Progresión tumoral
Paciente 8	77	V	Mejilla izquierda	No	Débil positivo (20%)	Respuesta completa	11	Diarrea de grado 1	Sí	Respuesta completa sostenida
Paciente 9	78	V	Cuero cabelludo	No	Débil positivo (5%)	Enfermedad progresiva	1	Toxicidad no reportada	Sí	Perdido durante el seguimiento durante la pandemia por COVID-19, progresión tumoral subsiguiente
Paciente 10	56	V	Pierna izquierda	Ganglios linfáticos regionales	Fuerte positivo (55%)	Respuesta parcial	8	Toxicidad dermatológica (psoriasis de grado 2; penfigoide bulloso de grado 1) Diarrea de grado 1	Sí	Progresión tumoral
Paciente 11	88	V	Labio	Ganglios linfáticos regionales	No estudiada	Respuesta parcial	3	Toxicidad no reportada	Sí	Murió de infección por COVID-19
Paciente 12	91	V	Nariz	No	Débil positivo (1%)	Respuesta parcial	6	Toxicidad no reportada	No	
Paciente 13	88	V	Oreja izquierda	Ganglios linfáticos regionales	No estudiada	Enfermedad progresiva	6	Toxicidad no reportada	Sí	Progresión tumoral

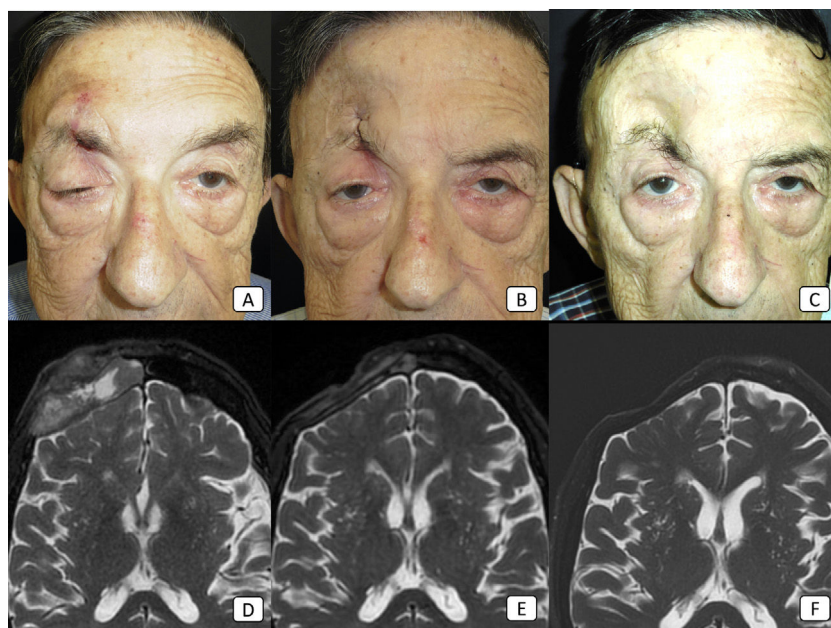


Figura 1 Caso 8: cSCC avanzado con invasión orbital, invasión perineural clínica, y metástasis ganglionares regionales. (A-C): fotografías clínicas del paciente antes de iniciar la terapia, tras 2 ciclos, y tras 8 ciclos, respectivamente. En (A), existe ptosis obvia del párpado derecho debido a la invasión perineural tumoral. (D-F): imágenes de RM ponderadas en T2 antes de iniciar la terapia, tras 4 ciclos, y tras 18 ciclos, respectivamente. La masa grande frontal observada en (D) ha desaparecido completamente en (F) lo cual refleja, por tanto, la respuesta completa al tratamiento.

se suspendió cemiplimab tras 11 ciclos (5 ciclos tras lograr una respuesta radiológica completa), sin progresión hasta la fecha. Finalmente, el último paciente con RC (caso 4) sigue recibiendo cemiplimab (23 ciclos hasta la fecha): dada la localización de alto riesgo del tumor, nos pareció muy arriesgada la suspensión del tratamiento. La SLP para los pacientes respondedores fue de 5,9 meses (rango 1,9-15,5). Cinco pacientes no reflejaron respuesta al tratamiento (uno de ellos se perdió durante el seguimiento tras haber recibido solo un ciclo de tratamiento). El seguimiento medio fue de 9 meses (rango 3,5-16). En cuanto a la toxicidad relacionada con el tratamiento, 6 pacientes (46%) desarrollaron RA, siendo la mayoría de ellas leves (G1). Uno de los pacientes de nuestra serie presentó una RA grave o letal. Ningún paciente suspendió el tratamiento debido a RA. Los efectos secundarios más comunes fueron fatiga, mareo y diarrea (tabla 1). Por último, la expresión de PD1-L se midió en 11 casos, con un valor medio del 10% (rango 1-90%). La expresión de PD1-L no parece guardar relación con la respuesta al tratamiento.

Discusión

Cemiplimab demostró una actividad antitumoral sustancial en los ensayos clínicos conducentes a su aprobación, con una tasa de respuesta objetiva de casi el 50% en el tratamiento del cSCC localmente avanzado y metastásico⁷⁻⁹. En nuestra serie, observamos una tasa considerablemente alta de RC (23%), con una tasa de respuesta (TR) general mayor en comparación con los ensayos clínicos (62%). Los datos de los dos otros estudios previos en el mundo real

difieren: Hanna et al.¹⁰ encontraron una TR general menor en comparación con los ensayos clínicos (31,5%), mientras que Salzmann et al.¹¹ reportaron una TR mayor (58,7%). La experiencia con pembrolizumab y nivolumab es más limitada, pero los resultados preliminares reflejan unas TR muy similares a las de cemiplimab^{10,11}. Sigue sin estar claro por qué algunos pacientes muestran respuestas extraordinarias a la inmunoterapia, y otros no responden en absoluto. Se ha puesto el foco en el rol de la expresión de PD-L1 y en la presencia de TILs¹¹. De manera sorprendente, los datos disponibles sugieren que la respuesta al tratamiento no parece estar relacionada con la expresión de PD-L1⁵. Nuestra serie respalda estos hallazgos, pues los pacientes con respuestas completas muestran niveles muy variables de la expresión de PD-L1. La duración del tratamiento óptima sigue siendo imprecisa, no existiendo evidencia suficiente para determinar durante cuánto tiempo debería mantenerse la terapia tras haberse logrado una respuesta objetiva^{5,10,11}. Sin embargo, parece que los pacientes que responden a la terapia inducen una respuesta a largo plazo (especialmente aquellos con respuestas completas), y pocos pacientes progresan subsiguientemente¹¹. En nuestra serie, este no fue el caso para los pacientes con respuestas parciales, ya que todos los pacientes salvo uno presentaron progresión de la enfermedad subsiguiente a pesar de la terapia continua. En los pacientes con respuesta completa, la decisión de proseguir el tratamiento se tomó sobre la base de su perfil de riesgo. En el caso 5, la localización de alto riesgo del tumor y el miedo a una recidiva de la enfermedad potencialmente fatal impidieron la suspensión del tratamiento. En el caso 8, debido a la localización de bajo riesgo del tumor (potencialmente susceptible de tratamiento quirúrgico en

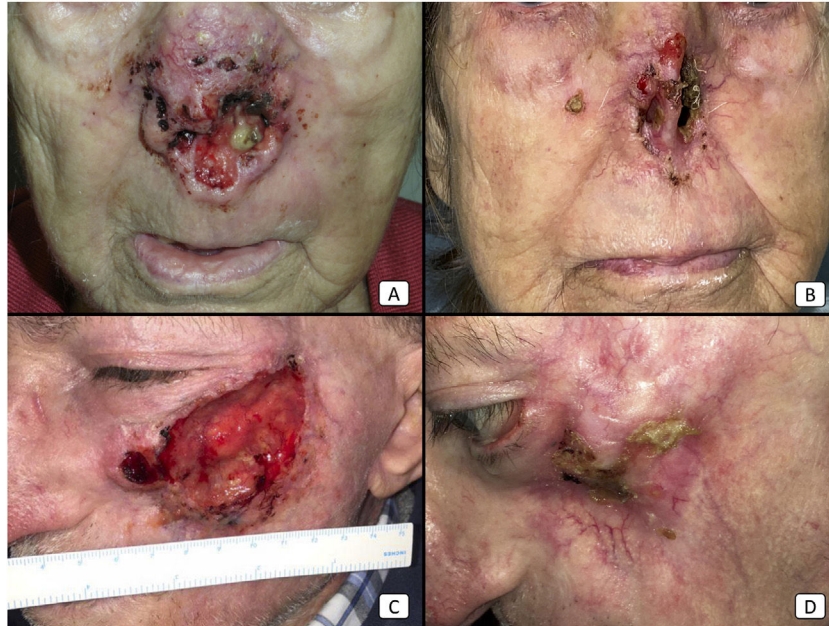

Figura 2 Casos 12 (A y B) y 2 (C y D). (A y B): cSCC localmente avanzado en la nariz de una mujer anciana. Existe una reducción drástica de la masa tumoral tras solo 2 ciclos de cemiplimab (B). (C y D): cSCC localmente avanzado en la mejilla izquierda de un hombre anciano. Antes de iniciarse la terapia, el paciente presentó un gran tumor ulcerado (C). Tras 10 ciclos, el paciente mostró una respuesta completa al tratamiento, con desaparición completa de la masa tumoral y exposición ósea maxilar secundaria.

caso de recidiva) decidimos suspender el tratamiento, sin producirse signos de progresión de la enfermedad durante el seguimiento. En esta serie compuesta principalmente de personas mayores, cemiplimab demostró un perfil de seguridad muy bueno, sin ninguna RA grave relacionada con el tratamiento, y sin ninguna suspensión del tratamiento debido a RA intolerables (fig. 1). Las RA más comunes fueron similares a las reportadas en estudios previos. Sin embargo, todos los pacientes tratados con cemiplimab deberán ser supervisados en términos de efectos secundarios potenciales, ya que estos podrían ser graves o letales. En resumen, cemiplimab reflejó una actividad antitumoral evidente, aunque las tasas de respuesta fueron menores que lo anteriormente reportado en ensayos clínicos. En esta serie de casos, el número de respuestas completas y el buen perfil de tolerabilidad al fármaco fueron significativos. Las principales limitaciones del presente estudio son el pequeño número de pacientes incluidos y el periodo de seguimiento relativamente corto (fig. 2).

Conclusiones

Cemiplimab ha demostrado ser efectivo para el tratamiento del cSCC avanzado en la práctica clínica del mundo real. Aunque los datos preliminares han demostrado unas tasas de respuesta menores que lo anteriormente reportado en los ensayos clínicos, su actividad antitumoral y su buena tolerabilidad la sitúan como una de las terapias de primera línea para el cSCC avanzado. Es necesaria más investigación para definir enfoques terapéuticos adicionales (tales como inmunoterapia adyuvante y neoadyuvante) y determinar los perfiles de los pacientes que puedan predecir la probabilidad de respuesta al tratamiento.

Conflicto de intereses

Los autores declaran la ausencia de conflicto e intereses.

Bibliografía

1. Cañueto J, Tejera-Vaquerizo A, Redondo P, Botella-Estrada R, Puig S, Sanmartín O. A review of terms used to define cutaneous squamous cell carcinoma with a poor prognosis. *Actas Dermosifiliogr.* 2020;111:281–90.
2. Alam M, Armstrong A, Baum C, Bordeaux JS, Brown M, Busam KJ, et al. Guidelines of care for the management of cutaneous squamous cell carcinoma. *J Am Acad Dermatol.* 2018;78:560–78, <http://dx.doi.org/10.1016/j.jaad.2017.10.007>.
3. Gellrich FF, Hüning S, Beissert S, Eigentler T, Stockfleth E, Gutzmer R, et al. Medical treatment of advanced cutaneous squamous-cell carcinoma. *J Eur Acad Dermatol Venereol.* 2019;33:38–43.
4. Keeping S, Xu Y, Chen C-I, Cope S, Mojebi A, Kuznik A, et al. Comparative efficacy of cemiplimab versus other systemic treatments for advanced cutaneous squamous cell carcinoma. *Future Oncol.* 2020.
5. Stratigos AJ, Garbe C, Dessinioti C, Lebbe C, Bataille V, Bastholt L, et al. European interdisciplinary guideline on invasive squamous cell carcinoma of the skin: Part 2. Treatment. *Eur J Cancer.* 2020;128:83–102.
6. Cowey CL, Robert NJ, Espirito JL, Davies K, Frytak J, Lowy I, et al. Clinical outcomes among unresectable, locally advanced, and metastatic cutaneous squamous cell carcinoma patients treated with systemic therapy. *Cancer Med.* 2020;9:7381–7.
7. Rischin D, Migden MR, Lim AM, Schmults CD, Khushalani NI, Hughes BGM, et al. Phase 2 study of cemiplimab in patients with metastatic cutaneous squamous cell carcinoma: primary analysis of fixed-dosing, long-term outcome of weight-based dosing. *J Immunother Cancer.* 2020;8.

8. Migden MR, Khushalani NI, Chang ALS, Lewis KD, Schmults CD, Hernandez-Aya L, et al. Cemiplimab in locally advanced cutaneous squamous cell carcinoma: results from an open-label, phase 2, single-arm trial. *Lancet Oncol.* 2020;21:294–305, [http://dx.doi.org/10.1016/S1470-2045\(19\)30728-4](http://dx.doi.org/10.1016/S1470-2045(19)30728-4).
9. Migden MR, Rischin D, Schmults CD, Guminski A, Hauschild A, Lewis KD, et al. PD-1 blockade with cemiplimab in advanced cutaneous squamous-cell carcinoma. *N Engl J Med.* 2018;341–51.
10. Hanna GJ, Ruiz ES, LeBoeuf NR, Thakuria M, Schmults CD, Decaprio JA, et al. Real-world outcomes treating patients with advanced cutaneous squamous cell carcinoma with immune checkpoint inhibitors (CPI). *Br J Cancer.* 2020;123:1535–42.
11. Salzmann M, Leiter U, Loquai C, Zimmer L, Ugurel S, Gutzmer R, et al. Programmed cell death protein 1 inhibitors in advanced cutaneous squamous cell carcinoma: real-world data of a retrospective, multicenter study. *Eur J Cancer.* 2020;138:125–32.