



## IMÁGENES EN DERMATOLOGÍA

### [Artículo traducido] Dermatofitosis que remeda psoriasis: presentación clásica de tiña tratada con esteroides

#### Dermatophytosis Mimicking Psoriasis: A Classic Presentation of Steroid Treated Tinea

V. Zavar, S. Kumavat\* y S. Rathi

Departamento de Dermatología, Dr. Vasant Rao Pawar Medical College, Nashik, Maharashtra, India

Una mujer de 40 años acudió a consulta por presentar desde hacía 8 meses una placa pruriginosa, de gran tamaño, con descamación plateada, localizada en la parte anterior del tronco, en la ingle (fig. 1a) y en los glúteos. No se observaba zona de aclaramiento central de la lesión. La paciente utilizaba una fórmula magistral tópica sin prescripción médica, que contenía una mezcla de propionato de clobetasol al 0,05% y clotrimazol al 1%. Las pruebas de laboratorio, incluido el hemograma completo, la glucemia, las pruebas de función tiroidea y la función renal y hepática, estaban dentro de los parámetros normales. La prueba de VIH fue negativa. La psoriasis vulgar, la micosis fungoide y la dermatofitosis psoriasiforme fueron los diagnósticos diferenciales que se tuvieron en cuenta. El raspado con hidróxido de potasio demostró la presencia de hifas fúngicas septadas (fig. 2a). El cultivo de hongos en agar de Sabouraud mostró la presencia de colonias algodonosas blanquecinas de *Trichophyton rubrum* (fig. 2b). En el estudio histopatológico se objetivó una paraqueratosis y espongiosis focal, con presencia de hifas fúngicas en la epidermis hiperplásica. La tinción de PAS confirmó una dermatofitosis (fig. 2c).

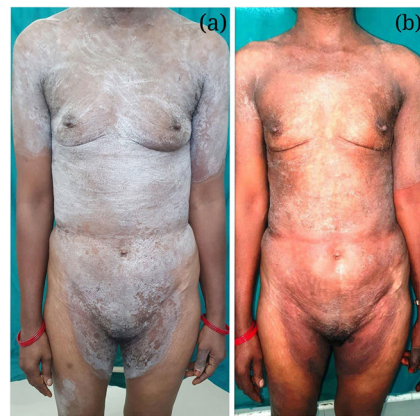

Figura 1

*chophyton rubrum* (fig. 2b). En el estudio histopatológico se objetivó una paraqueratosis y espongiosis focal, con presencia de hifas fúngicas en la epidermis hiperplásica. La tinción de PAS confirmó una dermatofitosis (fig. 2c).

Véase contenido relacionado en DOI:

<https://doi.org/10.1016/j.ad.2020.09.018>

\* Autor para correspondencia.

Correo electrónico: [shri.kumavat@gmail.com](mailto:shri.kumavat@gmail.com) (S. Kumavat).

<https://doi.org/10.1016/j.ad.2022.04.011>

0001-7310/© 2022 AEDV. Publicado por Elsevier España, S.L.U. Este es un artículo Open Access bajo la licencia CC BY-NC-ND (<http://creativecommons.org/licenses/by-nc-nd/4.0/>).

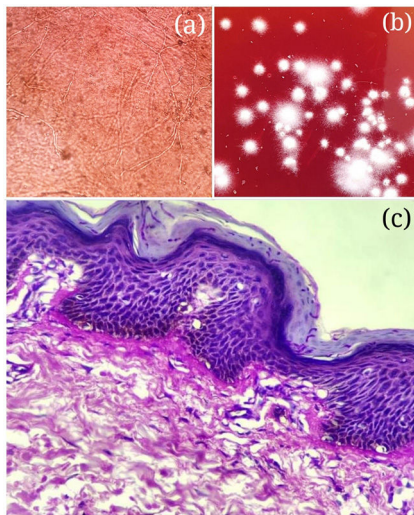


Figura 2

Tras un mes de tratamiento con la combinación de itraconazol 100 mg dos veces/día oral, asociado a sertaconazol al 1% tópico y levocetrisina de 5 mg, la paciente demostró una mejoría clínica adecuada (fig. 1b). Se continuó con el tratamiento durante 2 meses hasta la desaparición completa de la lesión.

Las dermatosis psoriasiformes constituyen trastornos que clínica y/o histológicamente se asemejan a la psoriasis. Las lesiones de tiña clínicamente atípicas se pueden observar tanto en pacientes inmunocompetentes como en los inmunocomprometidos. El efecto inmunosupresor de los corticosteroides tópicos puede reducir la inflamación local, lo que conllevará al crecimiento lento de los hongos y a un menor eritema o descamación; este hecho dará como resultado una apariencia clínica similar a la de la psoriasis.

El uso sin indicación médica de corticoides tópicos de elevada potencia en el tratamiento de las dermatofitosis puede ser peligroso, ya que con frecuencia resultará en la cronificación y progresión de la infección, así como en una mayor tasa de resistencias al tratamiento.