



ACADEMIA ESPAÑOLA
DE DERMATOLOGÍA
Y VENEREOLOGÍA

ACTAS Dermo-Sifiliográficas

Full English text available at
www.actasdermo.org



CARTA CIENTÍFICO-CLÍNICA

Fibromatosis digital infantil: *primum non nocere*



Infantile Digital Fibromatosis: *Primum Non Nocere*

Sr. Director:

La fibromatosis digital infantil es un tumor mesenquimal de estirpe miofibroblástica que se presenta habitualmente en los dedos de las manos y los pies de pacientes pediátricos. Clínicamente consiste en la presencia de uno o múltiples nódulos firmes, generalmente asintomáticos, cuya localización predominantemente acral y rápido crecimiento puede condicionar una disminución o pérdida de función motora.

Una niña de 4 años presentaba una tumoración de partes blandas asintomática en el tercer dedo de la mano derecha, clínica e histológicamente compatible con fibromatosis digital infantil, por la que fue intervenida por Cirugía Plástica (fig. 1 A). Al mes de la intervención presentó una nueva lesión de crecimiento rápido en el cuarto dedo de la mano derecha, que se trató con infiltraciones intralesionales de esteroides con una respuesta escasa (fig. 1 B). Tras un periodo de observación de un año las lesiones presentaron una involución parcial (fig. 1 c).

El segundo de los casos era un niño sano de un año de edad que presentaba una tumoración congénita de partes blandas en el tercer dedo del pie izquierdo que había crecido progresivamente (fig. 2 A). A pesar de 2 intervenciones quirúrgicas en otro centro, incluyendo la amputación completa del tercer dedo, la lesión había recidivado a los pocos meses (fig. 2 B). El paciente continuó el seguimiento en su hospital de referencia, por lo que no disponemos de datos sobre su evolución.

La fibromatosis digital infantil se considera un tumor mesenquimal benigno infrecuente que representa en torno al 2,5% de todas las fibromatosis¹. El momento de su presentación puede ser al nacer o bien en la infancia precoz (el 86% de los casos se han descrito en el primer año de vida).

Histológicamente, estos tumores se presentan como unos nódulos circunscritos, no encapsulados, localizados en la dermis profunda y con una extensión al tejido celular subcutáneo. Las células son fusiformes y se agrupan formando fascículos que se entrecruzan de forma anárquica. Es patognomónica de esta entidad la presencia de unos cuerpos

de inclusión intracelulares y eosinófilos que se hacen más evidentes con tinciones inmunohistoquímicas como el tricrómico de Masson y la hematoxilina ácida fosfotúngstica de Mallory² (fig. 3 A-C). No obstante, su ausencia no descarta este diagnóstico si el resto de los hallazgos clínicos e histológicos son compatibles.

Estos tumores presentan generalmente un periodo de rápido crecimiento que se prolonga de 10 a 14 meses hacia una fase de estabilización y posterior involución. Existen múltiples casos documentados de involución espontánea tras el periodo de estabilización, pudiendo dar lugar a una remisión completa de las lesiones en un rango de 6 meses a 5 años^{3,4}. Hasta la fecha no existen datos documentados de metástasis a distancia.

El diagnóstico diferencial se plantea con otras causas de tumores de partes blandas como el fibroma aponeurótico juvenil, la paquidermodactilia, las cicatrices hipertróficas y los queloides, así como la displasia ósea terminal. A diferencia de esta entidad, el fibroma aponeurótico juvenil es un tumor invasivo que se caracteriza por la calcificación y suele asentar en las palmas y las plantas, pero no en los dedos. La paquidermodactilia afecta con una frecuencia mayor a adultos jóvenes y se relaciona habitualmente con microtraumatismos. La displasia ósea terminal consiste en un síndrome de herencia dominante ligada a X con afectación multifocal y no limitada a los dedos.

No existe actualmente un consenso claro en el tratamiento de esta entidad. Tradicionalmente se ha considerado que la intervención quirúrgica con márgenes amplios es el tratamiento de primera elección. No obstante, la tasa de recurrencia es muy elevada (61-74%) y la morbilidad posquirúrgica asociada puede resultar inasumible, como ocurrió en el segundo de nuestros casos. Es por ello que, ante el elevado número de casos documentados que presentan involución espontánea, una actitud conservadora inicial resulta recomendable^{3,4}. En aquellos pacientes sintomáticos o con un déficit funcional asociado, la cirugía micrográfica de Mohs podría ofrecer unos resultados mejores en términos de eficacia y secuelas posquirúrgicas que la cirugía convencional con márgenes amplios^{5,6}. El abordaje no quirúrgico incluye la crioterapia⁷, las infiltraciones periódicas de esteroides⁸ o de 5-fluorouracilo con respuestas variables, como en el primero de nuestros casos.

En conclusión, la fibromatosis digital infantil es un tumor de partes blandas cuyo tratamiento puede resultar complejo y que requiere de una valoración minuciosa de los beneficios

<https://doi.org/10.1016/j.ad.2020.05.019>

0001-7310/© 2021 AEDV. Publicado por Elsevier España, S.L.U. Este es un artículo Open Access bajo la licencia CC BY-NC-ND (<http://creativecommons.org/licenses/by-nc-nd/4.0/>).

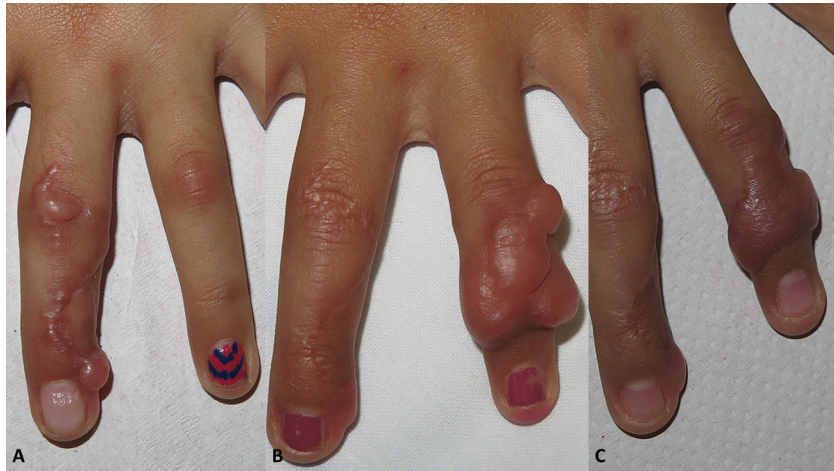

Figura 1 Caso 1. A) Placas induradas en tercer dedo de mano derecha. B) Recidiva en cuarto dedo tras intervención. C) Respuesta parcial tras un año de infiltración de esteroides y observación clínica.

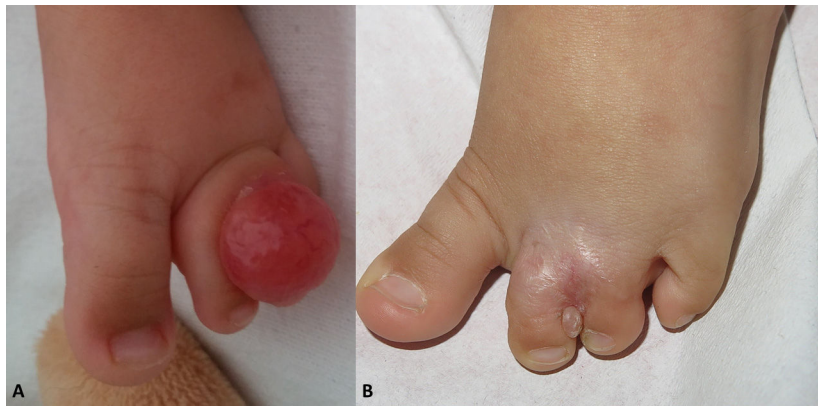

Figura 2 Caso 2. A) Nódulo rosado indurado entre segundo y tercer dedo de pie izquierdo. B) Recidiva meses después de exéresis completa y amputación digital.

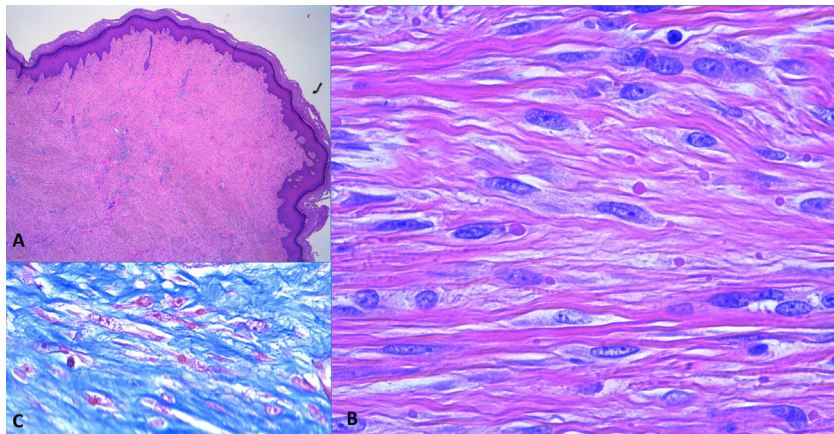


Figura 3 Hallazgos histopatológicos. A) Proliferación fusocelular que ocupa el espesor completo de la dermis (hematoxilina-eosina, $\times 4$). B) Detalle a mayor aumento de las células fusiformes (hematoxilina-eosina, $\times 40$). C) Inclusiones intracelulares realizadas mediante tinción tricrómica de Masson, $\times 40$.

y riesgos. Consideramos que en aquellos pacientes asintomáticos y que no presenten un déficit funcional significativo, la observación clínica y el tratamiento no quirúrgico parecen las opciones terapéuticas más adecuadas.

Conflicto de intereses

Los autores declaran no tener ningún conflicto de intereses.

Bibliografía

- Girgenti V, Restano L, Arcangeli F, Cambiagli S, Gelmetti C. Infantile digital fibromatosis: A rare tumour of infancy. Report of five cases. *Australas J Dermatol.* 2012;53:285–7.
- Liu B, Xu ZC, Bao PQ, Hu TZ, Li Y. A case of infantile digital fibromatosis: Differential diagnosis and treatment. *Int J Dermatol.* 2014;53:e16–8.
- Eypper EH, Lee JC, Tarasen AJ, Weinberg MH, Adetayo OA. An algorithmic approach to the management of infantile digital fibromatosis: Review of literature and a case report. *Eplasty.* 2018;18:e19.
- Kelenjian S, Mattjie RA, Franz R, Biedermann T, Brockow K. Clinical features and management of superficial fibromatoses. *J Dtsch Dermatol Ges.* 2019;17:393–7.
- Campbell LB, Petrick MG. Mohs micrographic surgery for a problematic infantile digital fibroma. *Dermatol Surg.* 2007;33:385–7.
- Albertini JG, Welsch MJ, Conger LA, Libow LF, Elston DM. Infantile digital fibroma treated with Mohs micrographic surgery. *Dermatol Surg.* 2002;28:959–61.
- Kramer A, Har-Shai Y, Metanes I, Harel H, Wollstein R. The use of cryotherapy to treat infantile digital fibromatosis with a functional deficit: A case report. *J Hand Surg Asian Pac Vol.* 2018;23:278–81.
- Holmes WJ, Mishra A, McArthur P. Intra-lesional steroid for the management of symptomatic infantile digital fibromatosis. *J Plast Reconstr Aesthet Surg.* 2011;64:632–7.

E. Rodríguez-Lomba^{a,*}, B. Lozano-Masdemont^b
y M. Campos-Domínguez^a

^a *Servicio de Dermatología, Hospital General Universitario Gregorio Marañón, Madrid, España*

^b *Servicio de Dermatología, Hospital Universitario de Móstoles, Móstoles, Madrid, España*

* Autor para correspondencia.

Correo electrónico: enriquerlomba@outlook.com
(E. Rodríguez-Lomba).