

CASOS PARA EL DIAGNÓSTICO

Placa eritematosa en un adulto: no todo es hemangioma infantil



Not All Is Infantile Hemangioma: An Erythematous Plaque in an Adult

Caso clínico

Un varón de 66 años consultó en marzo de 2020 por una lesión asintomática, de crecimiento lento, localizada en la pierna derecha de varios años de evolución. A la exploración se observó una placa eritematoviolácea brillante, de bordes mal definidos, sin constatarse lesiones similares en el resto del cuerpo (fig. 1). El paciente no recordaba haber padecido previamente una picadura o un traumatismo en la zona. El paciente tenía como antecedente una hipertensión arterial tratada con manidipino y losartán/hidroclorotiazida desde hace años y estaba en seguimiento en dermatología por un daño actínico crónico tratado con terapia fotodinámica desde 2016.

Ante la sospecha diagnóstica de una micosis fungoide se realizó una biopsia cuyo estudio histológico mostró una hiperqueratosis sobre una epidermis con hiperplasia irregular y un edema con una proliferación de vasos de calibre pequeño y una discreta fibrosis en la dermis. No se objetivaron datos de malignidad en la muestra recibida. En el estudio inmunohistoquímico se constató que los vasos que constituían la lesión eran CD31 + y D2-40 -, SMA +, azul de Perls - (fig. 2).

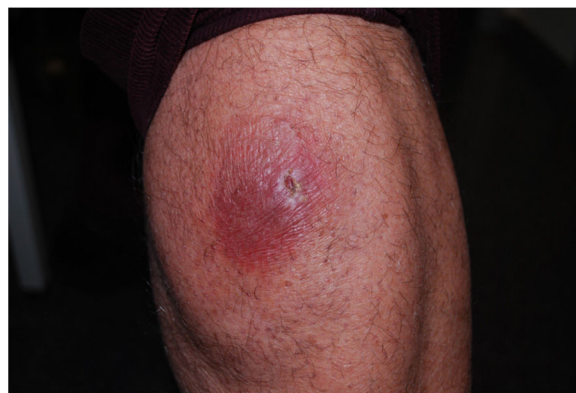

Figura 1 Imagen clínica, placa eritemato-violácea de aspecto atrófico en muslo.

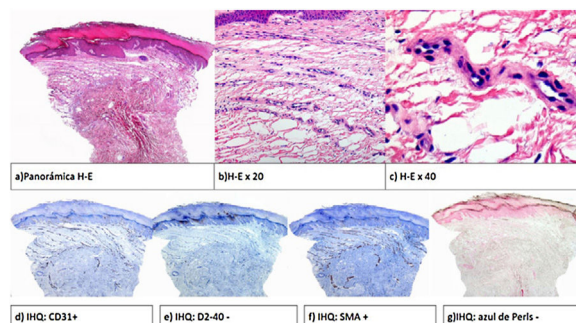


Figura 2 Anatomía patológica: epidermis con hiperqueratosis e hiperplasia irregular y proliferación de vasos en banda en dermis superficial. IHQ CD 31 +, SMA +, D2-40 -.

¿Cuál es su diagnóstico?

Diagnóstico

Hemangioma poiquilodérmico en placa.

Evolución y comentario

Los hallazgos clínico-patológicos permitieron establecer el diagnóstico de hemangioma poiquilodérmico en placa, tras lo cual el paciente fue tratado con propionato de clobetasol y pimecrolimus a días alternos durante 2 meses sin mejoría, motivo por el cual se suspendió.

El hemangioma poiquilodérmico en placa es una entidad descrita recientemente en una serie de 16 pacientes por Semkova et al.¹, tras la cual se ha descrito un caso adicional². De acuerdo con estos trabajos, esta lesión se presenta con más frecuencia en varones a partir de la 5.ª década de la vida como una placa eritematosa o violácea, única, localizada generalmente en las extremidades inferiores, como la que presentaba nuestro paciente. Se describe un curso benigno (estable, sin malignización) de esta entidad en el seguimiento disponible (máximo de 6 años), aunque dado que se trata de una patología de nuevo diagnóstico es recomendable estar atentos a cambios o progresión en la misma.

La anatomía patológica es característica y se presenta como una proliferación de vasos de pared fina con características de venas poscapilares en forma de una banda en dermis superficial. En la epidermis pueden observarse cambios como hiperplasia y espongiosis y de forma llamativa no se objetiva atrofia epidérmica a pesar del aspecto clínico de las lesiones. En ocasiones se describen también cambios fibróticos en la dermis¹.

El principal diagnóstico diferencial se plantea con la micosis fungoide en placa única³ por la clínica y la localización de las lesiones aunque en el caso de esta entidad la coloración más rojo-violácea y un aspecto de piel fina atrófica sin descamación, en contraste con la placa de micosis fungoide más habitual pueden orientarnos hacia este diagnóstico. Otros diagnósticos diferenciales que pueden plantearse son el exantema fijo medicamentoso, la acrodermatitis crónica atrófica, las púrpuras pigmentarias crónicas o el hemangioma elastolítico adquirido (D2-40+), entre otros.

La etiología es desconocida aunque los autores que describen la entidad señalan una agrupación de casos en el norte de Inglaterra que pudieran orientar a un agente externo/infeccioso común. Nuestro paciente no refería viajes recientes a este país.

Señalar que para el diagnóstico de las anomalías vasculares la mayoría de los dermatólogos nos basamos en la clasificación de la ISVVA⁴ cuya última actualización es de 2018, pero en la cual no encontramos incluidas todas las entidades con las que nos enfrentamos a diario los dermatólogos como por ejemplo los frecuentes hemangiomas capilares lobulillares, los hemangiomas intramusculares⁵ o esta reciente entidad.

En conclusión, hemos descrito un caso de esta entidad que consideramos se debe tener en cuenta ante una clínica típica.

Conflicto de intereses

Los autores declaran no tener ningún conflicto de intereses.

Bibliografía

1. Semkova K, Carr R, Grainger M, Green R, Hafejee A, Makrygeorgou A, et al. Poikilodermatous plaque-like hemangioma: Case series of a newly defined entity. *J Am Acad Dermatol*. 2019;81:1257–70.
2. Sullivan M, Hartman R, Mahalingam M. Poikilodermatous plaque-like hemangioma - a benign vasoformative entity with reproducible histopathologic and clinical features [published online ahead of print, 2020 May 3]. *J Cutan Pathol*. 2020:10.
3. Abbott RA, Sahni D, Robson A, Agar N, Whittaker S, Scarisbrick JJ. Poikilodermatous mycosis fungoides: a study of its clinicopathological, immunophenotypic, and prognostic features. *J Am Acad Dermatol*. 2011;65:313–9.
4. Sadick M, Müller-Wille R, Wildgruber M, Wohlgemuth WA. Vascular Anomalies (Part I): Classification and Diagnostics of Vascular Anomalies Gefäßanomalien (Teil I): Klassifikation und Diagnostik von Gefäßanomalien. *Rofo*. 2018;190:825–35.
5. Lescura CM, de Andrade BAB, Bezerra KT, Agostini M, Ankha MVA, de Castro F, et al. Oral intramuscular hemangioma: Report of three cases. *J Cutan Pathol*. 2019;46:603–8.

I. Salguero Fernández^{a,*}, M. Hospital Gil^a,
L. Nájera Botello^b y G. Roustán Gullón^a

^a Servicio de Dermatología, Hospital Puerta de Hierro, Majadahonda, Madrid, España

^b Servicio de Anatomía Patológica, Hospital Puerta de Hierro, Majadahonda, Madrid, España

* Autor para correspondencia.

Correo electrónico: irenebsf@hotmail.com
(I. Salguero Fernández).