

CASOS PARA EL DIAGNÓSTICO

Lesión ulcerada en el pie de meses de evolución

Ulcerated Lesion on the Foot for Several Months

Caso clínico

Un varón de 74 años, sin antecedentes patológicos de interés, fue derivado a nuestro servicio para evaluar una lesión en el pie derecho de 18 meses de evolución que le dificultaba la deambulación. No tenía antecedentes personales ni familiares de interés. No refería viajes previos, contacto con animales, picaduras de insectos o toma de fármacos.

Exploración física

Se observó una lesión nodular única, excrecente y ulcerada, de 2,5 × 2 cm de diámetro, en la cara medial del primer dedo del pie derecho (fig. 1). Refería molestias y sangrado ocasional al caminar. El resto de la exploración fue normal.

Histopatología

En el estudio con hematoxilina-eosina (fig. 2) se objetivó una lesión dérmica bien circunscrita no encapsulada, con unos lóbulos celulares, unas estructuras tubulares ramificadas

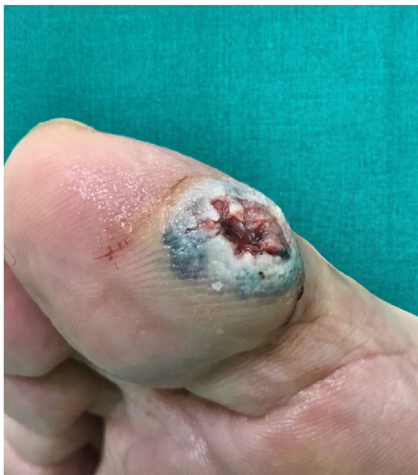

Figura 1

<https://doi.org/10.1016/j.ad.2021.02.016>

0001-7310/© 2021 AEDV. Publicado por Elsevier España, S.L.U. Este es un artículo Open Access bajo la licencia CC BY-NC-ND (<http://creativecommons.org/licenses/by-nc-nd/4.0/>).



y un estroma fuertemente hialinizado. Presentaba 2 poblaciones celulares entremezcladas: una con el citoplasma eosinófilo y los núcleos grandes y centrales; otra con el citoplasma claro y los núcleos más pequeños y excéntricos.

Otras pruebas complementarias

El estudio ecográfico (fig. 3) reveló una zona quística, de límites bien definidos y con un refuerzo acústico posterior. El Doppler presentaba una mínima actividad en su periferia.

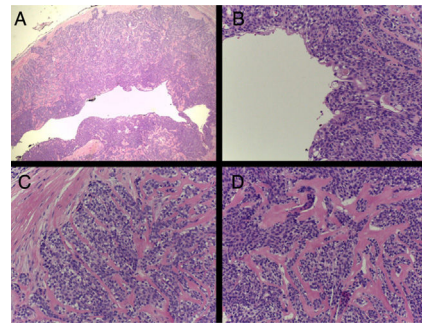


Figura 2 A: hematoxilina-eosina 20x, B-C-D: hematoxilina-eosina 200x.

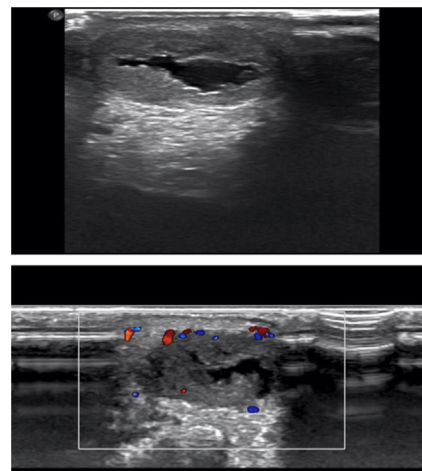


Figura 3

¿Cuál es el diagnóstico?

Diagnóstico

Hidradenoma nodular.

Tratamiento y evolución

Se realizó una exéresis completa, sin recidivas hasta la actualidad.

Discusión

El hidradenoma nodular es un tumor benigno infrecuente derivado de la porción distal de las glándulas sudoríparas, también conocido como hidradenoma de células claras, mioepitelioma de células claras o acrospiroma ecrino, entre otros¹. Hasta hace una década se creía que era una neoplasia derivada de las glándulas sudoríparas ecrinas, pero hallazgos recientes (secreción por decapitación, continuidad folicular, producción de mucina o expresión de GCDPF-15 con técnicas inmunohistoquímicas) orientan más hacia un origen apocrino².

Generalmente aparece en la cuarta o quinta década de vida, siendo excepcional en niños, con una incidencia ligeramente mayor en mujeres que en hombres. Tiene predilección por la cabeza, cuello, tronco y extremidades, aunque puede presentarse a cualquier nivel³.

Carece de características clínicas distintivas. Habitualmente se presenta como una lesión nodular o sólido-quística de crecimiento lento, de 0,5-2 cm de diámetro y normalmente asintomática. A veces drena un material seroso o sanguinolento. La piel que lo recubre es normal o atrófica, y de coloración rosada, naranja, marronácea, rojo-azulada³, y puede, al igual que en nuestro paciente, estar ulcerada.

Histológicamente se presenta como una tumoración nodular bien circunscrita y no encapsulada, predominantemente dérmica, pudiendo extenderse a la hipodermis. La epidermis suele estar respetada, aunque en ocasiones presenta conexiones con ella o incluso la reemplaza, recordando al poroma ecrino.

Tiene una población celular bifásica en la que es común la transición entre los 2 tipos celulares. En algunas áreas presenta células redondas, fusiformes o poligonales, con el citoplasma eosinófilo y el núcleo redondo u ovalado; en otras

zonas se observan células claras con el citoplasma claro y el núcleo pequeño, oscuro y excéntrico⁴.

Puede mostrar características atípicas como un pleomorfismo nuclear, hiperchromatismo, células gigantes y una actividad mitótica aumentada, denominándose en estos casos hidradenoma atípico². Estos hallazgos se correlacionan con un riesgo de recurrencia mayor y un potencial maligno, por lo que se recomienda reintervenir realizando una extirpación amplia y un seguimiento más frecuente del paciente. La exéresis implica su curación en la mayoría de los casos, pese a lo cual se recomienda un seguimiento del paciente para descartar la improbable, pero posible, transformación maligna de la lesión³.

La importancia de conocer esta enfermedad radica en su amplio diagnóstico diferencial, que incluye tumores benignos (otros tumores anexiales, dermatofibroma, quiste epidermoide...), y malignos, como el carcinoma basocelular, el carcinoma espinocelular o el melanoma, como ocurrió en nuestro caso.

Conflicto de intereses

Los autores declaran no tener ningún conflicto de intereses.

Bibliografía

1. Peralta ECC, Soto LD, Memije EV. Hidradenoma nodular de células claras. *Dermatol Rev Mex.* 2013;57:336–41.
2. Calonje E, Brenn T, Lazar A, McKee PH. *McKee's pathology of the skin.* 4th ed. Edinburgh: Elsevier/Saunders; 2012.
3. Sprinkle RLB, Sanguenza OP, Wells AE. Solid-cystic hidradenoma: A dorsal foot presentation. *J Am Podiatr Med Assoc.* 2019;109:389–92.
4. Martínez-Cabriales SA, Miranda-Maldonado I, Ocampo-Candiani J. Case for diagnosis. A bluish nodule on the scalp. *An Bras Dermatol.* 2017;92:275–6.

V. Dios Guillán*, M. Matellanes Palacios y F. Millán Parrilla

Servicio de Dermatología del Hospital Arnau de Vilanova de Valencia, Valencia, España

*Autor para correspondencia.

Correo electrónico: victordiosguillan@gmail.com (V. Dios Guillán).