

CARTA CIENTÍFICO-CLÍNICA

Ecografía de acropaquia digital



Digital Clubbing: Ultrasound Findings

Sr. Director:

La acropaquia es el engrosamiento focal del tejido conectivo de la falange distal de los dedos, tanto de las manos como de los pies, especialmente prominente en su cara dorsal y frecuentemente bilateral. Clínicamente, se observa que el ángulo entre el pliegue ungueal proximal y la lámina ungueal (ángulo de Lovibond) aumenta a más de 180° (normal hasta 160° [fig. 1a]), lo que constituye el signo de Schamroth. Las causas más frecuentes son enfermedades pulmonares (75-80% de los casos), cardíacas (10-15%), gastrointestinales (5-10%) o tiroideas, entre otras.

La ecografía del aparato ungueal permite la valoración de la anatomía y sus estructuras gracias a sus diferentes ecogenicidades. Además, el uso del Doppler permite valorar la vascularización de la matriz y el lecho ungueal. Esta técnica se ha utilizado para la caracterización de las alteraciones observadas en la psoriasis ungueal, los tumores ungueales y periungueales, y las alteraciones ungueales de las enfermedades autoinmunes, infecciosas e inflamatorias¹⁻⁴.

A continuación, describimos los hallazgos ecográficos encontrados en un caso de acropaquia.

Caso clínico

Un varón de 46 años, fumador, acudió a la consulta para la evaluación de un eccema de manos de 2 semanas de

evolución y una paroniquia secundaria a onicofagia. En el examen físico se observó una acropaquia (fig. 1b), que el paciente refería desde su infancia, sin antecedentes familiares de alteraciones ungueales, dolor o alteraciones mecánicas.

Se realizó un estudio ecográfico de alta frecuencia del aparato ungueal con una sonda lineal de 10-22 MHz conectada a un equipo MyLab® Class c (Esaote, Génova). Los hallazgos ecográficos en un corte longitudinal fueron: un lecho ungueal engrosado, con un diámetro de 3 mm (las dimensiones en condiciones normales son de hasta 2 mm [fig. 2a]), y un aumento de la vascularización en todo el espesor del lecho ungueal. La superficie ósea de la falange distal no presentaba ninguna alteración (fig. 2b).

Comentarios

La hipótesis fisiopatológica de la acropaquia más aceptada es la proliferación del tejido conectivo vascular producida por las plaquetas y los factores de crecimiento derivados de las plaquetas. Para ello, se asume que, en las enfermedades pulmonares, el megacariocito circularía de la sangre venosa a la arterial y luego se depositaría en las extremidades liberando factores de crecimiento como el derivado de las plaquetas. Normalmente los megacariocitos no se fragmentan hasta que son atrapados en los capilares pulmonares, motivo por el cual se relaciona con enfermedades pulmonares principalmente⁵⁻⁷.

El diagnóstico diferencial de la acropaquia desde el punto de vista clínico-ecográfico es la paquiperiostosis, que clínicamente presenta neoformación ósea subperióstica asociada a dolor (osteoartropatía hipertrófica),

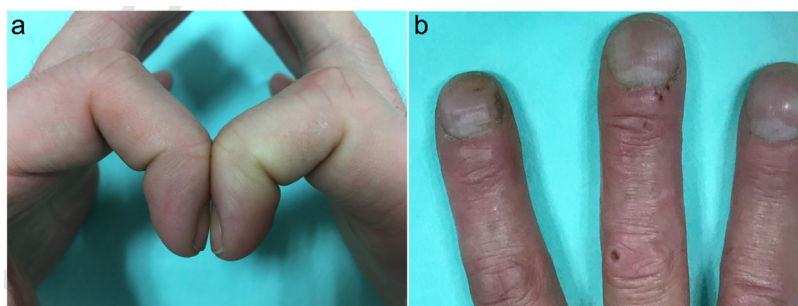


Figura 1 a. Uña normal, ángulo de Lovibond menor de 160°. b. Acropaquia digital.

<https://doi.org/10.1016/j.ad.2020.05.018>

0001-7310/© 2021 AEDV. Publicado por Elsevier España, S.L.U. Este es un artículo Open Access bajo la licencia CC BY-NC-ND (<http://creativecommons.org/licenses/by-nc-nd/4.0/>).

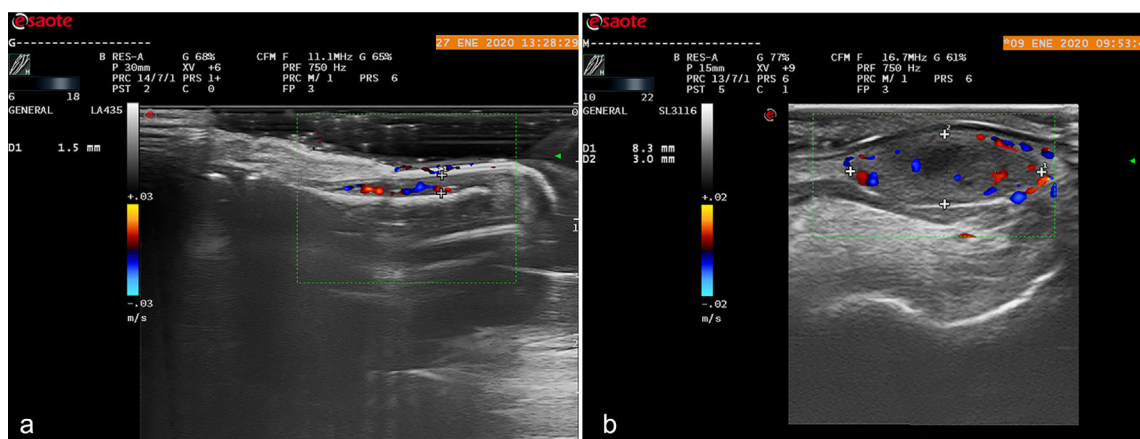


Figura 2 a. Ecografía de alta frecuencia en corte longitudinal de una uña normal. b. Ecografía de alta frecuencia en corte longitudinal a nivel de la falange distal. Se aprecia engrosamiento del lecho ungueal con aumento de la vascularización.

poliartritis, *cutis verticis gyrata*, paquidermia, seborrea e hiperhidrosis, entre otros hallazgos clínicos, características que no estaban presentes en el caso clínico descrito^{8,9}. Y, en la ecografía, se observa un tejido ecogénico que rodea los huesos largos, reflejando la presencia de edema e inflamación. El Doppler muestra una mayor vascularización en la superficie de algunas estructuras óseas superficiales^{10,11}.

La ecografía cutánea es un método económico, de rápido acceso y no invasivo para explorar la anatomía del aparato ungueal. Cabe destacar que, en el caso de la acropaquia, ayuda a distinguirla de una paquiperiostosis sin utilizar radiación ionizante y siempre en estos casos es necesario descartar enfermedad subyacente.

Es el primer caso en la literatura en el que se describen los hallazgos ecográficos observados en un paciente con acropaquia.

Conflicto de intereses

Los autores declaran no tener ningún conflicto de intereses.

Bibliografía

1. Wortsman X, Jemec GB. Ultrasound imaging of nails. *Dermatol Clin.* 2006;24:323–8.
2. Alfageme F. Manual de ecografía cutánea. 1.ª ed. Charleston: Create Space Independent Platform Publisher; 2013. p. 7–13.
3. Wortsman X, Wortsman J, Soto R, Saavedra T, Honeyman J, Sazunic I, et al. Benign tumors and pseudotumors of the nail: A novel application of sonography. *J Ultrasound Med.* 2010;29:803–16.
4. Gómez-Sánchez M, Alfageme-Roldán F, Roustán-Gullón M, Segurado-Rodríguez M. Tumores glómicos digitales y

extradigitales. Utilidad de la ecografía cutánea. *Actas Dermosifiliogr.* 2014;105:e45–9.

5. Myers KA, Farquhar DR. The rational clinical examination. Does this patient have clubbing? *JAMA.* 2001;286:341–7.
6. Spicknall KE, Zirwas MJ, English JC 3rd. Clubbing: An update on diagnosis, differential diagnosis, pathophysiology, and clinical relevance. *J Am Acad Dermatol.* 2005;52:1020–8.
7. Currie AE, Gallagher PJ. The pathology of clubbing: Vascular changes in the nail bed. *Br J Dis Chest.* 1988;82:382–5.
8. Silveira LH, Martinez-Lavin M, Pineda C. Vascular endothelial growth factor and hypertrophic osteoarthropathy. *Clin Exp Rheumatol.* 2000;18:57–62.
9. Rimoin DL. Pachydermoperiostosis (idiopathic clubbing and periostosis). Genetic and physiologic considerations. *N Engl J Med.* 1965;272:923–31.
10. Uribe-Valencia MA, Ocampo JM, Parra-Camarillo M. Digital clubbing: Knowing its causes. Case report. *Rev Fac Med.* 2019;67:355–8.
11. Adams B, Amin T, Leone V, Wood M, Kraft JK. Primary hypertrophic osteoarthropathy: Ultrasound and MRI findings. *Pediatr Radiol.* 2016;46:727–30.

C. Fernandez-Quiroga^{a,*}, F. Alfageme-Roldán^b y G. Roustán-Gullón^b

^a Unidad de Dermatología, Hospital General de Agudos Carlos G. Durand, Ciudad Autónoma de Buenos Aires, Argentina

^b Servicio de Dermatología, Hospital Universitario Puerta de Hierro-Majadahonda, Majadahonda, Madrid, España

* Autor para correspondencia.

Correo electrónico: drafernandezquiroya@gmail.com (C. Fernandez-Quiroga).