

CARTA CIENTÍFICO-CLÍNICA

Queratodermia multifocal adquirida inducida por carbamazepina

Carbamazepine-Induced Acquired Multifocal Keratoderma

Sr. Director:

La carbamazepina (CBZ) es un derivado tricíclico de iminosilbeno comercializado en 1962 para el tratamiento de la neuralgia del trigémino y, años más tarde, como antiepiléptico y como un pilar del tratamiento del trastorno bipolar. En 1967¹ se describieron por primera vez los efectos secundarios cutáneos asociados al uso de este fármaco. En 1982 se publicaron los tres primeros casos de necrólisis epidérmica tóxica relacionados con su uso² y en 1985³ el primer caso de eccema exfoliativo, estudiado mediante pruebas epicutáneas. Desde el inicio del uso del fármaco se han descrito distintas formas de toxicidad cutánea aunque, sin embargo, hasta la fecha no se ha descrito ningún caso de queratodermia adquirida.

Un varón de 65 años, sin antecedentes personales ni familiares de interés, fue evaluado en nuestra consulta por la aparición progresiva de unas lesiones en ambas palmas de las manos, dos semanas después de iniciar el tratamiento con CBZ a una dosis de 200 mg cada 12 horas para una neuralgia del trigémino, de reciente diagnóstico en el Servicio de Neurología. En la exploración física se observó la presencia de unas placas hiperqueratósicas multifocales en ambas manos (fig. 1 a-d), asintomáticas, de bordes bien delimitados y no confluentes. No se observó afectación de mucosas ni de plantas de pies. Los exámenes complementarios realizados, incluyendo hemograma, bioquímica general, reactantes de fase aguda (PCR, VSG) y serología de sífilis, mostraron resultados dentro de la normalidad. No refería procesos vacunales recientes. El estudio histopatológico (fig. 2) fue compatible con queratodermia sin proceso inflamatorio asociado. Se suspendió el fármaco y se cambió por otro de diferente clase terapéutica para el control de su patología neurológica. Las lesiones cutáneas se trataron con emolientes tópicos. La revisión a las 4 semanas mostró un aclaramiento completo de las lesiones.

Se han descrito en la literatura diferentes formas de toxicidad cutánea relacionada con la CBZ. Se han

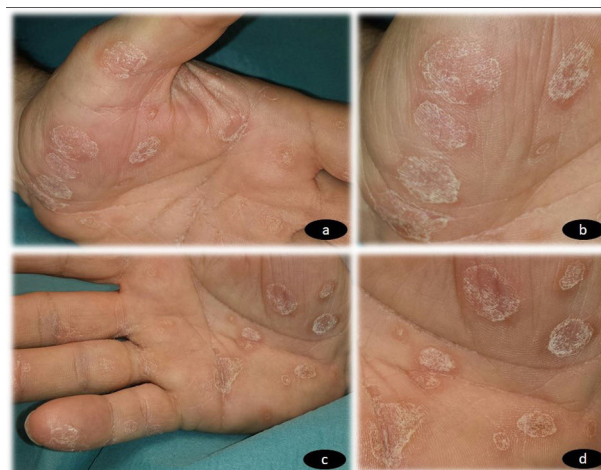

Figura 1 a) Placas hiperqueratósicas multifocales no confluentes en palma de mano izquierda. b) Múltiples placas hiperqueratósicas de bordes bien definidos en palma de mano izquierda. c) Placas hiperqueratósicas multifocales no confluentes en palma de mano derecha. d) Múltiples placas hiperqueratósicas de bordes bien definidos en palma de mano derecha.

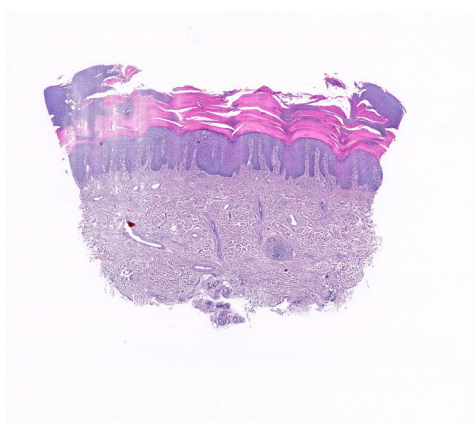


Figura 2 Acanthosis epidérmica e hipergranulosis (H&E x10). Escaso infiltrado inflamatorio perivascular.

observado cuadros de menor gravedad como erupciones liquenoides⁴, lesiones micosis fungoide-like⁵, dermatosis ampollosa lineal IgA⁶, pustulosis exantemática generalizada aguda⁷, liquen plano⁸, hidradenitis neutrofílica ecrina⁹,

<https://doi.org/10.1016/j.ad.2021.02.013>

0001-7310/© 2021 AEDV. Publicado por Elsevier España, S.L.U. Este es un artículo Open Access bajo la licencia CC BY-NC-ND (<http://creativecommons.org/licenses/by-nc-nd/4.0/>).

eritema multiforme¹⁰, vasculitis¹¹, así como toxicidades cutáneas más graves como necrólisis epidérmica tóxica y síndrome de Steven-Johnson¹² o síndrome DRESS¹³. Hasta la fecha no hemos encontrado en la literatura ningún caso de queratodermia secundaria a su uso.

Recientemente han aparecido varios trabajos que describen los efectos adversos cutáneos por CBZ y su relación con el HLA^{14,15}. Se ha comunicado la asociación entre los alelos HLA-B (B*15:02 y B58:01) y el exantema maculopapular que provoca. Además, los alelos HLA-B*15:02 y HLA-B*15:21 han mostrado una asociación intensa con el síndrome de Stevens Johnson y la necrólisis epidérmica tóxica por CBZ, mientras que el DRESS inducido por CBZ ha mostrado una asociación significativa con el alelo HLA-B*58:01.

En estudios más recientes también se han proporcionado datos sobre los factores genéticos que predisponen a diferentes fenotipos de reacciones adversas frente a CBZ con una importante fisiopatología inmunitaria. La CBZ provoca reacciones de hipersensibilidad mediadas por células T (CBZ-HR) que incluyen reacciones adversas cutáneas graves (SCAR) y daño hepático (CBZ-DILI) asociadas a HLA-A*31:01¹⁶.

La queratodermia comprende un amplio grupo de dermatosis que pueden ser congénitas o adquiridas. Para diferenciar ambos grupos debe tenerse en cuenta la edad de presentación de las lesiones, así como antecedentes familiares positivos que hagan sospechar su componente hereditario. Respecto a las de origen adquirido, la iatrogenia medicamentosa es la causa más frecuente incluyendo verapamilo, litio, venlafaxina, o quinacrina, entre otros. No debemos olvidar asimismo su expresión como manifestación paraneoplásica del cáncer de pulmón, mama, vejiga, o de origen digestivo (tripe palms).

El tratamiento de las queratodermias adquiridas secundarias a fármacos requieren en primer lugar suspender (siempre que sea posible) el fármaco sospechoso. En aquellos pacientes cuya queratodermia sea sintomática o afecte a la calidad de vida del paciente, la indicación de queratolíticos tópicos, retinoides orales o fototerapia, pueden favorecer y acelerar la resolución de las lesiones hiperqueratósicas.

Es importante recordar que aquellos pacientes que van a ser tratados con carbamazepina pueden desarrollar un cuadro de hipersensibilidad al fármaco. Para evitar esta toxicidad grave del fármaco, se recomienda el cribado de HLA-B1502, HLA-B*58:01 y HLA-A31:01 antes de iniciar el tratamiento, principalmente en aquellos pacientes de ascendencia asiática.

Conflicto de intereses

Los autores declaran no tener ningún conflicto de intereses.

Bibliografía

1. Harman RR. Carbamazepine (Tegretol) drug eruptions. *Dermatol Br J*. 1967;79:500–1.

2. Breathnach SM, McGibbon DH, Ive FA, Black MM. Carbamazepine ('Tegretol') and toxic epidermal necrolysis: report of three cases with histopathological observations. *Clin Exp Dermatol*. 1982;7:585–91.
3. Camarasa JG. Patch test diagnosis of exfoliative dermatitis due to carbamazepine. *Contact Dermatitis*. 1985;12:49.
4. Atkin SL, McKenzie TM, Stevenson CJ. Carbamazepine-induced lichenoid eruption. *Clin Exp Dermatol*. 1990;15:382–3.
5. Welykyj S, Gradini R, Nakao J, Massa M. Carbamazepine-induced eruption histologically mimicking mycosis fungoides. *J Cutan Pathol*. 1990;17:111–6.
6. Cohen LM, Ugent RB. Linear IgA bullous dermatosis occurring after carbamazepine. *J Am Acad Dermatol*. 2002;46:532–3.
7. Son CH, Lee CU, Roh MS, Lee SK, Kim KH, Yang DK. Acute generalized exanthematous pustulosis as a manifestation of carbamazepine hypersensitivity syndrome. *J Investig Allergol Clin Immunol*. 2008;18:461–4.
8. Hajsek S, Milavec-Puretic V, Nankovic S, Petelin Gadze Z, Filipic I, Bujan Kovac A, et al. Lichen planus induced by carbamazepine: a case report. *Epilepsy Behav*. 2012;24:269–71.
9. Bhanu P, Santosh KV, Gondi S, Manjunath KG, Rajendaran SC, Raj N. Neutrophilic eccrine hidradenitis: a new culprit-carbamazepine. *Indian J Pharmacol*. 2013;45:91–2.
10. Upadhyaya SK, Raina RS, Sharma A, Thawani V, Dimari D. Carbamazepine-induced erythema multiforme major in an epileptic patient with bipolar affective disorder. *J Pharmacol Pharmacother*. 2012;3:202–4.
11. Gutte RM, Tripathi G. Carbamazepine induced severe cutaneous vasculitis. *Indian Dermatol Online J*. 2013;4:60–1.
12. Khor AH, Lim KS, Tan CT, Wong SM, Ng CC. HLA-B*15:02 association with carbamazepine-induced Stevens-Johnson syndrome and toxic epidermal necrolysis in an Indian population: a pooled-data analysis and meta-analysis. *Epilepsia*. 2014;55:e120–4.
13. Aouam K, Bel Hadj Ali H, Youssef M, Chaabane A, Amri M, Boughattas NA, et al. Carbamazepine-induced DRESS and HHV6 primary infection: the importance of skin tests. *Epilepsia*. 2008;49:1630–3.
14. Sukasem C, Chaichan C, Nakkirut T, Satapornpong P, Jaruthamsophon K, Jantararoungtong T, et al. Association between HLA-B Alleles and Carbamazepine-Induced Maculopapular Exanthema and Severe Cutaneous Reactions in Thai Patients. *J Immunol Res*. 2018;2018:2780272.
15. Lin CW, Huang WL, Chao PH, Chen WW, Hsiao FY. Temporal trends and patterns in carbamazepine use, related severe cutaneous adverse reactions, and HLA-B*15:02 screening: A nationwide study. *Epilepsia*. 2018;59:2325–39.
16. Nicoletti P, Barrett S, McEvoy L, Daly AK, Aithal G, Lucena Mlet al. Shared Genetic Risk Factors Across Carbamazepine-Induced Hypersensitivity Reactions. *Clin Pharmacol Ther*. 2019;106:1028–36.

F.J. Navarro-Triviño^{a,b} y R. Ruiz-Villaverde^{a,b,*}

^a Servicio de Dermatología, Hospital Universitario San Cecilio, Granada, España

^b Instituto de Investigación Biosanitaria Ibs Granada, Granada, España

* Autor para correspondencia.

Correo electrónico: ismenios@hotmail.com

(R. Ruiz-Villaverde).