



CASOS PARA EL DIAGNÓSTICO

Pápulas acrales resistentes al tratamiento

Treatment-Resistant Acral Papules

Historia clínica

Una mujer de 50 años, sin antecedentes de interés, consultó por la aparición de unas lesiones cutáneas pruriginosas en el pie izquierdo de 2 años de evolución. Las lesiones habían sido tratadas con antifúngicos y corticoides, tanto tópicos como orales, sin mejoría.

Exploración física

A la exploración se objetivaron múltiples pápulas eritematodescamativas, localizadas digital e interdigitalmente en el pie izquierdo (fig. 1). No se identificaron otras lesiones en el resto del tegumento ni adenopatías locorregionales patológicas.

Histopatología

La biopsia reveló un infiltrado linfoide superficial en banda y profundo, el cual rodeaba las glándulas y los ductos eccrinos, así como cambios de siringometaplasia y un notable epidermotropismo (figs. 2 A-C). Las tinciones de inmunohistoquímica mostraron una positividad intensa para CD3 y CD4 (fig. 2 D), débil para CD8 y negatividad para CD30. El reordenamiento del TCR fue monoclonal.

El resto de pruebas complementarias realizadas mostró los siguientes hallazgos. Estudio de laboratorio: glucosa 91 mg/dl, urea 36 mg/dl, creatinina 0,59 mg/dl, AST 11 UI/l, ALT 10 UI/l, ALP 72 UI/l, GGT 12 UI/l, proteínas totales 7,7 g/l, LDH 185 U/l, Cl 100 mmol/l, Na 139 mmol/l, K 4,5 mmol/l, β 2-microglobulina 1,65 mg/l, 9.900 leucocitos/ μ l (fórmula normal), hemoglobina 13,6 g/dl, VCM 91,9 fl, 174.000 plaquetas/ μ l. El estudio mediante una tomografía computarizada tóraco abdominalopélvica fue normal.

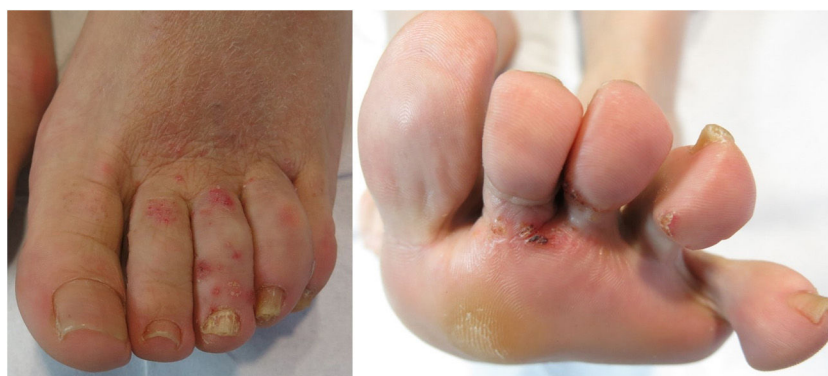

Figura 1

<https://doi.org/10.1016/j.ad.2020.02.018>

0001-7310/© 2021 AEDV. Publicado por Elsevier España, S.L.U. Este es un artículo Open Access bajo la licencia CC BY-NC-ND (<http://creativecommons.org/licenses/by-nc-nd/4.0/>).

Cómo citar este artículo: J. Castiñeiras González, P. Sánchez Sambucety and M.Á. Rodríguez Prieto, Pápulas acrales resistentes al tratamiento, ACTAS Dermo-Sifiliográficas, <https://doi.org/10.1016/j.ad.2020.02.018>

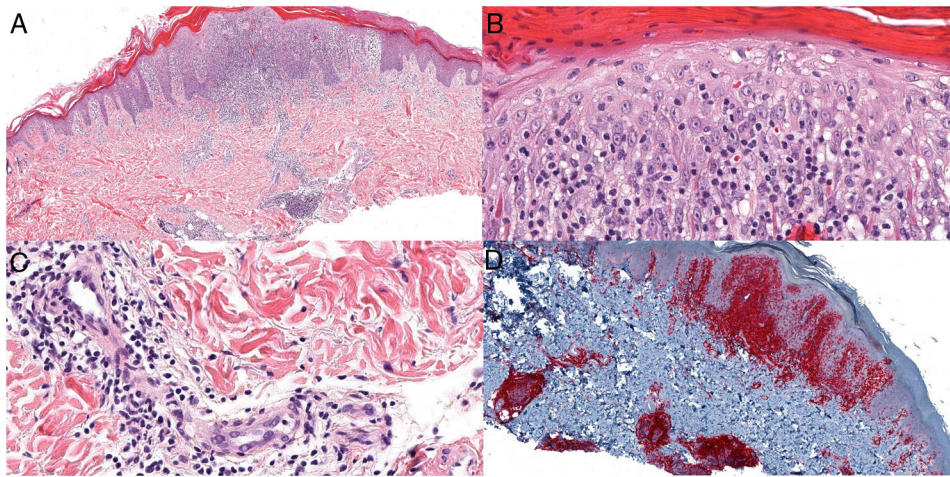


Figura 2 A. Hematoxilina eosina $\times 4$. B y C. Hematoxilina eosina $\times 20$. D. Inmunohistoquímica CD4 $\times 4$.

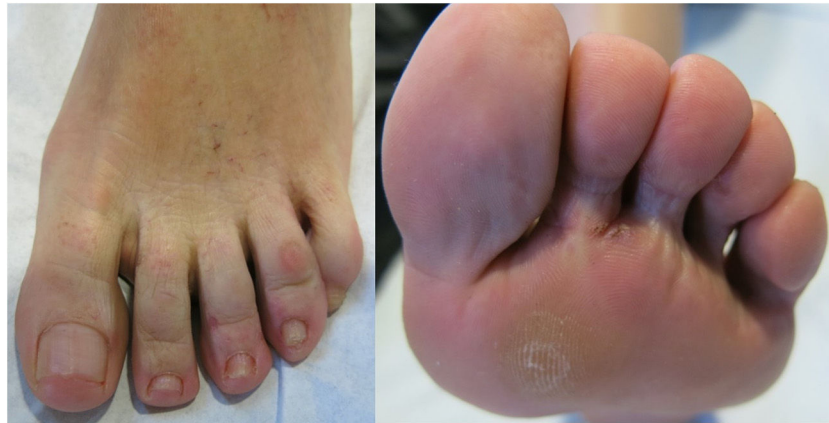

Figura 3

¿Cuál es su diagnóstico?

Diagnóstico

Micosis fungoide siringotrópica.

Evolución y tratamiento

Se inició tratamiento con PUVA tópico (8-MOP 0,1% emulsión o/w) 3 veces por semana, junto a crema de propionato de clobetasol 0,05% una vez al día, con lo que se consiguió la remisión de las lesiones, excepto en las zonas menos expuestas a la luz, como son las áreas interdigitales, tras 3 meses de tratamiento (fig. 3).

Comentario

La micosis fungoide (MF) es el linfoma cutáneo primario más frecuente y un clásico imitador de otras afecciones cutáneas. Se han descrito múltiples variantes clínicas, patológicas y clinicopatológicas, si bien las únicas reconocidas por la última clasificación internacional de los linfomas cutáneos de la Organización Mundial de la Salud (OMS) en 2016 son la MF foliculotropa, la reticulosis pagetoide y el síndrome de la piel laxa granulomatosa. La MF siringotrópica constituye una muy infrecuente variante clinicopatológica; es decir, posee unas características tanto clínicas como histológicas distintivas¹. Debido a que puede confundirse con otras dermatosis crónicas su diagnóstico es difícil y requiere una alta sospecha.

Clínicamente puede presentarse de forma generalizada o localizada, con predilección por palmas y plantas, en forma de parches y/o pápulo-placas eritematodescamativas que debido a la afectación anexial pueden asociar alopecia, anhidrosis o acentuación folicular, al igual que la variante foliculotropa, de la que clínicamente puede ser indistinguible, excepto por la distribución anatómica de las lesiones. Además, pueden encontrarse lesiones de MF clásica en otras zonas del cuerpo.

Histológicamente se observa un infiltrado superficial en banda de linfocitos atípicos, así como profundo, más prominente en torno a las glándulas ecrinas. En un 75% de los casos existe afectación folicular concomitante². Las características de dicho infiltrado, junto al hallazgo de siringometaplasia, son los datos histológicos diferenciales respecto a la variante foliculotropa³. Asimismo, a menudo se encuentran otras características clásicas de MF como la presencia de epidermotropismo. Sin embargo, la correlación clínico-patológica resulta esencial para interpretar el diagnóstico correcto de esta presentación poco frecuente.

En el diagnóstico diferencial se han de incluir otros cuadros como el eccema dishidrótico, la dermatitis de contacto o la perniosis, en la que el dato diferencial, además de la ausencia de epidermo y siringotropismo, es la presencia de una vasculitis linfocítica. Además, es importante diferenciarla de la mencionada MF foliculotropa, ya que la siringotrópica sigue un curso indolente con mejor pronóstico. Por su parte, la denominada hiperplasia siringolinfoide se considera en la actualidad una MF siringotrópica².

Además de los tratamientos clásicos de la MF se han propuesto diferentes terapias para formas solitarias o localizadas de MF siringotrópica, incluyendo PUVA y radioterapia locales, reportándose generalmente buenas respuestas⁴. Debido a la profundidad del infiltrado tumoral, las terapias dirigidas a la piel pueden no ser eficaces en el tratamiento⁵.

Conflicto de intereses

Los autores declaran no tener ningún conflicto de intereses.

Bibliografía

1. Muñoz González H, Molina Ruiz AM, Requena L. Variantes clínico-patológicas de micosis fungoide. *Actas Dermosifiliogr.* 2017;108:192–208.
2. Lehmer LM, Amber KT, de Feraudy SM. Syringotropic mycosis fungoides: A rare form of cutaneous T-cell lymphoma enabling a histopathologic «sigh of relief». *Am J Dermatopathol.* 2017;39:920–3.
3. Pileri A, Facchetti F, Rütten A, Zumiani G, Boi S, Fink-Puches R, et al. Syringotropic mycosis fungoides: A rare variant of the disease with peculiar clinicopathologic features. *Am J Surg Pathol.* 2011;35:100–9.
4. Jacob R, Scala M, Fung M. A case of syringotropic cutaneous T-cell lymphoma treated with local radiotherapy. *J Am Acad Dermatol.* 2009;60:152–4.
5. De Masson A, Battistella M, Vignon-Pennamen MD, et al. Syringotropic mycosis fungoides: clinical and histologic features, response to treatment, and outcome in 19 patients. *J Am Acad Dermatol.* 2014;71:926–34.

J. Castiñeiras González*, P. Sánchez Sambucety y M.Á. Rodríguez Prieto

Complejo Asistencial Universitario de León, León, España

* Autor para correspondencia.

Correo electrónico: jcastigon@gmail.com

(J. Castiñeiras González).