

CARTA CIENTÍFICO-CLÍNICA

[Artículo traducido] Queratoacantomas esporádicos en pacientes jóvenes: serie de casos y propuesta de algoritmo diagnóstico[☆]



Sporadic Keratoacantomas in Young Patients: A Case Series and a Proposed Diagnostic Algorithm

Sr. Director:

Los queratoacantomas (QA) son lesiones normalmente esporádicas y solitarias que aparecen en los pacientes que viven en zonas con exposición al sol. La exposición crónica al sol, el imiquimod, los inhibidores BRAF y los inhibidores de la vía del «erizo» pueden ser agentes desencadenantes. Las causas genéticas de los QA tales como el síndrome de Ferguson-Smith (epiteliomas escamosos autocurativos múltiples - MSSE) y el queratoacantoma eruptivo generalizado (síndrome de Grzybowski) se caracterizan por el desarrollo de docenas de cientos de QA en la edad temprana, y no están asociadas a otros tumores cutáneos o extracutáneos¹. Otras enfermedades genéticas asociadas son el xeroderma pigmentosum y el síndrome de Muir-Torre (SMT).

Nuestro objetivo fue describir las características clínico-epidemiológicas y los trastornos genéticos asociados a los pacientes jóvenes con QA en nuestros centros, y desarrollar un algoritmo diagnóstico. Describimos el caso de tres pacientes que desarrollaron QA antes de los 40 años y albergaron enfermedades genéticas desconocidas predisponentes a estas lesiones cutáneas.

El paciente 1 fue un varón de 54 años de edad sin antecedentes familiares relevantes e historia personal de exposición intensa a la luz del sol, que había tenido más de diez QA desde los 39 años. Había desarrollado lesiones centrifugas crecientes en el antebrazo izquierdo tras

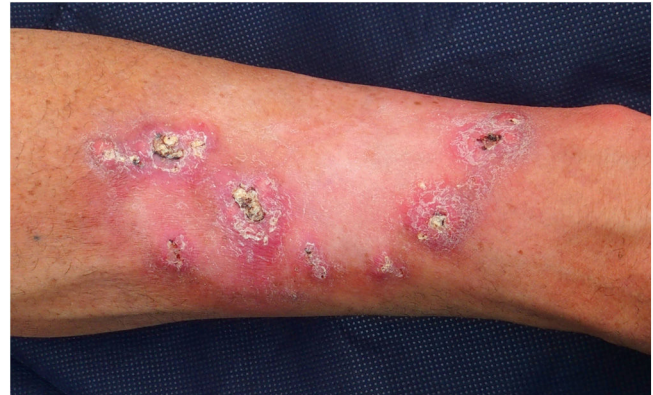

Figura 1 Keratoacantoma marginatum centrifugum. Nódulos queratinizantes de forma convexa de color rosado a color carne de 1 a 2 centímetros de diámetro con un tapón queratósico central, distribuidos en la periferia del campo de radiación previo (antebrazo izquierdo). El color de la figura solo puede verse en la versión electrónica del artículo.

radioterapia por un QA solitario. Las lesiones eran clínica e histológicamente sugerentes de queratoacantoma marginatum centrifugum (fig. 1). No se observó pérdida de los marcadores inmunohistoquímicos de MMR en los tumores, tratándose exitosamente las lesiones con retinoides orales y 5-fluorouracil intralesional. Se realizó un análisis de cribado del gen *TGFBR1*, detectándose una variante heterocigótica c.301 T>C probablemente patogénica.

El paciente 2 fue un varón de 38 años, de otro modo sano, que desarrolló un QA de rápido crecimiento de 13 mm en la nariz. Su padre había fallecido a la edad de 53 años tras desarrollar cáncer de colon metastásico. La inmunohistoquímica de MMR reveló pérdida de MSH2 y MSH6. La lesión fue tratada con metotrexato intralesional, mostrando regresión completa en un periodo de 12 semanas. Se identificó una mutación heterocigótica constitutiva de c.142G>T en el gen *MSH2* (que predijo la generación de una proteína truncada: p.Glu48*) mediante un papel de secuenciación de siguiente generación y validación de secuenciación Sanger, que confirmó el diagnóstico de síndrome de Lynch.

El paciente 3 fue un varón de otro modo sano sin antecedentes familiares, que desarrolló un QA de 17 mm de diámetro en la región cervical a la edad de 38 años. Se

Véase contenido relacionado en DOI:

<https://doi.org/10.1016/j.ad.2020.09.017>

[☆] Por favor, cite este artículo como: Toll A, Sitjas D, Morgado-Carrasco D, Pujol RM. Sporadic Keratoacantomas in Young Patients: A Case Series and a Proposed Diagnostic Algorithm. *Actas Dermosifiliogr.* 2022;113:95–98.

<https://doi.org/10.1016/j.ad.2020.09.013>

0001-7310/© 2021 AEDV. Publicado por Elsevier España, S.L.U. Este es un artículo Open Access bajo la licencia CC BY-NC-ND (<http://creativecommons.org/licenses/by-nc-nd/4.0/>).

Tabla 1 Casos reportados en la literatura de pacientes con queratoacantomas asociados al síndrome de Muir-Torre

Autor, año	Sexo	Número de QA	Edad de la presentación (años)	Localización	Pérdida de MMR (IHC) en QA	MSI	Otras lesiones cutáneas	Tumor visceral en el índice (edad en años)	Antecedentes familiares de neoplasias viscerales	Mutación germinal
Muir et al., 1967 ⁷	V	6	32	Cara	NR	NR	NR	-Carcinoma de células escamosas de laringe (38)	No	NR
Mangold et al., 2004 ⁶	NR	1	50	NR	MSH2	Sí	-Adenoma sebáceo -Carcinoma de células escamosas	-Adenocarcinoma de duodeno/íleo (40) -Transitional cell carcinoma uréter (66) -Carcinoma de yeyuno (66)	-Cáncer de útero, cáncer de intestino delgado, cáncer abdominal (madre) -Cáncer de mama (tío materno)	MSH2 (c.1578delC)
Mangold et al., 2004 ⁶	NR	Múltiple	57	NR	NR	Sí	Tumores sebáceos múltiples	-Carcinoma urotelial (56)	-Cáncer colorrectal (hermano)	MSH2 (Delección exones 9,10)
Mangold et al., 2004 ⁶	NR	1	67	NR	NR	NR	Tumores sebáceos múltiples	-Carcinomas múltiples de colon (edad desconocida)	-Cáncer colorrectal (padre, hermano)	MSH2 (c.2005. 2T >C)
Mangold et al., 2004 ⁶	NR	Múltiple	52	NR	No	Sí	Hiperplasias sebáceas	- Cáncer urotelial (52). - Cáncer de vejiga (53) -Carcinomas de colon (54)	-Carcinoma de colon (padre)	MSH2 (c1571. G >C)
Ponti et al., 2005 ⁸	V	4	-34 -44	-Cuello -Tórax -Cabeza Cabeza	MSH2/MSH6	Sí	Quistes sebáceos	-Colon (35) -Pelvis renal (54)	-Vejiga -Mama	MSH2(c2131C >T)
Ponti et al., 2005 ⁸	M	2	-86	Cabeza	-MLH1	Sí	NR	Gástrico (89)	-Mama -Gástrico	NR
Stella et al., 2007 ¹¹	NR	NR	NR	NR	NR	NR	NR	Colon	NR	MSH2 (delección exones 1-6)
South et al., 2008 ⁵	M	1	39	NR	-MLH1	NR	-Adenoma sebáceo	Colon (46)	NR	MLH1 (c.1489delC)
South et al., 2008 ⁵	M	1	57	NR	NR	NR	NR	Ninguno	Colon (hija)	MSH2 (c942. 3A >T)
South et al., 2008 ⁵	M	1	41	NR	NR	NR	NR	Colon (41)	NR	MSH2 (c942. 3A >T)
South et al., 2008 ⁵	M	1	63	NR	NR	NR	NR	-Endometrial (64) -Colon (71)	NR	MSH2 (c942. 3A >T)
South et al., 2008 ⁵	M	1	56	NR	NR	NR	NR	-Colon (58)	NR	MSH2 (c942. 3A >T)
South et al., 2008 ⁵	M	1	50	NR	NR	NR	NR	-Colon (60)	NR	MSH2 (Delección exones 1-6)
Frogatt et al., 1995 ¹⁰	M	1	50	NR	NR	NR	NR	Colon (50) Útero (50)	NR	Enlace MSH2
Informe actual	V	1	38	Nariz	MSH2/MSH6	NP	No	Ninguno	-Adenocarcinoma de colon (padre)	MSH2 (c142 G >T)
Informe actual	V	2	38	Cuello	MSH2/MSH6	NP	Adenomas sebáceos	Carcinoma urotelial (41)	Ninguno	MSH2 (c.(?.68).1276 + ?del)

IHC: inmunohistoquímica; QA: queratoacantoma; M: mujer; MMR: mismatch repair protein expression (expresión de las proteínas reparadoras de desajustes); NR: no reportado; V: varón.

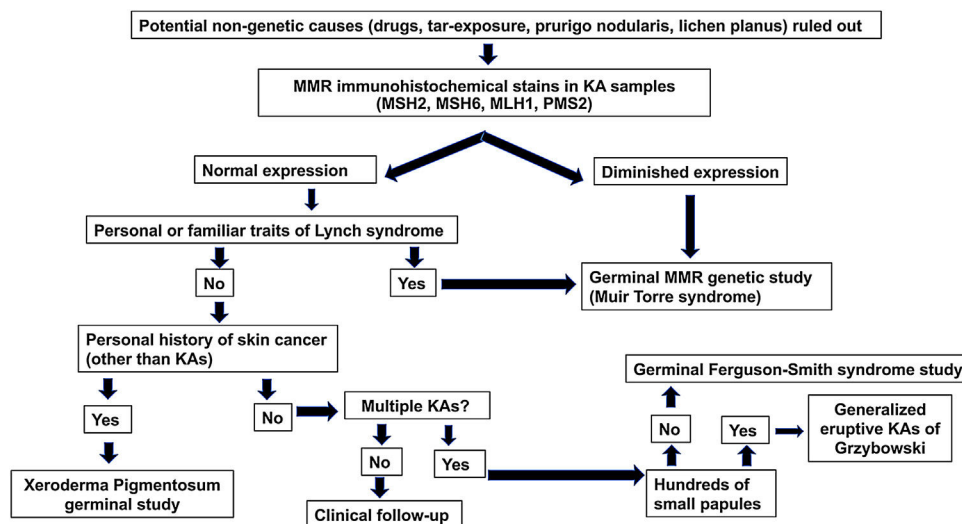


Figura 2 Algoritmo diagnóstico para pacientes de 50 o menos que desarrollan QA esporádicos. MMR: reparación de desajustes.

extirpó quirúrgicamente la lesión y las tinciones inmunohistoquímicas de MMR reflejaron pérdida de MSH2 y MSH6. El estudio de genes MMR germinales mostró una gran delección (c. (?_68)_1276 + ?del) que implicó a los exones 1 a 7 en el gen *MSH2*, lo cual confirmó el diagnóstico de síndrome de Lynch, subtipo SMT. El paciente desarrolló carcinoma pT2 de alto grado en el uréter a la edad de 41 años. También se extirparon a dicha fecha diversos adenomas sebáceos faciales y un QA en la región cervical.

El desarrollo de un QA solitario, o múltiples QA a edad temprana puede ser una señal distintiva de trastornos genéticos que pueden estar asociados a neoplasias malignas. Reconocer dichas asociaciones es importante, a fin de prevenir posibles complicaciones.

MSSE, una enfermedad autosómica dominante, está causado por las mutaciones del gen *TGFBR1* junto con variantes permisivas en un locus cercano al locus *TGFBR1* en el cromosoma 9². Los pacientes con MSSE desarrollan lesiones múltiples de crecimiento lento y se resuelven en meses, a medida que aparecen nuevas lesiones. Existe una penetrancia variable, que oscila entre portadores asintomáticos y pacientes que desarrollan lesiones desde la primera hasta la séptima década de la vida. Algunos pacientes pueden mostrar KCM, caracterizado por el desarrollo de lesiones de tipo arrecife de coral con expansión periférica progresiva y cicatrización central atrófica. El desarrollo de KCM tras la radioterapia debería sugerir el diagnóstico de MSSE³. Pueden utilizarse modalidades de tratamiento alternativas tales como retinoides orales, corticosteroides o metrotexato sistémico/intralesional⁴.

El xeroderma pigmentosum está asociado al desarrollo temprano de cáncer de piel, aunque los QA son raramente la manifestación primera del tumor. El SMT se reporta en el 10-30% de las familias con síndrome de Lynch, que albergan principalmente las mutaciones de los genes *MSH2* o *MLH1*^{5,6}. Deberían ensayarse los marcadores inmunohistoquímicos de MMR en muestras tumorales de los pacientes con neoplasias cutáneas sebáceas, QA múltiples y/o con inicio a edad temprana. Sin embargo, la falta de expresión de las proteínas

MMR en neoplasias sebáceas no es exclusiva de los pacientes con SMT, y algunos casos mantienen la expresión de las proteínas MMR con un defecto de reparación del ADN de la línea germinal subyacente.

La revisión en la literatura muestra que aproximadamente el 89% de los pacientes con QA asociados a SMT albergan mutaciones de *MSH2* (tabla 1), lo cual está en concordancia con la prevalencia mutacional reportada de las neoplasias cutáneas de no QA en SMT⁵⁻¹¹. A menudo, los QA asociados a SMT⁷ no se distinguen histológicamente de los QA esporádicos. Los QA en pacientes con SMT se desarrollan normalmente antes de realizarse el diagnóstico de neoplasias viscerales, mientras que los tumores sebáceos en SMT se detectan de manera común tras el diagnóstico de dichas neoplasias.

Se propone un algoritmo diagnóstico (fig. 2) para los pacientes de 50 años o menos que desarrollan QA esporádicos. Dicho algoritmo se basa en tres pilares: la presencia de antecedentes familiares de QA/cáncer colorrectal, tinciones inmunohistoquímicas para las proteínas MMR y estudios genéticos de los genes MMR y las alteraciones germinales en el gen *TGFBR1*.

Conflicto de intereses

Los autores declaran no tener ningún conflicto de intereses.

Agradecimientos

Quisiéramos agradecer a los Doctores Marta Pineda, Joan Brunet, Eleanor Reavey y David Goudie su ayuda prestada con relación al estudio genético de los casos reportados en este trabajo, y sus comentarios para mejorar el mismo.

Bibliografía

1. Kwiek B, Schwartz RA. Keratoacanthoma (KA): An update and review. *J Am Acad Dermatol*. 2016;74:1220–33.

2. Kang HC, Quigley DA, Kim I-J, Wakabayashi Y, Ferguson-Smith MA, D'Alessandro M, et al. Multiple self-healing squamous epithelioma (MSSE): rare variants in an adjacent region of chromosome 9q22.3 to known TGFBR1 mutations suggest a digenic or multilocus etiology. *J Invest Dermatol.* 2013;133:1907-10.
 3. Lindsay DP, Kharofa J, Junck M, Olasz E, Wilson JF. Eruptive keratoacanthomas after radiation therapy for keratoacanthoma centrifugum marginatum. *Pract Radiat Oncol.* 2015;5:203-6.
 4. Mangas C, Bielsa I, Ribera M, Fernández-Figueras MT, Ferrándiz C. A case of multiple keratoacanthoma centrifugum marginatum. *Dermatol Surg Off Publ Am Soc Dermatol Surg Al.* 2004;30:803-6.
 5. South CD, Hampel H, Comeras I, Westman JA, Frankel WL, de la Chapelle A. The frequency of Muir-Torre syndrome among Lynch syndrome families. *J Natl Cancer Inst.* 2008;100:277-81.
 6. Mangold E, Pagenstecher C, Leister M, Mathiak M, Rütten A, Friedl W, et al. A genotype-phenotype correlation in HNPCC: strong predominance of msh2 mutations in 41 patients with Muir-Torre syndrome. *J Med Genet.* 2004;41:567-72.
 7. Muir EG, Bell AJ, Barlow KA. Multiple primary carcinomata of the colon, duodenum, and larynx associated with keratoacanthomata of the face. *Br J Surg.* 1967;54:191-5.
 8. Ponti G, Losi L, di Gregorio C, Roncucci L, Pedroni M, Scarselli A, et al. Identification of Muir-Torre syndrome among patients with sebaceous tumors and keratoacanthomas: role of clinical features, microsatellite instability, and immunohistochemistry. *Cancer.* 2005;103:1018-25.
 9. Stella A, Surdo NC, Lastella P, Barana D, Oliani C, Tibiletti MG, et al. Germline novel MSH2 deletions and a founder MSH2 deletion associated with anticipation effects in HNPCC. *Clin Genet.* 2007;71:130-9.
 10. Froggatt NJ, Koch J, Davies R, Evans DG, Clamp A, Quarrell OW, et al. Genetic linkage analysis in hereditary non-polyposis colon cancer syndrome. *J Med Genet.* 1995;32:352-7.
 11. Stella A, Surdo NC, Lastella P, Barana D, Oliani C, Tibiletti MG, et al. Germline novel MSH2 deletions and a founder MSH2 deletion associated with anticipation effects in HNPCC. *Clin Genet.* 2007;71:130-9.
- A. Toll^{a,*}, D. Sitjas^b, D. Morgado-Carrasco^a y R.M. Pujol^{c,d}
- ^a *Departamento de Dermatología, Hospital Clínic de Barcelona, Universidad de Barcelona, Barcelona, España*
^b *Departamento de Dermatología, Hospital Universitari Josep Trueta, Girona, España*
^c *Departamento de Dermatología, Hospital del Mar, Universitat Autònoma de Barcelona (UAB), Barcelona, España*
^d *Grupo de Enfermedades Dermatológicas Inflammatorias y Neoplásicas, IMIM (Hospital del Mar Medical Research Institute), Barcelona, España*
- * Autor para correspondencia.
Correo electrónico: atoll@clinic.cat (A. Toll).