

## DERMATOLOGÍA PRÁCTICA

# Seguridad en procedimientos dermatológicos: hemorragia quirúrgica en cirugía dermatológica. Cómo reconocerla, prevenirla y tratarla

M.E. Iglesias Zamora\* y J. Aróstegui Aguilar

Servicio de Dermatología, Complejo Hospitalario de Navarra, Pamplona, Navarra, España

Recibido el 17 de marzo de 2021; aceptado el 23 de mayo de 2021

### PALABRAS CLAVE

Hemorragia;  
Cirugía dermatológica;  
Anticoagulantes orales

### KEYWORDS

Hemorrhage;  
Dermatologic surgery;  
Oral anticoagulants

**Resumen** Las complicaciones por hemorragia quirúrgica en la cirugía dermatológica son infrecuentes y poco relevantes en la mayoría de los casos. En algunas ocasiones la hemorragia quirúrgica puede conllevar infección de la herida quirúrgica, dehiscencia de sutura o necrosis del colgajo/injerto. En esta revisión se muestran los aspectos más importantes para prevenir, reconocer y tratar este tipo de complicaciones durante el acto quirúrgico y tras él.

© 2021 Publicado por Elsevier España, S.L.U. en nombre de AEDV. Este es un artículo Open Access bajo la licencia CC BY-NC-ND (<http://creativecommons.org/licenses/by-nc-nd/4.0/>).

### Safety in Dermatologic Procedures: How to Prevent, Recognize, and Treat Bleeding Complications in Dermatologic Surgery

**Abstract** Bleeding complications during dermatologic surgery are uncommon and usually minor, but bleeding occasionally leads to infection, wound dehiscence, or flap/graft necrosis. This review covers the keys to preventing, recognizing, and treating excessive bleeding during and after surgery.

© 2021 Published by Elsevier España, S.L.U. on behalf of AEDV. This is an open access article under the CC BY-NC-ND license (<http://creativecommons.org/licenses/by-nc-nd/4.0/>).

### Descripción de la complicación: ¿cómo identificar al paciente de riesgo?

Las complicaciones en cirugía dermatológica son infrecuentes y un porcentaje importante de ellas se deben a la aparición de hemorragia relevante tanto perioperatoria como posquirúrgica (entendida como hemorragia que no cede con medidas de compresión). En estudios con series

\* Autor para correspondencia.

Correo electrónico: [meiglesiasz@gmail.com](mailto:meiglesiasz@gmail.com)  
(M.E. Iglesias Zamora).

<https://doi.org/10.1016/j.ad.2021.05.014>

0001-7310/© 2021 Publicado por Elsevier España, S.L.U. en nombre de AEDV. Este es un artículo Open Access bajo la licencia CC BY-NC-ND (<http://creativecommons.org/licenses/by-nc-nd/4.0/>).

Cómo citar este artículo: M.E. Iglesias Zamora and J. Aróstegui Aguilar, Seguridad en procedimientos dermatológicos: hemorragia quirúrgica en cirugía dermatológica. Cómo reconocerla, prevenirla y tratarla, ACTAS Dermo-Sifiliográficas, <https://doi.org/10.1016/j.ad.2021.05.014>

Tabla 1 Índice HAS-BLED

HTA sistólica > 160 mm (1 punto)
Alteración función renal o hepática (1 punto por cada una)
Stroke: antecedente personal de ictus (1 punto)
Bleeding: historia de sangrado o predisposición a hemorragia. Alteración en agregación/adhesión plaquetarias (enfermedad de Von Willebrand, síndrome de Marfan, etc.), alteraciones hereditarias de la coagulación (hemofilia A/B), síndrome de Rendu-Osler-Weber, síndrome de Ehlers-Danlos, etc. (1 punto por cada una de ellas)
Labile INR > 3,5 (1 punto)
Elderly, edad > 65 años (1 punto)
Drugs: antiagregantes o anticoagulantes (34 y 7,2% de los pacientes intervenidos, respectivamente), AINE (6,1% de los pacientes intervenidos), alcohol, productos de herbolario o suplementos vitamínicos <sup>1</sup> (1 punto por cada una de ellas)
Otros: localización anatómica, tamaño del defecto, técnica quirúrgica

AINE: antiinflamatorios no esteroideos; HTA: hipertensión arterial; INR: ratio normalizada internacional.  
Valora el riesgo de presentar complicaciones hemorrágicas según las características expuestas.  
Riesgo importante de hemorragia relacionada con la intervención si puntuación  $\geq 3$ .

amplias de pacientes intervenidos mediante cirugía micrográfica de Mohs, únicamente existían complicaciones en aproximadamente el 2% de los pacientes intervenidos; de ellos, el 40% correspondían a sangrados posquirúrgicos<sup>1</sup>. A pesar de que esta complicación no suele tener una trascendencia importante (son muy pocos los casos en los que la disminución del hematocrito hace que el paciente precise transfusión sanguínea), en algunas ocasiones puede conllevar infección de la herida quirúrgica, dehiscencia de la sutura o necrosis del colgajo/injerto<sup>1</sup>.

Se define hemorragia como un acúmulo no circunscrito de sangre que se infiltra por los tejidos tras la rotura de la pared de un vaso sanguíneo. Por otro lado, se entiende como hematoma una colección localizada de sangre, normalmente coagulada, en un órgano, espacio o tejido debido a una rotura de la pared de algún vaso sanguíneo. Los hematomas evolucionan en 4 estadios: fase de formación temprana (estadio I), fase gelatinosa (estadio II), fase de hematoma organizado (estadio III) y fase de licuefacción (estadio IV)<sup>1</sup>. Es importante detectar el hematoma lo antes posible para evitar las complicaciones que se han nombrado anteriormente.

Es primordial reconocer la posibilidad de hemorragia tanto durante la intervención como tras ella realizando una historia clínica y exploración física meticolosas en la consulta previa a la cirugía. Para calcular el riesgo de hemorragia que presenta el paciente conviene utilizar índices como el HAS-BLED<sup>2</sup> (tabla 1).

Otros factores a tener en cuenta son la localización anatómica y la técnica quirúrgica realizada, aunque algunos autores no encontraron diferencias estadísticamente significativas entre los distintos procedimientos quirúrgicos<sup>5</sup>. El tamaño del defecto, la administración de antibiótico perio-

operatorio y la historia de hidrosadenitis supurativa se asocia a un mayor riesgo de sangrado<sup>6</sup>.

Se pueden destacar 3 regiones con mayor riesgo de sangrado, como son la región frontotemporal, donde se localiza la arteria temporal, el borde mandibular, donde transcurre la arteria facial, y la zona próxima a la región nasal, donde encontraremos la arteria angular<sup>1</sup>. Otras localizaciones donde, en nuestra experiencia, el riesgo de hemorragia es mayor es en la región genital (especialmente en intervenciones de escroto y vulva) y en flexuras (axilas e ingles). Además, existen zonas como la región periorbitaria o la cervical donde la formación de hematoma conlleva un importante riesgo de compresión de estructuras vecinas por su efecto masa (también un mayor riesgo de necrosis del tejido o dehiscencia de la herida quirúrgica)<sup>1</sup>.

## ¿Cómo prevenirla?

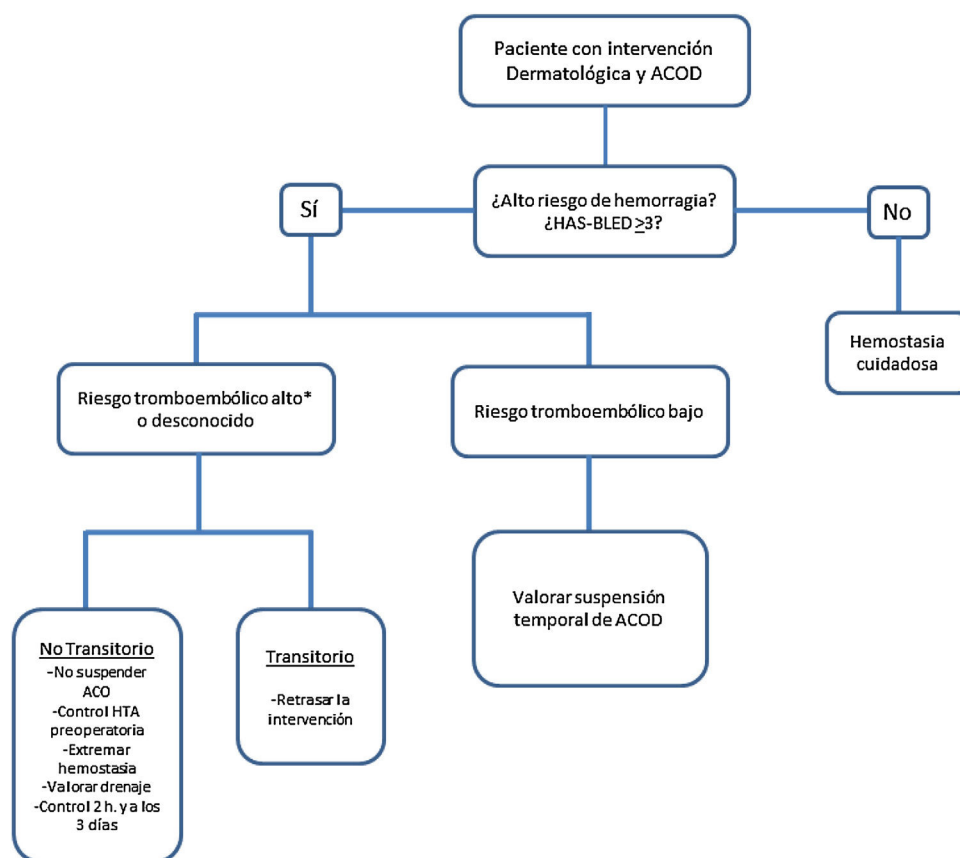
Hay diferentes medidas que se pueden tomar *antes de la intervención* para prevenir el sangrado tanto perioperatorio como postoperatorio. Hace 20 años, en la mayoría de las intervenciones quirúrgicas cutáneas los anticoagulantes o antiagregantes eran retirados para prevenir el sangrado. Actualmente, la tendencia es a mantener estos tratamientos, más aún en el caso de la cirugía menor ambulatoria. Dada la poca relevancia habitual de las complicaciones quirúrgicas hemorrágicas y las importantes consecuencias de la aparición de un fenómeno tromboembólico tras la intervención quirúrgica al retirar la anticoagulación (a pesar de la infrecuencia de estos episodios), recomendamos individualizar caso por caso esta suspensión.

No se ha demostrado que la toma de *ácido acetilsalicílico* conlleve un mayor riesgo de sangrado quirúrgico, por lo que no se recomienda la retirada de la antiagregación. La toma de clopidogrel se asocia a un mayor riesgo de hemorragia frente a pacientes sin anticoagulación ni antiagregación. A pesar de ello, y dada la poca severidad de los episodios hemorrágicos, se recomienda la continuación de este tratamiento o la sustitución por ácido acetilsalicílico<sup>3</sup>. En el caso de pacientes con doble antiagregación (por ejemplo, ácido acetilsalicílico + clopidogrel) no hay un claro consenso sobre la actuación a seguir. Parece que el riesgo de sangrado es mayor en comparación con los pacientes con antiagregantes en monoterapia, por lo que se recomienda reducir la antiagregación a un único agente si fuera posible<sup>7</sup>.

En cuanto a los anticoagulantes, siempre que sea posible, como en el caso de acenocumarol (Sintrom<sup>®</sup>), se realizará un control previo de la INR y en caso de que supere el 3,5 se considerará posponer la intervención<sup>8</sup>.

Hay poca evidencia sobre el manejo preoperatorio de los pacientes en tratamiento con los *nuevos anticoagulantes orales directos*, fármacos que cada vez se prescriben más frecuentemente. En la *figura 1* se recoge el algoritmo de actuación en un paciente en tratamiento con estos fármacos<sup>2</sup>.

Como se ha mencionado anteriormente, la toma de AINE está muy extendida en la población para el control del dolor y la inflamación. Dado el potencial riesgo de sangrado que provoca este tipo de fármacos, se recomienda la suspensión del medicamento la semana previa a la cirugía hasta 2 días



**Figura 1** Manejo del paciente con anticoagulación oral directa (ACOD) en cirugía dermatológica. \*Riesgo tromboembólico alto si presenta alguna de estas características: tromboembolismo venoso reciente (< 90 días), neoplasia maligna activa, trombofilia grave, fibrilación auricular con un CHADS2 de 5-6 o con un CHADS2-VASc de 7-9, episodio de ictus < 90 días o válvula cardíaca mecánica (mitral, aórtica con válvula disco basculante o bola, múltiples válvulas mecánicas o isquemia cerebral recientes [ $< 6$  meses]). Modificada de Cabezas Calderón et al.<sup>2</sup>.

después de la intervención. Se aconseja manejar el dolor postoperatorio con paracetamol o metamizol<sup>1</sup>.

En cuanto a la *tensión arterial* como factor de riesgo para la aparición de sangrado, es recomendable realizar la intervención siempre y cuando el paciente tenga una presión sistólica menor o igual de 160 mmHg o una presión diastólica menor o igual de 100 mmHg (se recomienda realizar monitorización de la tensión arterial antes y durante la intervención). En caso de que la presión arterial sea mayor que la citada anteriormente, lo ideal es comenzar la intervención tras controlar estas cifras<sup>1,2</sup>.

En la [tabla 2](#) aparecen los puntos a tener en cuenta en la prevención de la *hemorragia intraoperatoria*.

En nuestra experiencia, en los pacientes intervenidos bajo anestesia general, es posible que se produzca un aumento de la tensión arterial en la sala de despertar tras la intervención, con el consiguiente aumento del riesgo de sangrado de los vasos no ligados/coagulados de forma correcta. Por este motivo, creemos conveniente realizar una valoración de la zona intervenida unos minutos después de la intervención quirúrgica para descartar la presencia de una hemorragia postoperatoria.

Además, es conveniente realizar un *vendaje compresivo* durante las primeras 24 h en pacientes o intervenciones de riesgo. Una vez pasado ese tiempo, probablemente este

método ya no sea tan efectivo. También es importante instruir al paciente sobre el correcto *cuidado de la herida posquirúrgica* y acerca de los signos de alarma por los que tendría que avisar a su cirujano (hemorragia/hematoma, necrosis del colgajo/injerto, dehiscencia, infección, etc.). Es conveniente que el paciente *no consuma alcohol* en los primeros 7 días tras la intervención por su efecto vasodilatador<sup>11</sup>.

### ¿Cómo tratarla?

Como se ha mencionado anteriormente, la hemorragia en cirugía dermatológica no suele tener una relevancia sustancial, ya que la mayoría suelen remitir con medidas compresivas durante un máximo de 15-20 min. En caso de presentar una hemorragia severa, se puede comprimir el vaso implicado dando tiempo a que se produzca la adhesión plaquetaria, el inicio de la cascada de la coagulación y poder utilizar otras técnicas para detener el sangrado<sup>4</sup>. Además, tal y como se indica en la [tabla 3](#), otra de las opciones terapéuticas en caso de *sangrado intraoperatorio* es la ligadura o la electrocoagulación del vaso causante de la hemorragia.

**Tabla 2** Prevención preoperatoria, intraoperatoria y postoperatoria de la hemorragia quirúrgica

Prevención preoperatoria	Prevención intraoperatoria/postoperatoria
Determinar el riesgo de hemorragia previo a la intervención (véase <a href="#">tabla 1</a> )	Posición anti-Trendelenburg
AAS 300 mg/clopidogrel 75 mg: no suspender Acenocumarol (personalizar riesgo HAS-BLED): si INR > 3,5 valorar sustitución/posponer la intervención	Anestesia local con epinefrina Anestesia tumescente <sup>9,a</sup>
ACOD (ajuste según función renal) <sup>2</sup> : Suspender 24 h antes intervención Reintroducir 6-12 h después intervención	Ácido tranexámico <sup>10,b</sup> : Vía oral o vía intravenosa (dosis máxima eficaz de 1 g/8 h) Vía subcutánea (lidocaína 2% + TXA 100 mg/1 mL; volumen administrado de 1-6 mL) Contraindicaciones: enfermedad renal grave, hipersensibilidad, trombosis arterial/venosa aguda, historia de convulsiones, coagulación intravascular diseminada
AINE: suspender una semana antes Tensión arterial < 160/100 mmHg Si mayores: tratamiento para disminuir cifras	Cuidadosa técnica quirúrgica Aplicar apósito/vendaje compresivo (primeras 24 h) Colocación de drenaje en caso de grandes colgajos o despegamientos con importante sangrado y en pacientes con riesgo de hemorragia posquirúrgica muy alto

AAS: ácido acetilsalicílico; ACOD: anticoagulantes orales directos; AINE: antiinflamatorios no esteroideos; INR: ratio normalizada internacional; TXA: ácido tranexámico.

<sup>a</sup> Técnica segura, que consiste en la introducción de un gran volumen de anestésico y adrenalina diluidos, lo que permite una anestesia suficiente con una reducción del sangrado y una disección más sencilla para el cirujano.

<sup>b</sup> Diferentes estudios en animales han demostrado un riesgo teórico de la disminución de la supervivencia del injerto/colgajo tras aplicación de ácido tranexámico. Sin embargo, en estudios en pacientes humanos no se ha demostrado este hallazgo, por lo que es necesario realizar más estudios acerca de esta posible complicación.

Fuente: Bunick et al.<sup>1</sup>, Davila y Garcia-Doval<sup>9</sup> y Zilinsky et al.<sup>10</sup>.

**Tabla 3** Tratamiento de la hemorragia

Hemorragia intraoperatoria	Hemorragia postoperatoria <sup>1,10</sup>
Medidas compresivas (15-20 min) Electrocoagulación <sup>a</sup> : limitarse al vaso sangrante (no dañar tejido adyacente) <sup>b</sup> Ligadura en vasos > 2 mm de diámetro <sup>4</sup>	Ácido tranexámico oral, intravenoso, subcutáneo Hematoma primeras 24 h: - Compresión manual, vendaje - No remisión: reintervención y electrocoagulación/ligadura de punto sangrante. Colocación de drenaje Hematomas tardíos: - Observación si pequeño tamaño - Extracción material si mayor tamaño (reintervenir)
En sangrados superficiales: ● Productos hemostáticos cáusticos <sup>1</sup> : - Cloruro de aluminio - Sulfato férrico 20% - Nitrato de plata ● Productos hemostáticos no cáusticos <sup>1,c</sup> : - Esponjas de gelatina (Gelfoam®) - Celulosa oxidada (Surgicel®)	Dado el alto riesgo de infección es conveniente añadir tratamiento antibiótico o realizar un seguimiento estrecho del paciente

<sup>a</sup> En caso de pacientes portadores de marcapasos o desfibrilador automático implantable se recomienda utilizar un bisturí eléctrico bipolar dada su mayor seguridad (la corriente fluye entre 2 electrodos colocados en la zona de aplicación, por lo que no lo hace a través del paciente)<sup>12</sup>.

<sup>b</sup> En caso de hemorragias más profundas se puede producir un sangrado en sábana difuso que requiera una electrocoagulación más extensa y menos específica.

<sup>c</sup> Útiles en procedimientos como la biopsia-punch, la curación por segunda intención o la intervención en varios tiempos quirúrgicos. Fuente: Bunick et al.<sup>1</sup>, Henley et al.<sup>4</sup> y Zilinsky et al.<sup>10</sup>.

En cuanto a la *hemorragia posquirúrgica*, en una serie de casos de 9.154 pacientes intervenidos, el 7,4% presentaron algún tipo de sangrado postoperatorio y la mayoría (87,5%) remitieron con presión o recambio de vendaje. El 12,5% de estas complicaciones requirieron la intervención

de un dermatólogo; un 10% de los sangrados remitieron con electrocauterización y solamente un 2,2% de las hemorragias se consideraron severas<sup>6</sup>. La [tabla 3](#) refleja el manejo de pacientes con hemorragia posquirúrgica, diferenciando entre hematoma en las primeras 24 h y hematoma tardío.

## Conflicto de intereses

Los autores declaran no tener ningún conflicto de intereses.

## Bibliografía

1. Bunick CG, Aasi SZ. Hemorrhagic complications in dermatologic surgery. *Dermatol Ther*. 2011;24:537–50.
2. Cabezas Calderón V, Bassas Freixas P, García-Patos Briones V. Anticoagulantes orales directos en cirugía dermatológica. *Actas Dermosifiliogr*. 2020;111:357–63.
3. Bordeaux JS, Martires KJ, Goldberg D, Pattee SF, Fu P, Maloney ME. Prospective evaluation of dermatologic surgery complications including patients on multiple antiplatelet and anticoagulant medications. *J Am Acad Dermatol*. 2011;65:576–83.
4. Henley J, Brewer JD. Newer hemostatic agents used in the practice of dermatologic surgery. *Dermatol Res Pract*. 2013;2013, 279289.
5. Harbottle M. Bleeding complications in cutaneous surgery for patients on warfarin who have skin cancer of the head and the neck. *Br J Oral Maxillofac Surg*. 2014;52:523–6.
6. Koenen W. Prospective multicentre cohort study on 9154 surgical procedures to assess the risk of postoperative bleeding – A DESSI study. *J Eur Acad Dermatol Venereol*. 2017;31:724–31.
7. Isted A, Cooper L, Colville RJ. Bleeding on the cutting edge: A systematic review of anticoagulant and antiplatelet continuation in minor cutaneous surgery. *J Plast Reconstr Aesthet Surg*. 2018;71:455–67.
8. Aphivantrakul PP, Mina MA, Sarradet MD, Wells R. Judicious discontinuation of antithrombotic medications in skin surgery. *Dermatol Surg*. 2013;39 3 Pt 1:490–1.
9. Davila P, Garcia-Doval I. Tumescence anesthesia in dermatologic surgery. *Actas Dermosifiliogr*. 2012;103:285–7.
10. Zilinsky I, Barazani TB, Visentin D, Ahuja K, Martinowitz U, Haik J. Subcutaneous injection of tranexamic acid to reduce bleeding during dermatologic surgery: A double-blind, placebo-controlled, randomized clinical trial. *Dermatol Surg*. 2019;45:759–67.
11. Sawada Y. Alterations in pressure under elastic bandages: Experimental and clinical evaluation. *J Dermatol*. 1993;20:767–72.
12. García Bracamonte B, Rodríguez J, Casado R, Vanaclocha F. Electrosurgery in patients with implantable electronic cardiac devices (pacemakers and defibrillators). *Actas Dermosifiliogr*. 2013;104:128–32.