



## IMÁGENES EN DERMATOLOGÍA

### Dermatosis perforante adquirida: un signo de enfermedad sistémica

### Acquired Perforating Dermatitis: A Sign of Systemic Disease

Lula María Nieto-Benito\*, Ana Pulido-Pérez y Marta Bergón-Sendín

Servicio de Dermatología, Hospital General Universitario Gregorio Marañón, Madrid, España

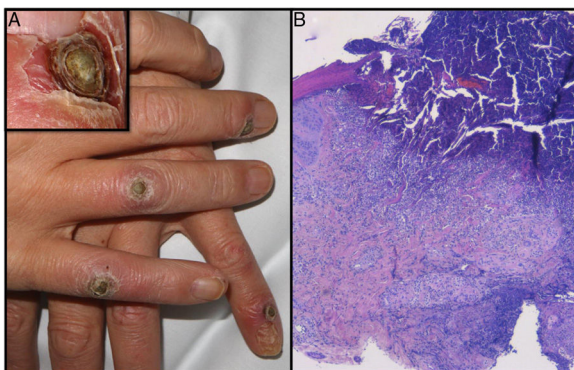


Figura 1

Un varón de 65 años, con antecedentes de diabetes mellitus y nefropatía diabética terminal en tratamiento con hemodiálisis, consultaba por lesiones hiperqueratósicas asintomáticas en el dorso de las manos de tres meses de evolución. No refería traumatismos, fármacos nuevos ni antecedentes dermatológicos personales ni familiares. En la exploración física, se observaban cuatro papulonódulos infiltrados en el dorso de los dedos de ambas manos sin afectación de otras localizaciones (fig. 1A). El estudio histopatológico mostraba la presencia de un material eosinofílico

y amorfo, compatible con colágeno degenerado, que atravesaba la epidermis en su camino desde la dermis hacia la superficie (fig. 1B).

Las dermatosis perforantes son un conjunto de patologías producidas por la eliminación transepidermica de tejido conectivo degenerado o necrótico, en un intento del organismo por eliminar este material hacia el exterior. Son entidades benignas, de curso variable y etiología desconocida. La dermatosis perforante adquirida es la forma más frecuente y es típica de pacientes diabéticos, nefróticas, hepatóticas o secundario a la introducción de fármacos o prurito crónico. Se manifiesta en la edad adulta, en forma de tapones queratósicos localizados en la superficie de áreas extensoras, generalmente en los miembros inferiores, aunque pueden observarse en cualquier ubicación y de forma diseminada, asociadas o no a prurito. Las formas familiares se presentan en edades tempranas de la vida y suelen aparecer en tronco, flexuras y extremidades superiores. Presentamos un caso de dermatosis perforante adquirida asociada a comorbilidades prototipo con lesiones cutáneas características de localización atípica.

### Financiación

Este trabajo no ha recibido ningún tipo de financiación.

### Conflicto de intereses

Los autores declaran no tener ningún conflicto de intereses.

\* Autor para correspondencia.

Correo electrónico: [lula.m.nieto@gmail.com](mailto:lula.m.nieto@gmail.com)  
(L.M. Nieto-Benito).