

## IMÁGENES EN DERMATOLOGÍA

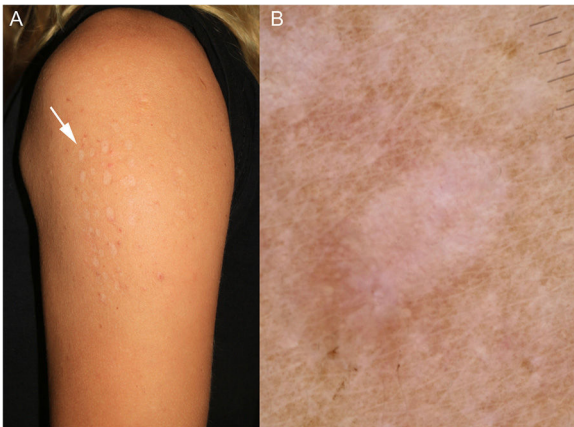
# Algo más que máculas hipopigmentadas: el valor de la anamnesis



## Not Just Hypopigmented Macules: The Value of Asking Questions

A. Giacaman\* y L.J. Del Pozo Hernando

Departamento de Dermatología, Hospital Universitari Son Espases, Palma de Mallorca, España



**Figura 1** A) Máculas en el brazo de la paciente. B) Imagen dermatoscópica.

Mujer de 29 años con máculas hipopigmentadas y redondeadas en el brazo izquierdo de distribución lineal (fig. 1A). En la dermatoscopia se observa una hipopigmentación homogénea sin patrón vascular (fig. 1B). Al preguntarle dirigidamente,

la paciente nos explicó que había participado en un ritual de purificación llamado «Kambo» durante sus vacaciones en Ibiza. Esta ceremonia es más frecuente en pueblos indígenas de Sudamérica y consiste en la aplicación de la secreción de la *Phyllomedusa bicolor* (giant monkey frog, Kambô o Sapo) sobre quemaduras recientes en los brazos o las piernas, para favorecer la absorción de la toxina y algunos péptidos, lo que provoca síntomas gripales, taquicardia, vómitos, incontinencia, euforia y finalmente sedación.

Esta práctica se ha asociado a infecciones locales, psicosis, hepatitis, síndrome de secreción inadecuada de la hormona antidiurética, un caso de dermatomiositis y otro de muerte súbita.

La distribución tan característica de estas lesiones permite identificar a los participantes en estas ceremonias y realizar una anamnesis dirigida.

### Conflicto de intereses

Los autores declaran no tener ningún conflicto de intereses.

\* Autor para correspondencia.

Correo electrónico: [anizagiacaman@gmail.com](mailto:anizagiacaman@gmail.com) (A. Giacaman).