

## IMÁGENES EN DERMATOLOGÍA

### Ecografía del tumor fibrohistiocítico plexiforme en edad pediátrica



### Ultrasound of a Plexiform Fibrohistiocytic Tumor in an Adolescent Girl

H. Álvarez-Garrido\*, B. Echeverría-García, A. Hernández-Nuñez y J. Borbujo

*Servicio de Dermatología, Hospital Universitario de Fuenlabrada, Fuenlabrada, Madrid, España*

Describimos 2 casos de tumor fibrohistiocítico plexiforme (TFHP) en edad pediátrica. Se trataba de una niña de 14 meses con un nódulo asintomático de consistencia firme de superficie de piel normal, no adherido a planos profundos, de 15 mm, localizado en la espalda de un mes de evolución, y de otra niña de 4 años con un nódulo asintomático de consistencia elástica con piel suprayacente discretamente pigmentada, adherido a planos profundos, de 15 mm, localizado en la región torácica anterior derecha, de 4 meses de evolución. En ambos casos, la ecografía cutánea mostraba un área hiperecogénica de bordes mal definidos, con estructuras tubulares en su interior y sin vascularización (fig. 1). El diagnóstico histológico de ambos casos fue de TFHP, con bordes de resección libres.

El TFHP es un tumor infrecuente de estirpe miofibroblástica y de malignidad intermedia. Clínicamente, son nódulos asintomáticos de crecimiento lento, localizados predominantemente en las extremidades superiores de pacientes menores de 20 años.

El tratamiento recomendado es la extirpación completa de la lesión con márgenes amplios o cirugía de Mohs, con una curación del 62,5-88% y con una tasa de recurrencias del

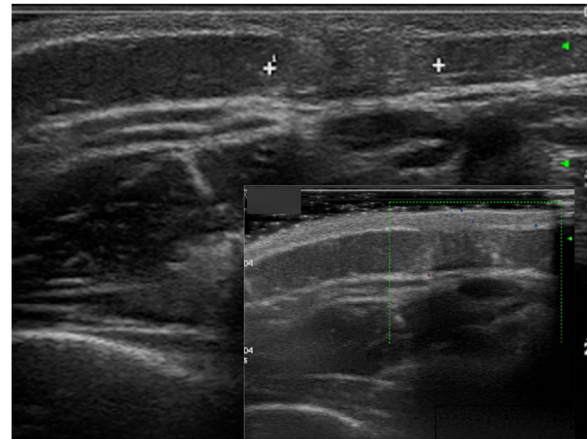


Figura 1

33-40% según series, por lo que se puede proponer radioterapia adyuvante. Además, se han descrito casos de metástasis linfáticas regionales (2/65) y a distancia (pulmón) (2/65, 3/22)

La ecografía es una prueba útil para la evaluación de tumores de partes blandas con características clínicas indefinidas en la infancia y la presencia de estructuras tubulares en un tumor hiperecogénico podría ser una clave diagnóstica para la sospecha de TFHP.

\* Autor para correspondencia.

Correo electrónico: [helenaalvarezgarrido@hotmail.com](mailto:helenaalvarezgarrido@hotmail.com)  
(H. Álvarez-Garrido).