

Full English text available at
www.actasdermo.org

REVISIÓN

Sífilis maligna: revisión sistemática de los casos publicados entre los años 2014-2018



O. Wibisono^{a,b,*}, I. Idrus^a y K. Djawad^{a,b}

^a Servicio de Dermatología y Venereología, Facultad de Medicina de la Universidad de Hasanuddin, Makassar, Indonesia

^b Hospital Dr. Wahidin Sudirohusodo, Makassar, Indonesia

Recibido el 5 de octubre de 2020; aceptado el 13 de febrero de 2021

Disponible en Internet el 31 de marzo de 2021

PALABRAS CLAVE

Sífilis maligna;
Treponema pallidum;
Inmuno deficiencia;
Infección por VIH

Resumen La sífilis maligna (SM) es una manifestación poco común de la sífilis secundaria. Esta se presentará principalmente en individuos inmunodeprimidos, como es el caso de los pacientes con una coinfección por el virus de la inmunodeficiencia humana (VIH). Sin embargo, recientemente se han descrito casos de SM también en personas inmunocompetentes. Se realizó una revisión de los casos publicados entre el año 2014 y el 2018 para recoger las características de los pacientes con SM, así como los factores de riesgo asociados. De los 45 casos publicados, 33 (73%) ocurrieron en personas VIH positivas, la mayoría con recuentos de CD4 < 500 células/mm³. De los 12 casos (27%) en pacientes VIH-negativo, la mitad tenía comorbilidades como diabetes mellitus, alcoholismo, abuso de drogas, psoriasis y hepatitis. La manifestación más frecuente de la SM fueron las lesiones cutáneas ulcero-nodulares, las que presentaban una costra central adherente, y que afectaban la cara, el tronco y las extremidades. Dado el creciente número de SM, independientemente del estado inmunológico, los dermatólogos y médicos generales deben tener en cuenta la existencia de esta entidad para así poder realizar un diagnóstico y tratamiento oportuno, reduciendo de esta manera la morbilidad asociada.

© 2021 AEDV. Publicado por Elsevier España, S.L.U. Este es un artículo Open Access bajo la licencia CC BY-NC-ND (<http://creativecommons.org/licenses/by-nc-nd/4.0/>).

KEYWORDS

Malignant syphilis;
Treponema pallidum;
Immuno deficiency;
HIV infection

Malignant Syphilis: A Systematic Review of the Case Reports Published in 2014-2018

Abstract Malignant syphilis (MS) is a rare manifestation of secondary syphilis which mainly occurs in immunocompromised individuals such as those coinfecting with human immunodeficiency virus (HIV). However, recent reports have described MS in immunocompetent individuals. To describe the characteristics of individuals with MS and associated risk factors, a review of case reports published from 2014 to 2018 was conducted. Out of 45 published case reports, 33 cases (73%) occurred in HIV-positive individuals with majority having CD4 counts < 500 cells/mm³. Of

* Autor para correspondencia.

Correo electrónico: oliviawibisono90@yahoo.com (O. Wibisono).

the 12 cases (27%) in HIV-negative individuals, half had comorbidities such as diabetes mellitus, alcoholism, drug abuse, psoriasis, and hepatitis. The most frequent manifestation of MS was ulceronodular cutaneous lesions with central adherent crust, which affected the face, trunk, and limbs. Given the increasing number of MS regardless of the immune status, dermatologists and general practitioners should be vigilant to allow early diagnosis and treatment, hence reducing their morbidity.

© 2021 AEDV. Published by Elsevier España, S.L.U. This is an open access article under the CC BY-NC-ND license (<http://creativecommons.org/licenses/by-nc-nd/4.0/>).

Introducción

La sífilis es una infección causada por el *Treponema pallidum*, una espiroqueta que infecta exclusivamente al ser humano¹. La sífilis maligna (SM), también conocida como lues maligna o sífilis rupioide, es una forma agresiva poco frecuente de sífilis secundaria¹. El término «rupioide» proviene de la rupia, debido a la apariencia «como de ostra» de estas lesiones, haciendo referencia a las placas bien delimitadas con presencia de costras gruesas, laminadas y adherentes en la superficie, que se asemejan a la concha de una ostra². En 1859, el dermatólogo francés Pierre Bazin utilizó por primera vez el término «maligno» para describir un caso de sífilis secundaria, y en 1896, en el Tercer Congreso Internacional de Dermatología en Londres, el dermatólogo danés Haslund y el especialista alemán Neisser, clasificaron a la SM de forma independiente como una forma rara, agresiva y ulcerativa de sífilis secundaria y no una forma temprana de sífilis terciaria, como se creía hasta ese momento^{1,3}. Esta patología se distinguirá de la sífilis secundaria clásica por presentar un cuadro clínico más grave y por la presencia de lesiones cutáneas pleomórficas y ulcero-necróticas⁴.

La SM se presenta como pápulas y placas costrosas o descamativas que pueden ulcerarse o hacerse necróticas⁵. El exantema afecta principalmente al tronco y a las extremidades, aunque también puede dañar la cara, el cuero cabelludo, las mucosas, las palmas y las plantas de los pies. En pacientes con esta enfermedad, se observa con frecuencia la presencia de una linfadenopatía periférica palpable, fiebre y síntomas constitucionales. Existe un número limitado de casos de SM publicados en la literatura médica, y la mayoría de los que han sido notificados han sido en individuos inmunodeprimidos, particularmente en aquellos infectados con el virus de la inmunodeficiencia humana (VIH)⁶. La sífilis y la coinfección por VIH pueden conducir a un aumento de la carga viral del VIH, concomitantemente con una disminución del recuento de células CD4 +, lo que aumenta, en gran medida, el riesgo de SM, especialmente si no se trata^{7,8}. Antes de la pandemia por el VIH, la SM era extremadamente rara. Entre 1900 y 1988, solo se habían publicado 14 casos en idioma inglés. En la actualidad, se estima que hasta el 7% de todos los casos de sífilis en pacientes inmunodeprimidos cumplen los criterios de SM, presentándose a menudo como la primera manifestación clínica de la infección por VIH⁴. Sin embargo, recientemente han sido publicados algunos casos de pacientes con incompetente que han presentado una SM^{9,10}. Por este motivo, se decidió realizar una revisión sistemática de los casos de SM publicados entre el 2014 y el

2018, con la finalidad de analizar los factores demográficos y de riesgo relacionados con esta entidad.

Métodos

Para poder revisar los datos clínicos, laboratoriales y de los tratamientos en los pacientes con el diagnóstico de SM, se realizó una búsqueda de la literatura publicada entre los años 2014 y 2018, utilizando dos bases de datos diferentes (PubMed y Google Académico). Los términos usados para la búsqueda fueron: sífilis maligna o sífilis rupioide o sífilis ulcero nodular (fig. 1). Dicha búsqueda bibliográfica arrojó 39 artículos, los que fueron revisados de manera independiente por dos investigadores. Cuando existía algún desacuerdo, este se resolvía en consenso por ambos. Se incluyeron todos los artículos en los que el diagnóstico se confirmaba mediante una serología o cualquier combinación de serología, hallazgos patológicos e inmunotinción. No se incluyeron trabajos que carecían de pruebas serológicas positivas. Los criterios de inclusión de los trabajos fueron: (1) relato de caso con alguna de las expresiones mencionadas en el título; (2) artículo en inglés; (3) artículos publicados entre el año 2014 y el 2018; y (4) contener toda la información necesaria (género, edad, comportamiento sexual [heterosexual, bisexual u homosexual], ubicación y descripción de las lesiones, forma de aparición, resultados serológicos e histopatológicos, estado de VIH, inmunotinción, tratamiento, reacciones postratamiento y resultados). En total, 36 de los 39 artículos se consideraron relevantes y cumplieron con los criterios de inclusión. De los documentos seleccionados, se recopilaron un total de 45 casos de SM^{2,3,9-39}. Se recogieron los datos de cada caso y estos fueron registrados en una hoja de cálculo de Microsoft Excel 2016. Para realizar el análisis estadístico descriptivo básico de los datos recogidos, se utilizó Microsoft Excel 2016 (frecuencias, porcentajes y medianas). No se hizo ninguna prueba de hipótesis.

Resultados

Características demográficas

La mayoría (84%) de los pacientes eran varones, con una mediana de edad de 41 años (rango de 20 a 86 años). La mayor incidencia se registró en el grupo de entre los 40 a los 44 años (tabla 1). En los casos revisados, se disponía de la información mínima acerca de las conductas de alto riesgo (posiblemente relacionadas con la adquisición de sífilis).

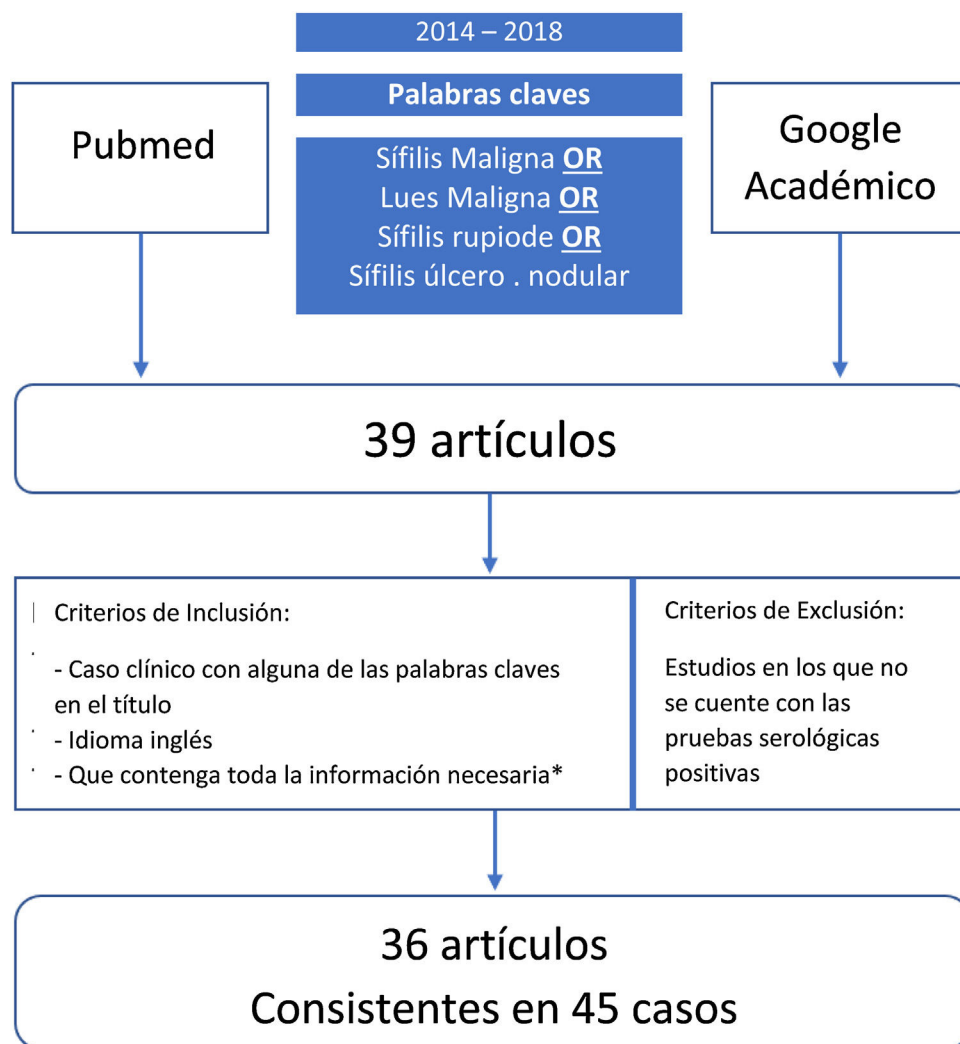


Figura 1 Diagrama de flujo de la búsqueda realizada.

Características clínicas y de laboratorio

Las manifestaciones clínicas se describen en la [tabla 2](#). Las más frecuentes fueron las lesiones cutáneas ulceronodulares con una costra superficial central adherente localizadas predominantemente en la cara, el tronco y/o las extremidades ([tabla 2](#)). Se contó con los datos serológicos de 44 de los 45 casos. El diagnóstico de sífilis se confirmó mediante pruebas no treponémicas y treponémicas, que se reportaron como positivas en 41 y 35 casos, respectivamente. La mayoría (73%) de los pacientes eran VIH positivos; entre ellos, el 51% tenía un rango de recuento de células CD4 de 200 a 499 células/mm³. En particular, de los 12 pacientes inmunocompetentes, seis (50%) tenían una comorbilidad, como diabetes mellitus, alcoholismo, abuso de drogas, psoriasis y hepatitis.

Hallazgos histológicos, inmunotinción y tinción de microorganismos

Las lesiones cutáneas fueron estudiadas y confirmadas histológicamente en 37 de los 45 casos revisados ([tabla 2](#)).

Las características histopatológicas reportadas con mayor frecuencia fueron el infiltrado dérmico linfohistiocítico compuesto por células plasmáticas. Se proporcionaron datos sobre la inmunotinción y la tinción de microorganismos en 23 de los casos. El *T. pallidum* se detectó en 17 de esos pacientes. En los seis individuos restantes, no se detectaron espiroquetas ([tabla 2](#)).

Tratamiento y resultado

Aproximadamente dos tercios (64%) de los pacientes fueron tratados con penicilina G benzatínica intramuscular y los casos restantes con terapias alternativas, como la penicilina G acuosa intravenosa, doxiciclina oral o ceftriaxona intravenosa ([tabla 1](#)). Nueve pacientes (20%) experimentaron una reacción de Jarisch-Herxheimer (JHR), de ellos, siete se trataron con corticosteroides profilácticos ([tabla 2](#)).

Discusión

Se revisaron 45 casos de pacientes con diagnóstico de SM, publicados entre el año 2014 al 2018. Se conoce

Tabla 1 Características demográficas y los factores de riesgo de sífilis en pacientes con sífilis maligna

Características	Pacientes (n)	(%)
Sexo		
Masculino	38	84,4
Femenino	7	15,6
Grupo etario		
20-24	3	6,7
25-29	7	15,6
30-34	1	2,2
35-39	9	20
40-44	13	28,9
45-54	8	17,8
55-64	2	4,4
>65	2	4,4
Serología positiva		
No-treponémicas (VDRL, RPR)	41 [†]	-
Treponémicas (FTA-ABS,TPHA, TPPA)	35 [†]	-
Estatus de VIH		
Positivo	33	73,3
Negativo	12	26,7
CD4 VIH (+) (cels/mm³)		
< 200	8	24,2
200-499	17	51,5
>500	5	15,2
No informado	3	9,1
Tratamiento		
BPG	29	64,4
Penicilina G	7	15,6
Doxiciclina	6	13,3
Ceftriaxona	3	6,7
JHR		
Positiva	9	20
Negativa	36	80

BPG: Penicilina benzatínica G; FTA-ABS: *Fluorescent Treponemal Antibody Absorption*; JHR: Reacción de Jarisch-Herxheimer; RPR: *Rapid Plasma Reagin*; TPHA: *Treponema Pallidum Hemagglutination Assay*; TPPA: *Treponema pallidum particle agglutination*; VDRL: *Veneral Disease Research Laboratory*; VIH: *Virus de la inmunodeficiencia humana*.

[†] No se puede dar ningún porcentaje porque no hay datos pertinentes para el resto de los casos.

ampliamente que la SM con frecuencia se presentará en sujetos inmunodeprimidos, como es el caso de los pacientes con VIH. Se desconoce la patogenia de la SM, pero en general, se cree que la inmunosupresión debida a la coinfección por VIH permite que el *T. pallidum* sea más agresivo. Sin embargo, cabe destacar que la mayoría de las personas con VIH tenían un recuento de células CD > 200 células/mm³ y, por lo tanto, presentaban una inmunosupresión marcada¹². La pérdida de células T CD4 que se produce como resultado de la infección por VIH u otras afectaciones⁴ conlleva a una mayor acción de las células T citotóxicas y de los neutrófilos de la piel² en la SM. Como resultado, la SM se diferenciará de la sífilis convencional, ya que esta se presentará en personas con sistemas inmunitarios conservados. Este razonamiento concuerda con la mayor afectación de pacientes con comorbilidades o enfermedades que alteran el sistema inmune. Nuestra revisión demostró que seis de los 12 individuos VIH negativos (50%)

tenían otras comorbilidades que podrían afectar su función inmunológica, como el diagnóstico de diabetes mellitus, alcoholismo, abuso de drogas, psoriasis y hepatitis. La aparición de SM en pacientes VIH negativos con comorbilidades plantea la posibilidad de una respuesta inmune aberrante causada por estas condiciones sistémicas que desencadenan una manifestación cutánea más grave y la posible existencia de cepas de *Treponema* más virulentas, hipótesis que ya se había considerado previamente por otros autores^{4,32,38,39}.

La SM se encuentra con frecuencia en asociación con títulos no treponémicos altos y síntomas sistémicos⁵. Para guiar el diagnóstico clínico, en 1969, Fisher et al. propusieron cuatro criterios que ayudaban a identificar esta variante poco recurrente de sífilis: una morfología macroscópica y microscópica similar; una prueba serológica de sífilis con títulos elevados; JHR; y una respuesta espectacular a la terapia antibiótica⁴⁰.

Tabla 2 Estudios sobre sífilis maligna publicados entre el año 2014-2018

Núm.	Referencias	Raza, sexo, edad (años), orientación sexual	Estado de VIH Valor de CD4 (cels/mm ³)/otros	Localización de las lesiones	Inicio (antes del ingreso)	Resultado de prueba serológica	Histopatología	Inmunotinción/ tinción de microor- ganismo	Tratamiento	JHR	Tiempo de Resolución/ mejoría
1.	Dos Santos et al., 2014 ¹¹	Africana, 27, HSH	VIH + 340	Frete, espalda, miembros inferiores	3 meses	VDRL 1:128	Infiltrado inflamatorio perivascular mixto y granuloma en la dermis	ND	Doxiciclina 100 mg/ 12 horas/VO por 3 semanas	– Hidrocortisona profiláctica 200 mg IV	3 semanas
2.	Maldonado et al., 2014 ¹²	Masculino, 42	VIH + 442	Cara, cuero cabelludo, tronco, extremidades	8 días	RPR 1:64 IgG + TPPA +	Histiocitos abundantes, células gigantes y células plasmáticas en la dermis	+	Penicilina Benzatinica G 2,4 mU/sem/IM por 3 semanas	–	3 semanas
3.	Maldonado et al., 2014 ¹²	Masculino, 33	VIH + 1.294	Cuero cabelludo, mejilla, miembros superiores, tronco	5 meses	RPR 1:16 TPPA +	Linfocitos y células plasmáticas en la dermis	+	Penicilina Benzatinica G 2,4 mU/sem/IM por 3 semanas	–	10 días
4.	Maldonado et al., 2014 ¹²	Masculino, 25	VIH + 210	Tronco, cuero cabelludo	1 mes	RPR 1:64 TPPA +	Infiltrado denso liquenoide, linfocitos, histiocitos, y numerosas células plasmáticas en la epidermis	+	Penicilina Benzatinica G 2,4 mU/sem/ IM por 3 semanas	–	2 semanas
5.	Bustos et al., 2014 ¹³	Masculino, 46	VIH – Hepatitis B	Tronco, extremidades, genitales, cuero cabelludo	2 meses	VDRL 1:32, FTA-ABS +	Infiltrado linfocitos e histiocitos intenso, células plasmáticas abundantes en la dermis	ND	Penicilina Benzatinica G 2,4 mU/sem/IM por 3 semanas	–	3 semanas
6.	Bueno et al., 2014 ⁴	Femenino, 29	VIH – Psoriasis	Rostro, tronco, extremidades	2 semanas	VDRL 1:256 Pruebas treponémicas +	Infiltrado denso linfocitario rico en células plasmáticas, con extensión de la dermis profunda	+	Penicilina Benzatinica G 2,4 mU/sem/IM por 3 semanas	+	3 meses
7.	Kong et al., 2014 ¹⁴	Masculino, 36, HSH	VIH +	Rostro, tronco	3 semanas	VDRL 1:128	Granulomas, linfocitos, y células plasmáticas en las dermis	ND	Penicilina Benzatinica G	–	Mejorado
8.	Andino et al., 2015 ⁸	Blanca, masculino, 25	VIH + 236	Rostro, tronco, extremidades, pene	3 meses	RPR 1:512 MHA-TP +	Infiltrado denso de células plasmáticas, linfocitos, e histiocitos	+	Penicilina Benzatinica G 2,4 mU/sem/IM por 3 semanas	–	1 semana
9.	Devkota et al., 2015 ¹⁵	Afroamericana, masculino, 20, HSH	VIH + 276	Tronco, rostro, y extremidades superiores	1 mes	RPR 1:128, FTA-ABS +	Infiltrado liquenoide linfocitario con células plasmáticas	+	Doxiciclina 100 mg/ 12 horas/ VO por 3 semanas	+	3 semanas
10.	Jalili et al., 2015 ¹⁶	Blanca, femenino, 47	VIH + 155	Extremidades superiores, inferiores, tronco, cabeza	1 mes	IgM + TPPA + TPHA 1:1280 VDRL 1:32	Infiltrado perivascular y perifolicular de linfocitos, histiocitos y numerosas células plasmáticas en la dermis	–	Penicilina Benzatinica G 2,4 mU/sem/IM por 3 semanas	– Metilprednisolona profiláctica 40 mg VO 1 hora antes de las inyecciones con penicilina	4 semanas
11.	Li et al., 2015 ¹⁷	Asiática, masculino, 38, heterosexual	VIH –	Rostro, tronco, extremidades	1 mes	TPPA + RPR 1:128	Infiltrado perivascular mixto con neutrófilos, linfocitos, células plasmáticas, e histiocitos en la dermis	ND	Penicilina Benzatinica G 2,4 mU/sem/IM por 3 semanas	–	Mejorado
12.	Li et al., 2015 ¹⁸	Asiática, masculino, 35	VIH – DM	Rostro, tronco, extremidades	1 meses	TPHA + RPR 1:256	Infiltrado perivascular denso de neutrófilos, linfocitos, células plasmáticas e histiocitos	ND	Penicilina Benzatinica G 2,4 mU/sem/IM por 3 semanas	– Prednisona profiláctica 40 mg 1 día antes de iniciar con la penicilina	4 semanas

Tabla 2 (continuación)

Núm.	Referencias	Raza, sexo, edad (años), orientación sexual	Estado de VIH Valor de CD4 (cels/mm ³)/otros	Localización de las lesiones	Inicio (antes del ingreso)	Resultado de prueba serológica	Histopatología	Inmuntinción/ tinción de microor- ganismo	Tratamiento	JHR	Tiempo de Resolución/ mejoría
13.	Chang et al., 2015 ¹⁹	Asiática, masculino, 22	VIH + 360	Rostro, tronco, extremidades	1 semana	RPR 1:4 TPHA 1:320	Infiltrado de neutrófilos, linfocitos, histiocitos perivascular e intersticial, y algunas células plasmáticas de la dermis	ND	Penicilina G acuosa 24 mU/día/IV por 2 semanas	-	Varios días
14.	Chang et al., 2015 ¹⁹	Asiática, masculino, 26, HSH	VIH + 88	Rostro, tronco, extremidades, genitales	3 semanas	RPR 1:512 TPHA 1:20.480	Infiltrado linfohistiocitario denso en la dermis superior y media, abundantes células plasmáticas	+	Penicilina G acuosa 12 mU/día/IV por 18 días y ciprofloxacino por 7 días	-	21 días
15.	Hanson et al., 2015 ²⁰	Masculino, 45	VIH + 441	Espalda, ingle	5 semanas	RPR 1:256	Dermatitis perivascular granulomatosa con escasas células plasmáticas	+	Penicilina Benzatinica G 2,4 mU/sem/IM por 3 semanas	+	ND
16.	Alves et al., 2015 ²¹	Masculino, 57, HSH	VIH -	Cabeza, cuello, tronco, extremidades	4 meses	RPR 1:128 TPHA 1:5120	Infiltrado dérmico inflamatorio difuso compuesto por células plasmáticas, histiocitos, y linfocitos formando granulomas en la dermis profunda	ND	Penicilina Benzatinica G 2,4 mU/sem/IM por 3 semanas	-	Mejorado, curación completa en 6 semanas
17.	Braue et al., 2015 ³	Afroamericana, masculino, 36	VIH + 450	Cabeza, rostro, cuello, extremidades	1 mes	FTA-ABS + RPR 1:1024	Infiltrado dérmico prominente de histiocitos epitelioides, con granulomas poco formados con células gigantes, infiltrado perifolicular linfohistiocitario	+	Penicilina G acuosa 24 mU/día/IV por 2 semanas con una dosis descendente (debido a JHR). Posteriormente, la penicilina Benzatinica G 2,4 mU/sem/IM por 3 semanas	+	1 semana
18.	Yamashita et al., 2015 ²²	Asiática, masculino, 40, heterosexual	VIH + 110	Tronco, extremidades	4 semanas	RPR + (5,4 RU, método card x4) TP Ag + (2.713,6 U)	Vasos dérmicos con venulitis y extravasación de glóbulos rojos, neutrófilos abundantes, histiocitos, un pequeño número de células plasmáticas, y eosinófilos	+	Penicilina G	-	ND
19.	Martinez et al., 2016 ²³	Masculino, 54, bisexual	VIH + 497	Rostro, tronco, extremidades, escroto, palmas, y plantas	2 semanas	RPR 1:8 TPHA 1:2560	No mencionado	+	Penicilina Benzatinica G 2,4 mU/sem/IM por 3 semanas	+	ND
20.	Muylaert et al., 2016 ²⁴	Femenino, 50	VIH - Alcohólica usuaria de drogas	Rostro, tronco, extremidades	4 meses	VDRL 1:512 FTA-ABS + IgG + IgM +	Sífilis secundaria confirmada	ND	Penicilina Benzatinica G 2,4 mU posteriormente Ceftriaxona por 14 días	+	2 semanas
21.	Martins et al., 2016 ²⁵	Blanca, femenino, 53	VIH - DM	Cabeza, pecho, extremidades	20 días	VDRL 1:8 FTA-ABS +	Un clúster de granulomas no caseificantes, células plasmáticas, escasos eosinófilos, tumefacción endotelial en la dermis	ND	Penicilina Benzatinica G 2,4 mU/ semana/IM por 3 semanas y prednisona 60 mg VO diariamente	-	ND
22.	Borges, 2016 ²⁶	Blanca, masculino, 42, heterosexual	VIH + 435	Tronco, extremidades superiores	2 semanas	TPHA y VDRL >1:256	ND	ND	Penicilina Benzatinica G 2,4 mU/IM	-	Mejorado

Tabla 2 (continuación)

Núm.	Referencias	Raza, sexo, edad (años), orientación sexual	Estado de VIH Valor de CD4 (cels/mm ³)/otros	Localización de las lesiones	Inicio (antes del ingreso)	Resultado de prueba serológica	Histopatología	Inmunotinción/ tinción de microor- ganismo	Tratamiento	JHR	Tiempo de Resolución/ mejoría
23.	Borges, 2016 ²⁶	Blanca, masculino, 42, heterosexual	VIH + 435	Tronco, extremidades superiores	2-8 semanas	TPHA y VDRL >1:256	ND	ND	Penicilina Benzatinica G 2,4 mU/IM	-	Mejorado
24.	Borges, 2016 ²⁶	Blanca, masculino, 42, heterosexual	VIH + 435	Cabeza, tronco, extremidades superiores	2 meses	TPHA y VDRL >1:256	ND	ND	Penicilina Benzatinica G 2,4 mU/IM	-	Mejorado
25.	Sammet y Draenert, 2016 ²⁷	Masculino, 40, bisexual	VIH + 360	Tronco, generalizado	3 episodios previos	TPPA 320,000 (2010) 1,28 mill (2012) 320,000 (2014) RPR	ND	ND	Ceftriaxona 2 g/día/IV por 3 semanas	- Prednisolona profiláctica 1 mg/kg PO en dosis única	1 semana
26.	Krase et al., 2016 ²⁸	Asiática, masculino, 43	VIH- CKD DM	Tronco, extremidades	Varios meses	FTA-ABS + RPR 1:4	Infiltrado perivascular de linfocitos, numerosas células plasmáticas, y eosinófilos dispersos	ND	Penicilina Benzatinica G 2,4 mU/ semana/IM por 3 semanas	-	Completamente curado en 3 meses
27.	Delgado y Caceres, 2017 ²⁹	Masculino, 25	VIH + 108	Rostro, pecho, extremidades	1 mes	RPR 1:128, FTA-ABS +	Infiltrado granulomatoso no caseificante crónico con presencia de células plasmáticas en la dermis	ND	Penicilina Benzatinica G	-	Mejorado
28.	Mohan et al., 2017 ³⁰	Masculino, 36	VIH + 57	Rostro, tronco, extremidades	6 semanas	RPR 1:64	Dermatitis liquenoide, psoriasiforme, granulomatosa	+	Doxiciclina 100 mg VO	-	1 semana
29.	Rao et al., 2017 ³¹	Asiática, masculino, 35, heterosexual	VIH-	Rostro, tronco, extremidades	1 mes	VDRL 1:32 TPHA 1:60	Colección densa de neutrófilos linfocitos, escasas células plasmáticas en la dermis, células PMN en la pared de los vasos (endarteritis obliterante)	ND	Penicilina Benzatinica G 2,4 mU/ semana IM	-	Mejorado
30.	Johnson y Spivak, 2017 ³²	Masculino, 41	VIH + 629	Pie derecho, pectoral izquierdo	9 meses	RPR 1:1024	Células plasmáticas abundantes e hiperplasia endotelial	-	Penicilina Benzatinica G 2,4 mU/ semana/IM por 3 semanas	-	72 horas
31.	Mena et al., 2017 ³³	Masculino, 58, HSH	VIH + 463	Tronco, extremidades, testículos	2 semanas	RPR 1:256	Denso infiltrado dérmico de células plasmáticas con presencia de una costra seropurulenta y cambios de hiperplasia epidérmica reactiva	-	Penicilina Benzatinica G 2,4 mU/ semana/IM en dosis única	-	1 semana
32.	Faraone y Portini, 2017 ³⁴	Blanca, femenino, 86, heterosexual	VIH-	Lengua, rostro, tronco, extremidades	4 meses	TPHA 1:10.240 VDRL +	Ulceración epitelial y un infiltrado perivascular intenso de la lámina propia, rico en células plasmáticas	ND	Ceftriaxona por 2 semanas	-	Rápido (completamente curado en 1 mes)
33.	Gevorgyan et al., 2017 ³⁵	Masculino, 41	VIH + 101 Usuario de drogas	Rostro, tronco, extremidades, cuero cabelludo, plantas	4 meses	TP Ab + RPR 1:64	NA	ND	Penicilina Benzatinica G 2,4 mU/ semana/IM por 3 semanas	+	2 días (completamente curado en 1 mes)
34.	Zanella et al., 2017 ²	Masculino, 42	VIH + 140	Rostro, tronco, extremidades, palmo plantar, mucosa oral y genital	2 meses	VDRL 1:128 TPHA +	Infiltrado linfohistiocitario con eosinófilos y leucocitos, y células epiteloides con células gigantes multinucleadas	ND	Penicilina Benzatinica G 2,4 mU/ semana/IM por 3 semanas	+	Mejorado tras tratamiento
35.	Zanella et al., 2017 ²	Femenino, 42	VIH + 586	Rostro, lengua, espalda	2 meses	VDRL 1:64 TPHA +	Dermatitis perivascular profunda	ND	Ceftriaxona 2 g/día por 2 semanas	- Corticosteroides profilácticos	Mejorado tras tratamiento

Tabla 2 (continuación)

Núm.	Referencias	Raza, sexo, edad (años), orientación sexual	Estado de VIH Valor de CD4 (cels/mm ³)/otros	Localización de las lesiones	Inicio (antes del ingreso)	Resultado de prueba serológica	Histopatología	Inmunotinción/ tinción de microorganismo	Tratamiento	JHR	Tiempo de Resolución/ mejoría
36.	Yap et al., 2018 ³⁶	Masculino, 71	VIH + 252	Tronco, extremidad, palmas, y plantas	2 semanas	RPR 1:256 TPPA +	Ulceración epidérmica con la presencia de un infiltrado dérmico conformado predominantemente por células mononucleares, histiocitos abundantes, y células plasmáticas	ND	Penicilina G Acuosa 12 mU/día/IV por 15 días	– Prednisona profiláctica 60 mg/día por 5 días	2 semanas
37.	Sun et al., 2018 ³⁷	Asiática, masculino, 23	VIH + CD4 disminuidos	Rostro, tronco, extremidades	2 meses	Prueba treponémica +	ND	+	Doxiciclina 100 mg/12 horas/VO por 2 semanas	–	2 semanas
38.	Yang et al., 2018 ³⁸	Asiática, masculino, 52	VIH +	Rostro	6 meses	Prueba treponémica +	ND	+	Penicilina Benzatinica G 2,4 mU/ semana/IM por 3 semanas	–	1 semana
39.	Fustà et al., 2018 ³⁹	Hispana, masculino, 39, HSH	VIH + 171	Palmo plantar, rostro, tronco, cuero cabelludo	2 semanas	VDRL 1:128	Dermatitis liquenoide (linfocitos, histiocitos, células plasmáticas).	+	Penicilina Benzatinica G 2,4 mU/ semana/IM por 3 semanas	+	Mejorado
40.	Fustà et al., 2018 ³⁹	Hispana, masculino, 36, HSH	VIH + 250	Palmoplantar, uñas, cuero cabelludo, rostro	3 semanas	VDRL 1:250	Dermatitis espongiótica (histiocitos, células plasmáticas).	+	Penicilina G acuosa 24 mU/día/ IV por 15 días	+	Mejorado
41.	Fustà et al., 2018 ³⁹	Hispana, masculino, 54, HSH	VIH + 697	Palmoplantar, extremidades	1 mes	VDRL 1:512	Dermatitis liquenoide (linfocitos, histiocitos, células plasmáticas).	–	Penicilina Benzatinica G 2,4 mU/ semana/IM por 3 semanas	–	Mejorado
42.	Fustà et al., 2018 ³⁹	Hispana, masculino, 26, HSH	VIH + 790	Palmoplantar, cuero cabelludo, extremidades	1 mes	VDRL 1:256	Dermatitis absecificada (linfocitos, histiocitos, células plasmáticas).	–	Penicilina Benzatinica G 2,4 mU/ IM dosis única	–	Mejorado
43.	Mitteldorf et al., 2018 ⁷	Caucásica, masculino, 42	VIH + 312	Tronco	6 semanas	ND	Infiltrado liquenoide, histiocitos. y células plasmáticas en la dermis	+	Penicilina G acuosa 30 mU/ día/IV por 2 semanas	– Prednisona profiláctica 60 mg dosis única	Pocas semanas
44.	Pradhan et al., 2018 ⁹	Femenino, 35, heterosexual	VIH–	Rostro, tronco, extremidades, genital, palmas, plantas, cuero cabelludo	3 semanas	VDRL 1:64 TPHA 1:160	Células plasmáticas en la pared del vaso y en vasos trombosados en la dermis con una endarteritis	ND	Doxiciclina 100 mg/12 horas/VO por 3 semanas	–	2 semanas
45.	Rockwood, y Nwokolo, 2018 ¹⁰	Blanca, masculino, 41, heterosexual	VIH–	Rostro, tronco, extremidades, masa testicular izquierda	2 semanas	TPPA + RPR 1:256	Epididimo-orquitis crónica con granulomas poco formados	+	Doxiciclina 100 mg/12 horas/PO por 4 semanas	–	4 semanas

FTA-ABS: *Fluorescent treponemal antibody absorbed*; HSH: Hombre que tiene sexo con hombre; IgG: inmunoglobulina G; IgM: inmunoglobulina M; IM: Intramuscular; IV: vía intravenosa; JHR: reacción de Jarisch-Herxheimer; NA: *not available*; ND: No disponible; PMN: *polymorphonuclear*; RPR: Reagina plasmática rápida; RU: *RPR unit*; TP Ab: *Treponema pallidum* anticuerpo; TPHA: *Treponema pallidum* hemaglutinación test; TPPA: *Treponema pallidum particle agglutination*; VDRL: *Veneral Diseases Research Laboratory*; VIH: Virus de la inmunodeficiencia humana; VO: Vía oral.

El diagnóstico por biopsia de la piel en pacientes afectados es un desafío, ya que la presencia de espiroquetas en las lesiones cutáneas generalmente es escasa. Sin embargo, la biopsia de piel se recomienda para poder excluir otras infecciones bacterianas, fúngicas y micobacterianas. Los datos obtenidos con tinciones especiales y microscopía de campo oscuro pueden ser insuficientes para hacer un diagnóstico histológico^{33,40}, sin embargo, el examen microscópico puede revelar hallazgos inflamatorios inespecíficos, como patrones histológicos de infiltrado dérmico con células plasmáticas y linfocitos, a veces daño granulomatoso y vascular. Nuestra revisión demostró que el infiltrado dérmico linfocitocítico con células plasmáticas fue la característica histológica reportada con mayor frecuencia¹². La utilización de la inmunohistoquímica será superior a las tinciones con plata para detectar espiroquetas, sin embargo, no siempre estará disponible como una técnica de rutina³³.

Se ha descrito un aumento en la incidencia de la JHR tanto en pacientes con SM como en pacientes con VIH en general. Yang et al. describieron una tasa de incidencia de la JHR del 34,6% en pacientes infectados por el VIH⁴¹. En nuestra revisión, la JHR se notificó en solo nueve pacientes (20%), y de estos, siete recibieron corticosteroides profilácticos. La JHR es un fenómeno inmunológico transitorio que se observa comúnmente en pacientes durante el tratamiento de la sífilis secundaria. Se manifestará con síntomas constitucionales como fiebre, escalofríos, cefalea y mialgias, además de exacerbación de las lesiones cutáneas existentes. La reacción generalmente ocurre horas después de la administración de un antibiótico apropiado y normalmente se resuelve sin ninguna intervención dentro de las primeras 24 horas. La JHR será más grave cuando el número de patógenos es abundante, lo que concuerda con una prueba serológica de títulos altos como parte de los criterios de la SM. Debe tratarse sintomáticamente y no requiere la interrupción del tratamiento antimicrobiano apropiado. Se han utilizado corticosteroides para prevenir la reacción, pero no hay evidencia concluyente sobre su beneficio^{35,42}.

Actualmente, no existen recomendaciones específicas para el tratamiento de la SM. El régimen de terapia más utilizado es el mismo que se emplea para la sífilis latente tardía (tres inyecciones intramusculares semanales consecutivas de penicilina benzatínica, 2,4 millones de unidades/dosis). En caso de alergia a la penicilina, se puede usar un tratamiento con ceftriaxona. En casos resistentes o de recaídas, se sugiere terapia prolongada con altas dosis de penicilina^{12,25}. Aproximadamente el 80% de los pacientes de nuestra revisión fueron tratados con penicilina, ya sea por vía intramuscular o por vía intravenosa como solución acuosa y todos los sujetos tuvieron una rápida mejoría de su condición después del tratamiento con antibióticos.

Conclusiones

La presente revisión incluyó 45 casos de SM publicados entre el año 2014 y el 2018, disponibles en las bases de datos de PubMed y/o Google Académico. De todos los pacientes, el 74% eran seropositivos. De los individuos VIH negativos, la mitad tenía una comorbilidad como diabetes mellitus, alcoholismo, abuso de drogas, psoriasis o hepatitis. La mayoría de los casos se dieron en hombres (84%), la mediana de edad

de presentación fue de 41 años, siendo el grupo de edad de entre 40 a 44 años el más afectado. Las manifestaciones cutáneas más frecuentes fueron la presencia de lesiones ulcero-nodulares con una costra adherente superficial central, localizadas en la cara, el tronco y las extremidades. La mitad de los pacientes con infección por VIH tienen un recuento de células CD4 en el rango de 200 a 499 células/mm³. La mayoría de las personas fueron tratadas con penicilina G benzatínica o penicilina G acuosa, y todas experimentaron una rápida mejoría clínica después de la terapia con antibióticos. Se notificó una JHR en el 20% de los pacientes, a pesar de que la mayoría de ellos habían recibido corticosteroides profilácticos. Debido al incremento del número de casos de esta forma poco frecuente de sífilis, independientemente del estado inmunológico, tanto los dermatólogos como los médicos generales deben estar pendientes ante la sospecha diagnóstica de una SM, lo que permitirá realizar un diagnóstico y un tratamiento oportuno, reduciendo así su morbilidad.

Financiación

Este trabajo no ha recibido ningún tipo de financiación.

Conflicto de intereses

Los autores declaran no tener ningún conflicto de intereses.

Agradecimientos

Nos gustaría agradecer a Hindawi Editage (<http://hindawi.editage.com/>) por la edición en inglés.

Bibliografía

1. Cripps D, McDonald R. Syphilis maligna praecox-the first patient seen at MGH in 1821. *N Engl J Med.* 1977;296:695.
2. Barros-D'Elia-Zanella LGFA, Facchini-Lellis R, Khoury Z, Matsuka-Oyafuso LK, Figueiredo-Mello C. Rupoid lesions, pleva y superposition phenomenon in malignant syphilis: Two case reports in hiv-infected patients. *J Eur Acad Dermatol Venereol.* 2018;32:e91–2.
3. Braue J, Hagele T, Yacoub AT, Mannivanan S, Sokol L, Glass F, et al. A case of rupoid syphilis masquerading as aggressive cutaneous lymphoma. *Mediterr J Hematol Infect Dis.* 2015;7:e2015026.
4. Bueno-Requena C, Orasmo CR, Ocanha JP, Catharino-Sartore-Barraviera SR, Alencar-Marques ME, Alencar-Marques S. Malignant syphilis in an immunocompetent female patient. *An Bras Dermatol.* 2014;89:970–2.
5. Katz KA. Syphilis. En: Goldsmith LA, Katz SI, Gilchrist BA, Paller AS, Leffell DJ, Wolff K, editores. *Fitzpatrick's dermatology in general medicine.* New York: The McGraw-Hill Companies; 2012.
6. Tucker JD, Shah S, Jarell AD, Tsai KY, Zembowicz A, Kroshinsky D. Lues maligna in early HIV infection case report y review of the literature. *Sex Transm Dis.* 2009;36:512–4.
7. Mitteldorf C, Plumbaum H, Zutt M, Schön MP, Kaune KM. CD8-positive pseudolymphoma in lues maligna y human immunodeficiency virus with monoclonal T-cell receptor-beta rearrangement. *J Cutan Pathol.* 2019;46:204–10.

8. Andino-Navarrete R, Vera-Kellet C, Manriquez J. Ulceronodular syphilis as the first manifestation of hiv infection. *Indian J Dermatol Venereol Leprol*. 2015;81:224.
9. Pradhan S, Sirka CS, Panda M, Baisakh M. Lues maligna in an immunocompetent female. *Indian Dermatol Online J*. 2018;9:344-6.
10. Rockwood N, Nwokolo N. Syphilis the great pretender: When is cancer not cancer? *Sex Transm Infect*. 2018;94:192-3.
11. Dos Santos T, De Castro I, Dahia MMB, De Azevedo MCVM, Da Silva GAR, Motta RN, et al. Malignant syphilis in an AIDS patient. *Infection*. 2015;43:231-6.
12. Maldonado-Cid P, Sendagorta-Cudós E, Zamora-Vargas FX, Beato-Merino MJ, Herranz-Pinto P. Pathologically confirmed malignant syphilis using immunohistochemical staining: Report of 3 cases y review of the literature. *Sex Transm Dis*. 2014;41:94-7.
13. De Unamuno-Bustos B, Ballester-Sánchez R, Sánchez-Carazo JL, Alegre-De Miquel V. Malignant syphilis with ocular involvement in an immunocompetent patient. *Int J Dermatol*. 2014;53:e258-60.
14. Kong TS, Han TY, Lee JHK, Son SJ. P323: Malignant syphilis with an hiv seropositive man. 프로그램북 (구 초록집) . 2014;66:412-3.
15. Devkota AR, Ghimire R, Sam M, Aung O. Malignant syphilis as an initial presentation of underlying hiv infection: A case report. *Br J Med Pract*. 2015;8:34-7.
16. Jalili A, Mosleh M, Grabmeier-Pfistershammer K, Loewe R, Stingl G, Rieger A. Malignant syphilis in a HIV infected patient. *Sex Transm Dis*. 2015;42:223-5.
17. Li J-H, Guo H, Gao X-H, Chen H-D. Multiple skin ulcers from malignant syphilis. *Lancet*. 2015;386:1564.
18. Li J-H, Guo H, Zheng S, Li B, Gao X-H, Chen H-D. Widespread crusted skin ulcerations in a man with type II diabetes: A quiz. *Acta Derm Venereol*. 2015;95:632-3.
19. Chang W-T, Hsieh T-T, Wu Y-H. Malignant syphilis in human immunodeficiency virus-infected patients. *Dermatologica Sin*. 2015;33:21-5.
20. Hanson C, Fischer R, Fraga G, Rajpara A, Hinthorn D, Aires D, et al. Lues maligna praecox: An important consideration in HIV-positive patients with ulceronodular skin lesions. *Dermatol Online J*. 2015;21:3.
21. Alves J, António AM, Matos D, Coelho R, Cachão P. Malignant lues in an immunocompetent patient. *Int J STD AIDS*. 2015;26:518-20.
22. Yamashita M, Fujii Y, Ozaki K, Urano Y, Iwasa M, Nakamura S, et al. Human immunodeficiency virus-positive secondary syphilis mimicking cutaneous t-cell lymphoma. *Diagn Pathol*. 2015;10:185.
23. Hernández-Martínez P, Bada-Da Silva J, Echevarría-Vierra S. Malignant syphilis. *Eur J Intern Med*. 2016;27:e1-2.
24. Muylaert B, Almeida Y, Borelli N, Esteves E, Oliveira AR, Cestari M, et al. Malignant syphilis y neurosyphilis in an immunocompetent patient. *J Am Acad Dermatol*. 2016;74:AB152.
25. Martins-Ortigosa Y, Bendazzoli PS, Marques-Barbosa A, Martins-Ortigosa LC. Early malignant syphilis. *An Bras Dermatol*. 2016;91:148-50.
26. Borges-Costa J. Lues maligna: Report of three cases in HIV-infected patients. *J Am Acad Dermatol*. 2016;74:AB151.
27. Sammet S, Draenert R. Case report of three consecutive lues maligna infections in an HIV-infected patient. *Int J STD AIDS*. 2017;28:523-5.
28. Krase IZ, Cavanaugh K, Curiel-Lewyrowski C. A case of rupioid syphilis. *JAAD Case Rep*. 2016;2:141-3.
29. Delgado S, Caceres J. Malignant syphilis in a human immunodeficient virus-infected patient. *Am J Trop Med Hyg*. 2017;96:523-4.
30. Mohan GC, Ali RA, Isache CL, Sharma RK, Perniciaro C. Malignant syphilis: Ostraceous, ulceronecrotic lesions in a patient with human immunodeficiency virus. *Dermatol Online J*. 2017;23:1.
31. Rao AG, Swathi T, Hari S, Kolli A, Reddy UD. Malignant syphilis in an immunocompetent adult masculino. *Indian J Dermatol*. 2017;62:524-7.
32. Johnson RA, Spivak AM. Lues maligna. *Open Forum Infect Dis*. 2017;4.
33. Mena-Lora AJ, Braniecki M, Nasir A, Brito M. The great impostor: Lues maligna in an HIV-infected male. *SAGE Open Med Case Rep*. 2017;5.
34. Faraone A, Portini A. An elderly woman with ulceronodular rash. *Eur J Intern Med*. 2017;44:e3-4.
35. Gevorgyan O, Owen BD, Balavenkataraman A, Weinstein MR. A nodular-ulcerative form of secondary syphilis in AIDS. *Proc (Bayl Univ Med Cent)*. 2017;30:80-2.
36. Yap FH, Ricciardo B, Manjri-Tiwari S, French MA, Italiano CM, Vinciullo C. A rare case of lues maligna with ocular involvement presenting as an unmasking immune reconstitution inflammatory syndrome in a patient with HIV infection. *Australas J Dermatol*. 2018;59:148-50.
37. Sun JR, Tu P, Wang Y. Image gallery: Malignant syphilis in a young man with HIV infection. *Br J Dermatol*. 2018;178:e392.
38. Yang Q, Tang JQ, Pradhan S, Ran X, Ran YP. Image gallery: A case of malignant syphilis in an HIV-infected patient mimicking fungal infection. *Br J Dermatol*. 2018;178:e64.
39. Fustà-Novell X, Morgado-Carrasco D, Barreiro-Capurro A, Manzardo C, Alsina-Gibert M, Miembros del Grupo de Trabajo de Infecciones de Transmisión Sexual del Hospital Clínic de Barcelona. Syphilis maligna: A presentation to bear in mind. *Actas Dermosifiliogr*. 2018;110:232-7.
40. Fisher DA, Chang LW, Tuffanelli DL. Lues maligna. Presentation of a case y a review of the literature. *Arch Dermatol*. 1969;99:70-3.
41. Yang C-J, Lee N-Y, Lin Y-H, Lee H-C, Ko W-C, Liao C-H, et al. Jarisch-Herxheimer reaction after penicilina therapy among patients with syphilis in the era of the HIV infection epidemic: Incidence y risk factors. *Clin Infect Dis*. 2010;51:976-9.
42. Reddy-Belum G, Reddy-Belum VR, Arudra SKC, Reddy BSN. The Jarisch-Herxheimer reaction: revisited. *Travel Med Infect Dis*. 2013;11:231-7.