

CARTAS CIENTÍFICO-CLÍNICAS

Dactilitis granulomatosa como manifestación inusual de la sarcoidosis



Granulomatous Dactylitis: An Unusual Finding in Sarcoidosis

Sr. Director:

La dactilitis sarcoidea es una manifestación infrecuente, observándose en un 0,2% de los casos de sarcoidosis. Suele cursar con la presencia de tumefacción en los dedos de las manos o los pies, afectando principalmente a las falanges medias y, en menor frecuencia, a las falanges distales¹.

Una mujer de 38 años consultó por inflamación y dolor en los dedos del pie derecho, acompañados de alteración de la lámina ungueal, de 3 meses de evolución. La paciente presentaba unas lesiones faciales de tipo lupoides, eritematocostrosas, desde hacía un año y asociaba adenopatías cervicales bilaterales. En la exploración presentaba eritema con edema y tumefacción en los 3 primeros dedos del pie

derecho, asociado a onicopatía distrófica, y lesiones eritematosas con costras adheridas en nariz, frente y mejillas (fig. 1).

La biopsia de las adenopatías cervicales informó de la presencia de una linfadenitis granulomatosa tipo sarcoideo, con tinciones negativas para Ziehl-Neelsen, Grocott y PAS. Los cultivos para aerobios, anaerobios y Lowenstein fueron negativos. El estudio histológico de las lesiones cutáneas de la cara y el pie derecho demostró la existencia de granulomas desnudos, sin necrosis central ni corona linfocitaria, en la dermis profunda y media (fig. 2).

En la analítica se evidenció un aumento de la enzima convertidora de la angiotensina y de los reactantes de fase aguda, con una serología luética negativa.

El estudio radiológico demostró la existencia de una destrucción de la falange distal del primer dedo, con signos de resorción ósea y tendinitis.

En la TAC se observaron los siguientes hallazgos: escasas adenopatías hiliares, mediastínicas subcarinales y retroperitoneales asociadas a unos micronódulos bilaterales en el tercio superior de los campos pulmonares.

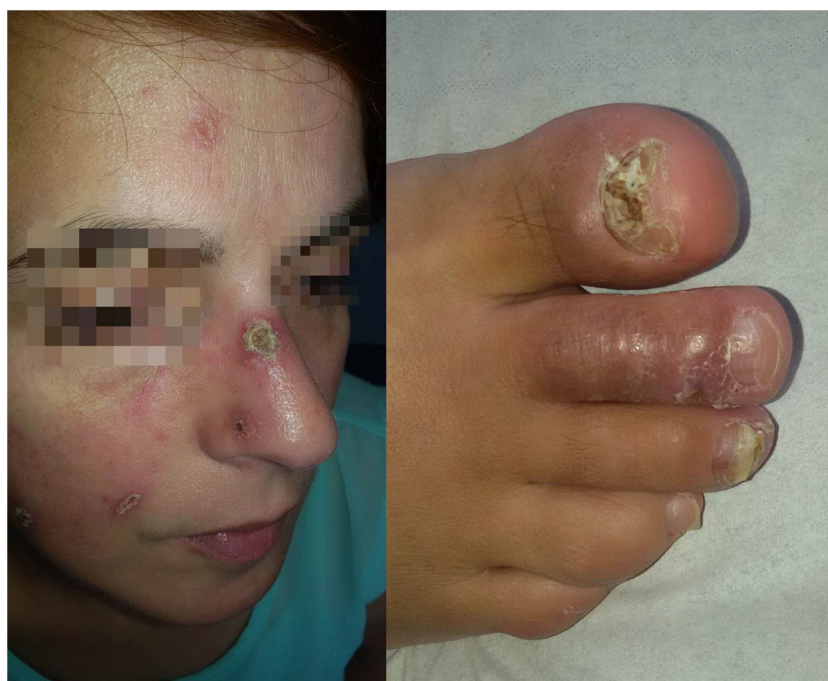

Figura 1 Lesiones de lupus pernio faciales eritematosas con costra en superficie. Dactilitis de 3 dedos del pie derecho asociada a onicopatía.

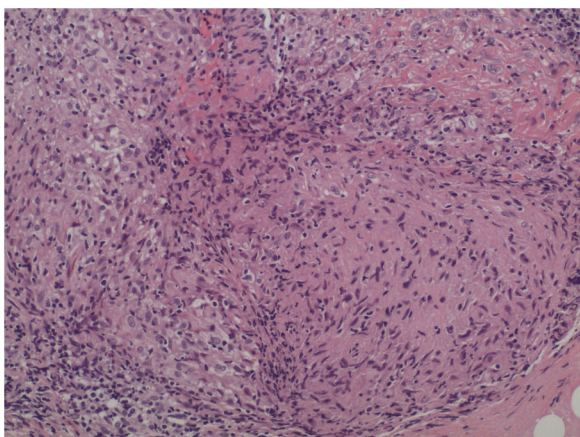


Figura 2 Estudio histológico de lesiones cutáneas faciales con presencia de granulomas en dermis media y profunda, sin necrosis central ni corona linfocitaria.

Con el diagnóstico de una dactilitis sarcoidea en el contexto de una sarcoidosis sistémica, se inició el tratamiento con corticoides orales asociados a hidroxicloroquina, obteniendo una discreta mejoría, por lo que se suspendieron y se comenzó con azatioprina 150mg/día, obteniendo, a los 6 meses de tratamiento, una disminución de la tumefacción de los dedos de los pies y la desaparición de las costras de las lesiones faciales (fig. 3). Después de un año de tratamiento, persisten solo las lesiones eritematosas, sin costra ni tumefacción.

La afectación ósea en la sarcoidosis suele manifestarse en forma de artralgia, mientras que la artritis deformante es rara². Existen 2 patrones de aparición de la artropatía sarcoidea: una forma de presentación temprana, que ocurre en

los 6 primeros meses y suele observarse en el síndrome de Löfgren, y una forma tardía, que afecta a múltiples articulaciones, generalmente los huesos pequeños de las manos y los pies, y que aparece más allá de los 6 meses³. Con frecuencia se asocian onicopatías, acropaquias con uñas en raqueta oacroesclerosis.

Radiológicamente, las dactilitis sarcoideas se caracterizan por unas alteraciones trabeculares con un patrón en panal o enrejado, asociado o no a unas formaciones quísticas y una reacción perióstica⁴.

Histológicamente, en las lesiones óseas se encuentran granulomas no caseificantes que invaden las falanges y el tejido blando circundante. La presencia de esta dactilitis granulomatosa se asocia a un peor pronóstico y a un mayor riesgo de afectación sistémica y de lupus pernicio, en la sarcoidosis crónica⁵.

El lupus pernicio es una de las lesiones más características de la sarcoidosis, que es más frecuente en mujeres de raza blanca con una enfermedad de larga evolución, como en el caso que describimos¹. Se caracteriza por unas lesiones papulosas rosas o violáceas localizadas en la nariz, las mejillas, las orejas, los labios o el cuero cabelludo. Suele asociarse a una sarcoidosis crónica y a la afectación del aparato respiratorio superior. Si las lesiones de lupus pernicio se localizan en los dedos, con frecuencia se observan unas lesiones quísticas óseas en las falanges de los mismos⁶.

La afectación ósea suele relacionarse con una mortalidad 4 veces superior; sin embargo, los pacientes no suelen tener síntomas, a pesar de la presencia de hallazgos radiológicos anómalos².

El tratamiento de la dactilitis sarcoidea requiere el uso de corticoides a dosis altas, asociados con antipalúdicos y metotrexato. En el caso de nuestra paciente, descartamos el empleo de metotrexato dados sus deseos genésicos, por

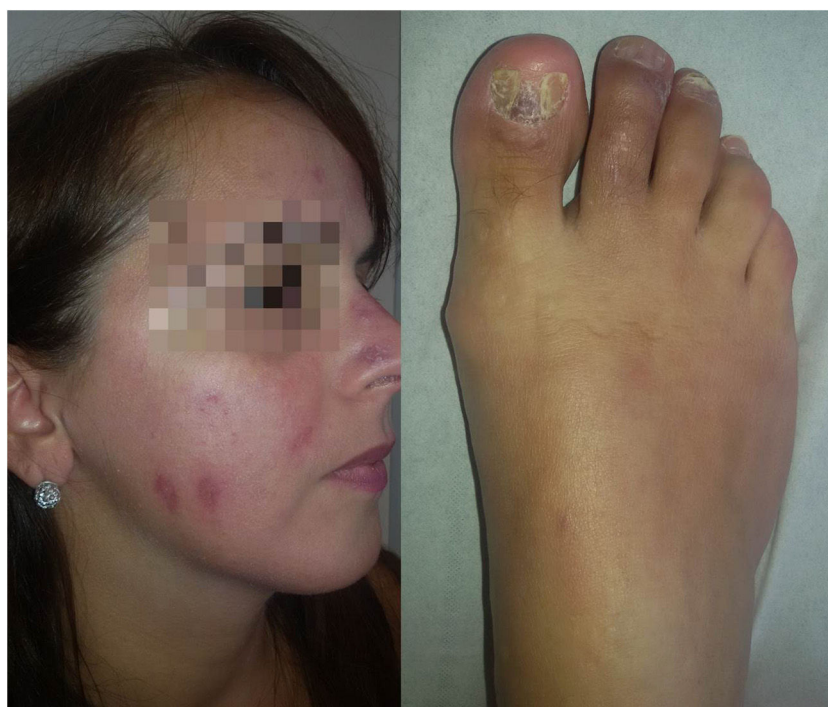

Figura 3 Evolución favorable a los 3 meses de tratamiento sistémico con prednisona asociada a hidroxicloroquina.

lo que empleamos azatioprina durante un tiempo e incluso valoramos el empleo de adalimumab, pero la paciente lo denegó. El empleo de los anti-TNF- α , infliximab o adalimumab, se considera de tercera línea de tratamiento en la sarcoidosis, siendo útil en casos refractarios, o con afectación ocular o sistémica⁷.

Conflicto de intereses

Los autores declaran no tener ningún conflicto de intereses.

Bibliografía

- Mori T, Yamamoto T. Dactylitis in sarcoidosis. *J Dermatol.* 2017;44:e340–1.
- Yayoi N, Naoya I, Osamu I. Lupus pernio with multiples bone cysts in the fingers. *J Dermatol.* 2010;37:812–4.
- Barnard J, Newman LS. Sarcoidosis: Immunology, rheumatic involvement, and therapeutics. *Curr Opin Rheumatol.* 2001;13:84–91.
- Alaya Z, Mzabi A. [Lytic lesion involving the first phalanx: Sarcoidosis should be suspected] French. *Pan Afr Med J.* 2017;26:210.
- Pitt P, Hamilton EB, Innes EH, Morley KD, Monk BE, Hughes GR. Sarcoid dactylitis. *Ann Rheum Dis.* 1983;42:634–9.

- Zisman DA, Shorr AF, Lynch JP. Sarcoidosis involving the musculoskeletal system. *Semin Respir Crit Care Med.* 2002;23:555–70.
- Crommelin HA, van der Burg LM, Vorseleers AD. Efficacy of adalimumab in sarcoidosis patients who developed intolerance to infliximab. *Respir Med.* 2016;115:72–7.

I. García-Morales^{a,*}, E. Sánchez García^b,
A. Crespo Cruz^c y J. Escudero^c

^a *Unidad de Gestión Clínica de Dermatología, Hospital Universitario Virgen Macarena, Sevilla, España*

^b *Servicio de Medicina Interna, Hospital Universitario Nuestra Señora de Valme, Sevilla, España*

^c *Unidad de Gestión Clínica de Dermatología, Hospital Universitario Nuestra Señora de Valme, Sevilla, España*

* Autor para correspondencia.

Correo electrónico: irenegmorales@gmail.com
(I. García-Morales).

<https://doi.org/10.1016/j.ad.2020.01.011>

0001-7310/ © 2021 AEDV. Publicado por Elsevier España, S.L.U. Este es un artículo Open Access bajo la licencia CC BY-NC-ND (<http://creativecommons.org/licenses/by-nc-nd/4.0/>).

Erupción pitiriasis rosada-like inducida por imatinib en paciente con tumor del estroma gastrointestinal



Pityriasis Rosea-like Eruption Induced by Imatinib in a Patient With a Gastrointestinal Stromal Tumor

Sr. Director:

Imatinib es un inhibidor de tirosina-quinasa empleado para el tratamiento de la leucemia mieloide crónica (LMC), los tumores del estroma gastrointestinal (GIST) y el dermatofibrosarcoma protuberans metastásico^{1–5}. Su mecanismo de acción consiste en la inhibición competitiva del sitio de unión del adenosín trifosfato (ATP) que, a su vez, impide la fosforilación de las proteínas BCR-ABL, c-kit y del receptor del factor de crecimiento derivado de plaquetas (PDGFR)^{1,5–8}.

Una mujer de 78 años, diagnosticada de un GIST metastásico y en tratamiento con imatinib 400 mg/día desde hacía un mes y medio, consultó por una erupción cutánea abdominal ligeramente pruriginosa de una semana de evolución. A la exploración se observaban unas máculas rosadas ovaladas con un collarate de descamación, de distribución simétrica en ambos flancos (fig. 1). El estudio analítico realizado fue normal, incluyendo una serología para treponema negativa. La histología reveló una dermatitis espongiótica con un infiltrado perivascular de predominio linfocitario, con ocasionales eosinófilos y una paraqueratosis focal, compatible con pitiriasis rosada (PR) (fig. 2). Debido al inicio reciente del tratamiento con imatinib y las características histológicas, se diagnosticó de erupción PR-like inducida por imatinib.

Se suspendió imatinib y se instauró tratamiento con beta-metasona tópico y loratadina oral, 20 mg cada 12 h, con una resolución completa de la clínica a las 2 semanas. Dada la buena evolución, se reanudó el tratamiento con imatinib a dosis de 100 mg cada 12 h, aumentándose progresivamente hasta alcanzar de nuevo los 400 mg diarios a las 3 semanas, sin presentar nuevas lesiones cutáneas.

Los efectos adversos de imatinib se clasifican en hematológicos y no hematológicos^{1,8}. Dentro de los efectos adversos no hematológicos los más frecuentes son los cutáneos (7–88,9% según series)^{1,4,8}, que suelen ser de intensidad leve-moderada, dosis dependientes y no requieren la suspensión permanente del fármaco^{2,4,6–9}. Para su tratamiento pueden emplearse antihistamínicos orales, corticoides tópicos o corticoterapia oral a dosis bajas^{3,8}.

Las reacciones cutáneas más frecuentes son las inespecíficas, aunque se han descrito casos de pustulosis exantemática aguda generalizada, síndrome de Stevens-Johnson, micosis fungoide-like, erupciones psoriasiformes, liquen erosivo oral, dermatitis exfoliativas o dermatosis neutrofílicas^{1–4,6–8}. La erupción PR-like es infrecuente y existen pocos casos en la literatura¹.

La PR se caracteriza por la presencia de unas máculas eritematosas con una descamación fina periférica en collarate, asintomáticas o ligeramente pruriginosas, que se resuelven espontáneamente en varias semanas^{9,10}. Su etiología es desconocida, relacionándose con infecciones como el virus herpes tipo 6 y 7^{6,9,10}. Existen también casos descritos de PR-like inducida por fármacos, como omeprazol, metronidazol, terbinafina, captopril, D-penicilamina, isotretinoína, nortriptilina, sales de oro, litio, anti-TNF α e imatinib^{2,3,6,9,10}.

El primer caso de PR-like inducida por imatinib fue descrito por Konstantopoulos et al.⁹. Todos los casos descritos de PR-like por imatinib mostraron lesiones típicas