

tópicos, antihistamínicos orales o la abstención terapéutica como decidimos con nuestro paciente.

Hemos descrito un caso compatible con PR palmoplantar, una variante rara de la PR de la que existen muy pocos casos descritos en la literatura. Conocer las variantes atípicas de la PR, pese a ser poco frecuentes, es de suma importancia ya que pueden simular otras entidades.

## Bibliografía

1. Chuang TY, Ilstrup DM, Perry HO, Kurland LT. Pityriasis rosea in Rochester Minnesota, 1969 to 1978. *J Am Acad Dermatol.* 1982;7:80-9.
2. Deng Y, Li H, Chen X. Palmoplantar pityriasis rosea: Two case reports. *J Eur Acad Dermatol Venereol.* 2007;21:406-7.
3. Bukhari I. Pityriasis rosea with palmoplantar plaque lesions. *Dermatol Online J.* 2005;11:27.
4. Singh V, Sharma M, Narang T, Madan M. Vesicular palmoplantar pityriasis rosea. *Skinmed.* 2012;10:116-8.
5. Zawar V. Acral pityriasis rosea in an infant with palmoplantar lesions: A novel manifestation. *Indian Dermatol Online J.* 2010;1:21-3.

6. Sharma PK, Yadav TP, Gautam RK, Taneja N, Satyanarayana L. Erythromycin in pityriasis rosea: A double-blind, placebo-controlled clinical trial. *J Am Acad Dermatol.* 2000;42:241-4.

J. Martín-Alcalde<sup>a,\*</sup>, M. Elosua-González<sup>a</sup>,  
F.J. Pinedo-Moraleda<sup>b</sup> y J.L. López-Estebarez<sup>a</sup>

<sup>a</sup> Servicio de Dermatología, Hospital Universitario Fundación Alcorcón, Alcorcón, Madrid, España

<sup>b</sup> Servicio de Dermatología y de Anatomía Patológica, Hospital Universitario Fundación Alcorcón, Alcorcón, Madrid, España

\* Autor para correspondencia.

Correos electrónicos: javimartinalcalde@gmail.com, jmartina@fhacorcon.es (J. Martín-Alcalde).

<https://doi.org/10.1016/j.ad.2020.03.009>

0001-7310/ © 2020 AEDV. Publicado por Elsevier España, S.L.U. Este es un artículo Open Access bajo la licencia CC BY-NC-ND (<http://creativecommons.org/licenses/by-nc-nd/4.0/>).

## Dermatomiositis amiopática refractaria con buena respuesta a tofacitinib



### Good Response to Tofacitinib in Refractory Amyopathic Dermatomyositis

Sr. Director:

La dermatomiositis (DM) es una miopatía inflamatoria idiopática caracterizada por inflamación muscular, afectación cutánea y manifestaciones sistémicas frecuentes de muy amplio espectro<sup>1</sup>. En un subgrupo de pacientes con clínica cutánea y ausencia de miopatía se denomina DM amiopática o DM sine miositis<sup>2</sup>.

Una mujer caucásica de 49 años, con antecedente de talasemia seguida desde hace 7 años, presentaba astenia, prurito y unas lesiones cutáneas localizadas predominantemente en áreas fotoexpuestas. En la exploración física se observó un eritema en heliotropo, unas pápulas de Gottron, el signo de Gottron, el signo del chal, el signo en «V» y el signo de Holster. Tras una anamnesis detallada por órganos y aparatos, y múltiples pruebas complementarias, incluidas una resonancia magnética nuclear de cintura pélvica, un electromiograma, una biopsia muscular y la determinación de enzimas musculares, todas ellas normales, se diagnosticó de DM amiopática. Los anticuerpos antinucleares, antisintetetasas, anti-TIF1-gamma y anti-MDA-5 y el cribado de neoplasia oculta se mantuvieron negativos durante todo el seguimiento de la paciente.

Debido al mal control de su enfermedad, había recibido múltiples tratamientos con una respuesta escasa, incluyendo corticoides tópicos y orales hasta una dosis de 1 mg/kg/día, azatioprina, metotrexato, hidroxiquina, mepacrina, rituximab, tacrolimus oral, inmunoglobulinas intravenosas y micofenolato de mofetilo, llegando a estar

simultáneamente bajo tratamiento con prednisona oral, hidroxiquina, mepacrina y micofenolato de mofetilo hasta 7 meses antes. Por ello, ante el empeoramiento progresivo, la gravedad de las lesiones cutáneas (fig. 1) y el prurito intenso, se decidió mantener únicamente una dosis baja (2,5 mg/día) de prednisona e introducir tofacitinib (TOF) a dosis de 5 mg/12 h.

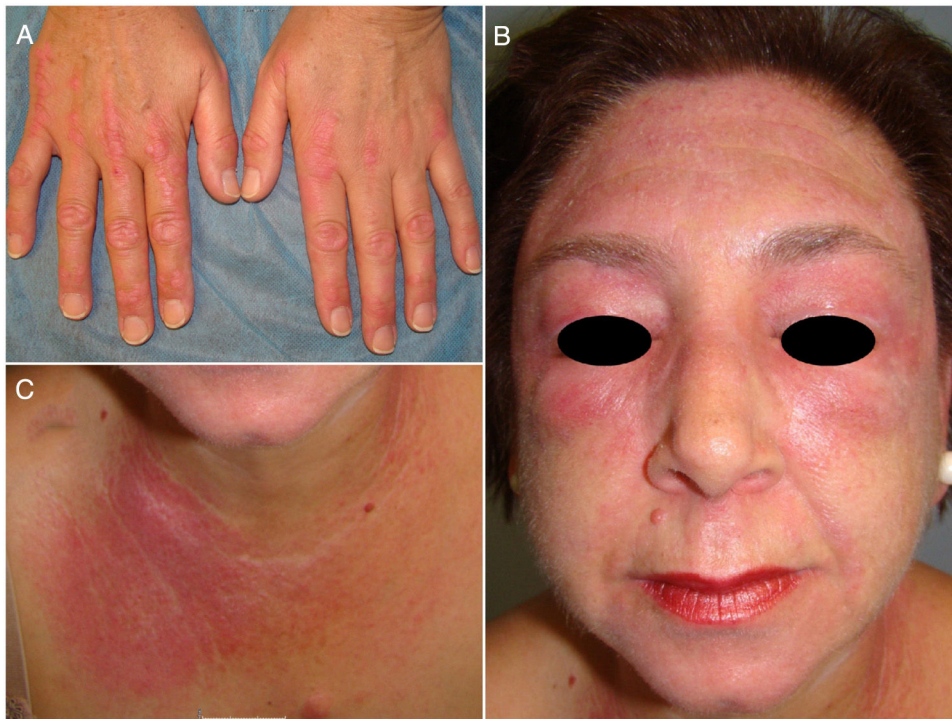La mejoría clínica se hizo evidente a las 2 semanas de introducir el tratamiento y, hasta la fecha, han mejorado significativamente todas las lesiones cutáneas (fig. 2), además de haber desaparecido el prurito.

La DM es una enfermedad multisistémica de difícil manejo y no existen algoritmos de tratamiento estandarizados, dado el escaso número de ensayos clínicos bien diseñados. Además, no es infrecuente que exista solapamiento con otras enfermedades autoinmunes, por lo que puede suponer un reto tanto diagnóstico como terapéutico para el médico<sup>3</sup>.

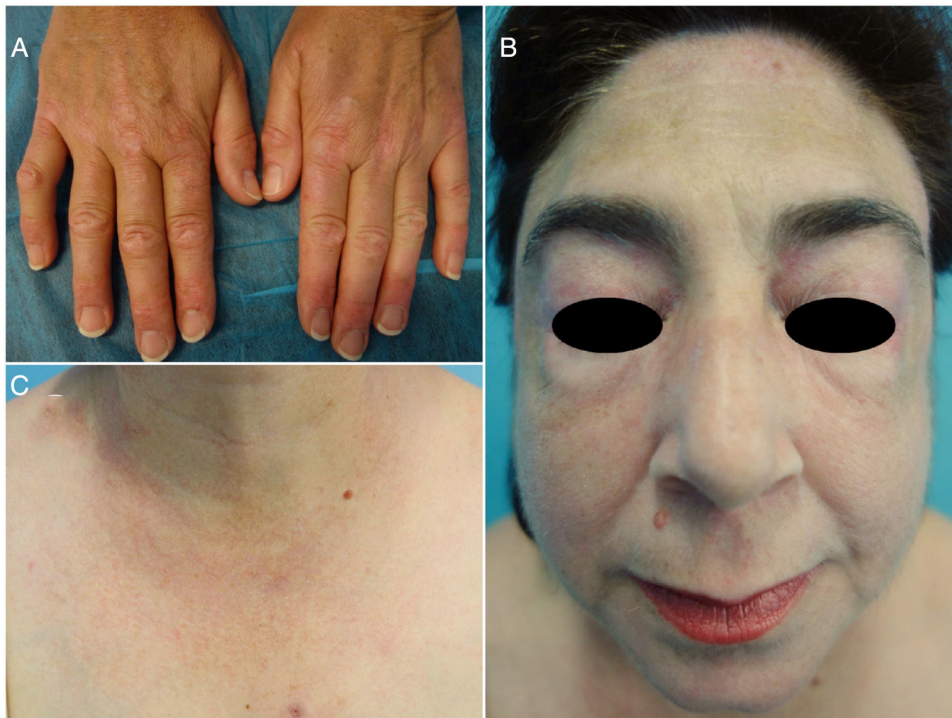
TOF es un inhibidor de JAK3 y JAK1 que atenúa las señales de transducción activadas por las interleucinas 2, 4, 6, 7, 9, 15 y 21 y los interferones I y II. La vía de señalización del interferón está sobreexpresada en la DM, por lo que TOF podría ser de utilidad en esta enfermedad<sup>3,4</sup>.

Kurtzman et al. describieron 3 pacientes con DM cutánea recalcitrante tratados con TOF con resultados esperanzadores<sup>5</sup>. Posteriormente, Paik y Christopher-Stine observaron una buena respuesta a TOF de una paciente adulta con DM y fracaso a múltiples terapias<sup>4</sup>. Por su parte, Cinats et al. destacaron las infecciones como efectos adversos de TOF y la anemia y la trombocitopenia por parte de ruxolitinib en una revisión de los usos emergentes de los inhibidores de las cinasas de Janus en Dermatología, que incluyen la psoriasis, la dermatitis atópica, la alopecia areata, el vitiligo, la DM y la enfermedad injerto contra huésped<sup>6</sup>.

En el último año se han publicado casos clínicos donde se pone de manifiesto el papel de TOF no solo en las manifesta-



**Figura 1** Lesiones cutáneas previas al inicio de tofacitinib. A: Pápulas de Gottron, eritema periungueal y costra hemorrágica en manos. B: Eritema y descamación facial y eritema en heliotropo de párpados. C: Signo en «V» del escote.



**Figura 2** Lesiones cutáneas tras 7 meses de tratamiento con tofacitinib. A: Aplanamiento de las pápulas de Gottron y desaparición del eritema periungueal. B: Discreto eritema en heliotropo. C: Poiquilodermia en escote sin evidencia del signo en «V».

ciones cutáneas, sino también en la enfermedad pulmonar intersticial y las calcinosis graves refractarias, sin efectos secundarios destacables<sup>1,3,7-9</sup> salvo una hipercalcemia

transitoria y el aumento del índice de masa corporal en 2 pacientes<sup>1</sup>.

Nuestro caso es el sexto publicado de DM amiópática tratada con TOF. Al igual que en los 5 casos previamente publicados<sup>3,5,7</sup>, la mejoría fue rápida y la tolerancia excelente.

Se requieren ensayos clínicos que confirmen de forma fehaciente tanto la efectividad como el perfil de seguridad de este tratamiento. Actualmente, está en marcha un ensayo clínico sobre el uso de TOF en DM refractaria a tratamiento<sup>10</sup>.

## Conflicto de intereses

Los autores declaran no tener ningún conflicto de intereses.

## Bibliografía

- Wendel S, Venhoff N, Frye BC, May AM, Agarwal P, Rizzi M, et al. Successful treatment of extensive calcifications and acute pulmonary involvement in dermatomyositis with the Janus-Kinase inhibitor tofacitinib - A report of two cases. *J Autoimmun.* 2019;100:131–6.
- Concha JSS, Tarazi M, Kushner CJ, Gaffney RG, Werth VP. The diagnosis and classification of amyopathic dermatomyositis: A historical review and assessment of existing criteria. *Br J Dermatol.* 2019;180:1001–8.
- Moghadam-Kia S, Charlton D, Aggarwal R, Oddis CV. Management of refractory cutaneous dermatomyositis: Potential role of Janus kinase inhibition with tofacitinib. *Rheumatology (Oxford).* 2019;58:1011–5.
- Paik JJ, Christopher-Stine L. A case of refractory dermatomyositis responsive to tofacitinib. *Semin Arthritis Rheum.* 2017;46:e19.
- Kurtzman DJB, Wright NA, Lin J, Femia AN, Merola JF, Patel M, et al. Tofacitinib citrate for refractory cutaneous dermatomyositis: An alternative treatment. *JAMA Dermatol.* 2016;152:944–5.
- Cinats A, Heck E, Robertson L. Janus Kinase inhibitors: A review of their emerging applications in dermatology. *Skin Therapy Lett.* 2018;23:5–9.
- Kurasawa K, Arai S, Namiki Y, Tanaka A, Takamura Y, Owada T, et al. Tofacitinib for refractory interstitial lung diseases in anti-melanoma differentiation-associated 5 gene antibody-positive dermatomyositis. *Rheumatology (Oxford).* 2018;57:2114–9.
- Hornig J, Weinhage T, Schmidt LH, Buerke B, Schneider U, Pavenstädt H, et al. [Response of dermatomyositis with lung involvement to Janus kinase inhibitor treatment] German. *Z Rheumatol.* 2018;77:952–7.
- Kato M, Ikeda K, Kageyama T, Kasuya T, Kumagai T, Furuya H, et al. Successful treatment for refractory interstitial lung disease and pneumomediastinum with multidisciplinary therapy including tofacitinib in a patient with anti-MDA5 antibody-positive dermatomyositis. *J Clin Rheumatol.* 2019. <http://dx.doi.org/10.1097/RHU.0000000000000984>. En prensa.
- ClinicalTrials.gov. Study of tofacitinib in refractory dermatomyositis (STIR) [consultado 23 May 2019]. Disponible en: <https://clinicaltrials.gov/ct2/show/NCT03002649?cond=dermatomyositis+tofacitinib&rank=1>.

A. Crespo Cruz<sup>a</sup>, J. del Boz<sup>b,\*</sup> y C. Romero Gómez<sup>c</sup>

<sup>a</sup> Servicio de Dermatología, Hospital Universitario Nuestra Señora de Valme, Sevilla, España

<sup>b</sup> Servicio de Dermatología, Hospital Costa del Sol, Marbella, Málaga, España

<sup>c</sup> Servicio de Medicina Interna, Hospital Costa del Sol, Marbella, Málaga, España

\* Autor para correspondencia.

Correo electrónico: [javierdelboz@yahoo.es](mailto:javierdelboz@yahoo.es) (J. del Boz).

<https://doi.org/10.1016/j.ad.2019.07.016>

0001-7310/ © 2020 AEDV. Publicado por Elsevier España, S.L.U. Este es un artículo Open Access bajo la licencia CC BY-NC-ND (<http://creativecommons.org/licenses/by-nc-nd/4.0/>).

## Hamartoma angiomatoso ecrino en la edad adulta y sus hallazgos ecográficos



### Adult-Onset Eccrine Angiomatous Hamartoma: A Case Report With Ultrasound Findings

Sr. Director:

El hamartoma angiomatoso ecrino (HAE) es un tipo de tumor cutáneo, compuesto por elementos vasculares y ecrinos, poco prevalente y de carácter benigno. Lo más frecuente es que se diagnostique durante los primeros años de vida, no obstante, existen casos descritos durante la edad adulta. Aportamos los hallazgos ecográficos de una paciente de 46 años, con una lesión plantar izquierda cuyo diagnóstico histopatológico confirmó la sospecha de un HAE.

## Caso clínico

Una mujer de 46 años acudió a consulta debido a que padecía unas molestias leves en la planta izquierda del pie al caminar. Durante la anamnesis refirió que presentaba una lesión a nivel del mediopié, en la zona plantar de apoyo, de aproximadamente 10 años de evolución. A la exploración clínica se objetivó un nódulo azulado de aproximadamente 3 cm, de tacto gomoso y compresible (fig. 1). Se realizó una ecografía cutánea con una sonda lineal de alta frecuencia 6-19 MHz (Esaote MySix®) donde se objetivó una lesión dermo-hipodérmica mal delimitada. En modo B existían áreas hipoecoicas focales, de aspecto tubular, con un leve refuerzo acústico posterior y alguna estructura hiperecoica aislada (fig. 2A). En modo Doppler color, se observaba un aumento moderado de la captación intrasistólica, que se correspondía con un alto flujo y una baja resistencia en modo espectral (fig. 2B). El estudio histopatológico mostró