

Full English text available at
www.actasdermo.org

VIDEOS DE CIRUGÍA DERMATOLÓGICA

Reparación de ectropión posquirúrgico mediante tira tarsal

Tarsal Strip for Postsurgical Cicatricial Ectropion Repair

P. Fernández Canga*, E. Varas-Meis y M.Á. Rodríguez Prieto

Servicio de Dermatología, Complejo Asistencial Universitario de León, León, España

Recibido el 19 de noviembre de 2019; aceptado el 8 de diciembre de 2019



Introducción

La reconstrucción tras la cirugía de lesiones tumorales periorbitales pueden dar lugar a un ectropión cicatricial debido a una reconstrucción con exceso de tensión vertical. Además, el riesgo de eversión del borde palpebral se ve favorecido por el exceso de laxitud presente en edades avanzadas en las que, además, la enfermedad tumoral es más prevalente.

Una correcta exploración palpebral previa a la cirugía permitirá diseñar la técnica reparadora más apropiada a fin de minimizar el riesgo de originarlo. Si aun así, se produjese ectropión posquirúrgico, este puede repararse mediante la resuspensión cantal o el acortamiento horizontal del párpado inferior.

Una de las técnicas más empleadas para conseguir tanto la resuspensión del canto externo como el acortamiento palpebral es la técnica de la tira tarsal¹. De forma alternativa, el ectropión puede repararse mediante una cantopexia (fijación del tendón cantal lateral al reborde orbitario sin necesidad de realizar una cantotomía). A ambas técnicas, pueden asociarse colgajos (como el colgajo de Tripier), injertos o material sintético que aporten tejido al párpado

inferior en caso de que el ectropión se deba a una pérdida de volumen.

Describimos, a través de un vídeo quirúrgico, la reparación de un ectropión posquirúrgico mediante tira tarsal (fig. 1) (ver vídeo, material adicional en web).

Descripción de la técnica

Un varón de 56 años presentaba un ectropión posquirúrgico cicatricial y una gran laxitud cantal externa (figs. 1A-C). Ante el predominio del componente lateral (hiperlaxitud del tendón cantal externo) se decidió la realización de una cantoplastia mediante una tira tarsal.

El procedimiento de la tira tarsal comienza, bajo anestesia local, con la realización de una incisión de 1 cm en piel y músculo orbicular de canto externo y cantolisis (apertura del ángulo cantal lateral)¹⁻³.

A continuación, se libera en forma de «tira» el borde libre del tarso inferior, realizando la incisión a nivel infraciliar. Una vez realizada, se comprueba su movilidad (avance lateral) y el posicionamiento palpebral deseado, prestando atención a la cantidad de tejido de la «tira» que quedará enterrada ya que deberá ser desepitelizada.

Una vez labrada y desepitelizada, se ancla su extremo al periostio del reborde orbitario a modo de neocanto con sutura reabsorbible de 5/0. El punto de anclaje será a nivel de la cara interna del reborde orbitario lateral, 2 mm superior al canto medial, para favorecer una correcta lubricación

* Autor para correspondencia.

Correo electrónico: paulafcanga@gmail.com
(P. Fernández Canga).

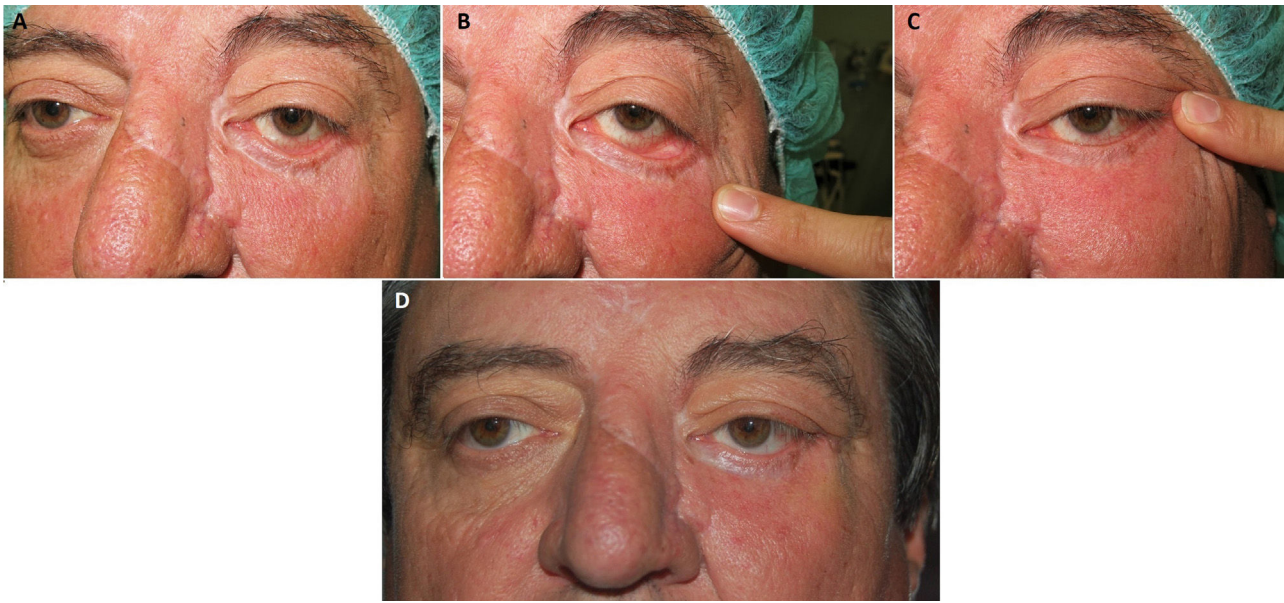


Figura 1 A-C) Varón de 56 años con un ectropión posquirúrgico y gran laxitud cantal externa y horizontal, además del componente cicatricial. D) Resultado postoperatorio tras cantoplastia mediante una tira tarsal (video, material adicional en web).

(ya que la lágrima sigue un trayecto de superolateral a inferomedial).

Finalmente, se procede a la sutura de la incisión en lamela anterior inicial mediante puntos simples interrumpidos con hilo reabsorbible de 5/0.

Indicaciones

- Malposición cantal^{1,2}
- Ectropión paralítico^{1,2}
- Ectropión involutivo: laxitud palpebral horizontal o laxitud cantal^{1,2}
- Ectropión postquirúrgico

Por tanto, la cantoplastia mediante tira tarsal puede emplearse en la prevención de ectropión en pacientes con laxitud palpebral horizontal en los que se vaya a realizar una cirugía tumoral en la que se prevea tensión en el párpado inferior; en la reparación de ectropión posquirúrgico cicatricial e involutivo, pudiendo asociar otras técnicas correctoras (Z-plastia o reposición de tejido mediante colgajo, injerto o material sintético) y en la reparación de ectropión involutivo con laxitud moderada/severa en los que una cantopexia no sea suficiente^{1,3}.

Contraindicaciones

No existe ninguna contraindicación absoluta. Pueden considerarse contraindicaciones relativas las alteraciones en la coagulación que pudieran ocasionar un hematoma severo que comprometa la tensión ocular.

Complicaciones

- Edema palpebral

- Equimosis/hematoma periorbitario
- Quemosis conjuntival
- Conjuntivitis
- Blefaritis
- Eversión del *punctum* lagrimal y epífora
- Triquiasis
- Dehiscencia de sutura
- Granuloma asociado a reacción al hilo de sutura

Conclusión

La cantoplastia mediante tira tarsal lateral es una técnica sencilla y resolutive para el ectropión posquirúrgico o involutivo moderado-severo.

Conflicto de intereses

Los autores declaran no tener ningún conflicto de intereses.

Anexo. Material adicional

Se puede consultar material adicional a este artículo en su versión electrónica disponible en [doi:10.1016/j.ad.2019.12.007](https://doi.org/10.1016/j.ad.2019.12.007).

Bibliografía

1. Anderson RL, Gordy DD. The tarsal strip procedure. *Arch Ophthalmol.* 1979;97:2192-6.
2. Kam KY, Cole CJ, Bunce C, Watson MP, Kamal D, Olver JM. The lateral tarsal strip in ectropion surgery: Is it effective when performed in isolation? *Eye (Lond).* 2012;26:827-32.
3. Georgescu D. Surgical preferences for lateral canthoplasty and canthopexy. *Curr Opin Ophthalmol.* 2014;25:449-54.