

Incidencia y prevalencia de la protoporfiria eritropoyética en Colombia, 2014-2018



Incidence and Prevalence of Erythropoietic Protoporphria in Colombia Between 2014 and 2018

Sr. Director:

La protoporfiria eritropoyética (PPE, OMIM: 177000) es un error innato del metabolismo causado por mutaciones de herencia autosómica recesiva en el gen FECH (Gene ID: 2235) que originan una deficiencia enzimática de ferroquelatasa (EC 4.99.1.1) (< 30% de lo normal). El 96% de los individuos afectados tienen mutaciones heterocigóticas compuestas: heredan de un padre un alelo con pérdida de función que conlleva una actividad casi nula de ferroquelatasa y del otro progenitor un alelo con baja expresión que produce una actividad de ferroquelatasa < 50% de lo normal (c.315-48T>C; también conocida como IVS3-48T>C). El 4% de los casos heredan dos alelos FECH con una pérdida completa de función. Algunas porfirias eritropoyéticas más raras son causadas por mutaciones de herencia ligada al cromosoma X (OMIM: 300752) o por mutaciones en el gen CLPX (OMIM: 618015), las cuales explican menos del 10% de los casos. Estas enfermedades se caracterizan por causar lesiones agudas, no ampollares, dolorosas y quemantes que aparecen en menos de 30 min tras la exposición a la luz. Las lesiones son causadas por la acumulación de protoporfiria IX en el endotelio de los vasos sanguíneos superficiales de la piel, la cual absorbe la radiación lumínica en el rango de onda de la banda de Soret y pasa a un estado excitado que genera radicales libres que, a su vez, dañan los tejidos cutáneos circundantes¹. Para prevenir estas lesiones los pacientes desarrollan una aversión a la luz y preferencia por los lugares cerrados, lo cual afecta significativamente su estilo y calidad de vida². La mayoría de los tratamientos disponibles (p.ej., betacaroteno, N-acetil-L-cisteína y vitamina C) no han demostrado un claro beneficio respaldado por estudios clínicos³. Afamelanotide (Scenesse, Clinuvel Pharmaceuticals) es un potente análogo de la hormona estimulante de los melanocitos α que ha demostrado disminuir la incidencia y la gravedad de las reacciones fototóxicas, así como una mejor calidad de vida a largo plazo^{4,5}. Sin embargo, este medicamento aún no está disponible en muchos países.

La prevalencia y la incidencia de la PPE no han sido estimadas en Colombia, al igual que en muchos países latinoamericanos (fig. 1). Esta información es importante para evaluar la carga de esta enfermedad en la población y las necesidades de los servicios de salud. Además, esta información es fundamental para la introducción de nuevas terapias al servicio de salud nacional y su cobertura por las aseguradoras. Finalmente, la falta de información disponible sobre la PPE es una de las mayores preocupaciones de los pacientes y sus familiares². Por lo tanto, realizamos un estudio a partir de información prospectiva de la base de datos del Sistema Integral de Información de la Protección Social de Colombia para el periodo 2014-2018. Se identificaron pacientes afectados por PPE por medio del código de

Tabla 1 Incidencia anual, prevalencia estimada y características sociodemográfica de la protoporfiria eritropoyética (PPE) en Colombia, 2014-2018

	PPE ^a
Pacientes	40
Sexo (mujer), n (%)	23 (57,5)
Edad, media \pm DE	32,4 \pm 23,1
Incidenia media anual (IC 95%) ^b	0,2 (0,1-0,4)
Prevalencia (IC 95%) ^b	15,4 (14,3-16,5)

DE: Desviación estándar; IC 95%: intervalo de confianza del 95%.

^a Incluye protoporfiria ligada al X y congénita.

^b Población referencia: 45.000.000 habitantes, estimados por millón de habitantes.

Tabla 2 Prevalencia e incidencia de la protoporfiria eritropoyética (PPE) en Colombia en comparación con otros países

País	Prevalencia	Incidenia
Colombia	15,4	0,2
Noruega ⁶	27,7	0,36
Suiza ⁶	27,0	0,35
Reino Unido ⁶	25,4	0,33
Países Bajos ⁶	13,9	0,18
Suecia ⁶	13,9	0,18
Irlanda ⁶	6,2	0,08
Italia ⁶	5,4	0,07
Francia ⁶	4,6	0,06
Polonia ⁶	1,5	0,03
España ⁶	2,3	0,03

Población referencia: 45.000.000 habitantes, estimados por millón de habitantes.

clasificación internacional de enfermedades E80.l y solo se incluyeron aquellos con un diagnóstico nuevo confirmado. La población de referencia fue obtenida de las bases de datos del Departamento Administrativo Nacional de Estadística de Colombia. La incidencia anual se calculó como el número de nuevos casos en un año sobre el total de la población para ese año. La prevalencia se estimó a partir de la incidencia asumiendo una duración media de la PPE de 77 años (prevalencia = incidencia \times duración media de la PPE)⁶. Y todo ello asumiendo que durante el periodo de estudio la población del país permaneció relativamente estable y la incidencia anual fue constante.

Este estudio mostró que la incidencia anual (0,2 nuevos casos por millón de habitantes) y la prevalencia estimada (15,4 casos por millón de habitantes) de la PPE en Colombia son similares a las descritas para Holanda y Suecia, pero difieren de las de muchos otros países⁶ (tablas 1 y 2). Previamente se ha comunicado la existencia de una gran variabilidad en la epidemiología de la PPE entre países en comparación con las porfirias hepáticas agudas. La prevalencia de PPE puede variar según la frecuencia del alelo de baja expresión (c.315-48T>C) en la población, la cual puede ser desde el 1% en africanos al 43% en japoneses¹. La frecuencia de este alelo en colombianos es desconocida.

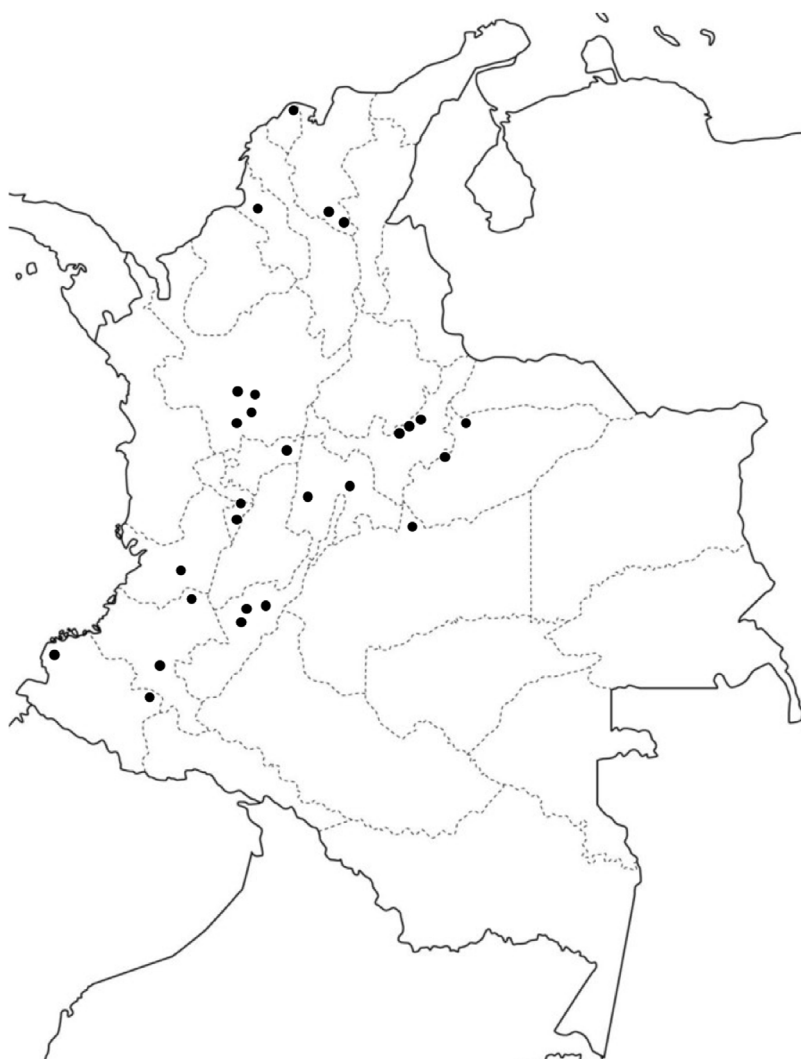

Figura 1 Distribución geográfica de la protoporfiria eritropoyética (PPE) en Colombia.

Así mismo, la expresión de la enfermedad puede cambiar con relación al grado de pigmentación de la piel, de forma que un mayor depósito de melanina resulta en síntomas menos pronunciados⁶. La PPE afecta relativamente igual a mujeres y hombres en Colombia, lo cual concuerda con lo observado en otras poblaciones. Los síntomas de PPE usualmente se inician en la infancia, por lo que la avanzada edad media al momento del diagnóstico en este estudio podría reflejar un prolongado retraso diagnóstico. Lo anterior, considerando que la mayoría de pacientes en países desarrollados con amplia experiencia en la atención de esta enfermedad reportan retrasos en el diagnóstico de hasta 18 años^{2,7}. Se han demostrado deficiencias en el diagnóstico de las porfirias en Colombia, por lo que es esperable un mayor retraso diagnóstico⁸. Además, es probable que el predominio de raza mestiza en Colombia se relacione con una mayor proporción de casos leves. Una limitación de este estudio es que, a pesar de que la base de datos consultada permite identificar los casos con diagnóstico de PPE confirmado, no es posible verificar los métodos utilizados para la confirmación. Situaciones como errores de codificación y los límites en la cantidad de códigos diagnósticos disponibles

pueden afectar la precisión de los estimados epidemiológicos a partir de fuentes administrativas. Por lo tanto, no se puede descartar la existencia de una sobreestimación de la incidencia y prevalencia de la PPE en este estudio.

Conflicto de intereses

Los autores declaran no tener ningún conflicto de intereses.

Bibliografía

1. Balwani M. Erythropoietic protoporphyria and X-linked protoporphyria: Pathophysiology, genetics, clinical manifestations, and management. *Mol Genet Metab.* 2019, <http://dx.doi.org/10.1016/j.ymgme.2019.01.020>.
2. Naik H, Shenbagam S, Go AM, Balwani M. Psychosocial issues in erythropoietic protoporphyria – the perspective of parents, children, and young adults: A qualitative study. *Mol Genet Metab.* 2019, <http://dx.doi.org/10.1016/j.ymgme.2019.01.023>.
3. Minder EI, Schneider-Yin X, Steurer J, Bachmann LM. A systematic review of treatment options for dermal photosensitivity

in erythropoietic protoporphyria. *Cell Mol Biol (Noisy-le-grand)*. 2009;55:84–97.

4. Biolcati G, Marchesini E, Sorge F, Barbieri L, Schneider-Yin X, Minder EI. Long-term observational study of afamelanotide in 115 patients with erythropoietic protoporphyria. *Br J Dermatol*. 2015;172:1601–12.
5. Langendonk JG, Balwani M, Anderson KE, Bonkovsky HL, Anstey AV, Bissell DM, et al. Afamelanotide for erythropoietic protoporphyria. *N Engl J Med*. 2015;373:48–59.
6. Elder G, Harper P, Badminton M, Sandberg S, Deybach J. The incidence of inherited porphyrias in Europe. *J Inher Metab Dis*. 2013;36:849–57.
7. Mykletun M, Aaesand AK, Støle E, Haugen J, Tollånes MC, Baravelli C, et al. Porphyrias in Norway. *Tidsskr Nor Lægeforen*. 2014;134:831–6.

8. Jaramillo-Calle DA, Acevedo D. Acute hepatic porphyrias in Colombia: An analysis of 101 patients. *JIMD Rep*. 2019;44:65–72.

D.A. Jaramillo-Calle

Centro de Investigación de las Porfirias en Colombia (PorfiCol), Universidad de Antioquia, Medellín, Colombia
 Correo electrónico: Daniel.jaramillo2@udea.edu.co

<https://doi.org/10.1016/j.ad.2019.04.019>

0001-7310/ © 2020 AEDV. Publicado por Elsevier España, S.L.U. Este es un artículo Open Access bajo la licencia CC BY-NC-ND (<http://creativecommons.org/licenses/by-nc-nd/4.0/>).

Doble uña del quinto dedo del pie



Double Nail of the Fifth Toe

Sr. Director:

Un varón de 44 años de edad presentaba unas prominencias a ambos lados de las uñas del quinto dedo del pie, que aparecieron después de una caminata en la que llevaba un calzado ajustado. El paciente aquejaba molestias solamente con la presión en esa zona. A la exploración clínica se apreció una rotación externa del quinto dedo y un aumento de tamaño en anchura de la lámina ungueal de ambos dedos pequeños. Así mismo, cada una de estas uñas estaba cubierta por cutícula, dividida por una hendidura longitudinal y, en la parte lateral, la lámina ungueal estaba engrosada (fig. 1a y fig. 2a). La dermatoscopia confirmó que la uña constaba de 2 partes bien delimitadas (fig. 1, fig. 1b y fig. 2b). El paciente no reconocía la presencia de esta alteración en ningún familiar. Se solicitó una radiografía simple anteroposterior y lateral de ambos pies, que descartó la presencia de falanges accesorias y otras alteraciones óseas (fig. 3). No se indicó ningún tratamiento, salvo reducción del traumatismo directo.

La doble uña del quinto dedo del pie (DUQD), o uña accesoria del quinto dedo del pie, fue descrita en 1969 por Huindeker, y es una entidad aparentemente común, aunque los casos publicados son escasos^{1–4}.

La presentación clínica más frecuente es la aparición de una uña más amplia de lo habitual, que está dividida por una hendidura, surco o depresión longitudinal, y la parte que corresponde a la uña accesoria es más pequeña. En la zona proximal de la uña hay cutícula que cubre ambas láminas ungueales. La DUQD puede ser unilateral o bilateral, y cuando están afectados ambos dedos suele existir una gran simetría^{3,4}. Solo ocasionalmente produce molestias clínicas o estéticas en relación con el tamaño de la uña^{3,4}.

Es infrecuente encontrar alteraciones en las radiografías del quinto dedo del pie. En 10 radiografías realizadas en una serie solo 3 pacientes presentaban una vaga «Y» en la punta de la falange distal, y otro paciente una excrecencia ósea tipo espina⁴. En 2 pacientes se identificó la forma en «Y» de la zona distal de la última falange durante la cirugía⁴.

La DUQD fue inicialmente considerada como un proceso hereditario limitado al grupo étnico de los Han, el más nume-

roso en China³. Sin embargo, Haneke constató que no había predilección racial ni étnica⁴. Se ha propuesto una herencia autosómica dominante con expresión variable⁴. En los casos familiares no se ha constatado una clara predisposición por sexos, aunque las mujeres consulten más por esta alteración^{5,6}. La DUQD podría representar una forma inicial de hexadactilia, que incitaría una uña rudimentaria⁴. Por otro lado, un traumatismo agudo podría actuar o sobre vestigios de hueso, induciendo la aparición de uña, o sobre la onicodermis, que como mesénquima ungueal especializado generaría la formación de la uña y su crecimiento. La onico-

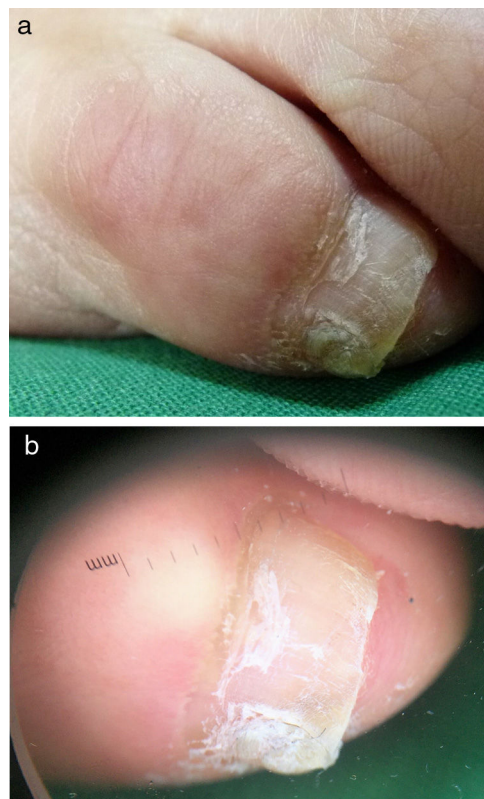


Figura 1 Imagen clínica del quinto de dedo del pie: a) dedo derecho, b) dedo izquierdo que presenta una rotación externa y aumento de tamaño de la uña con una fisura longitudinal que divide la lámina ungueal.