

## CASOS PARA EL DIAGNÓSTICO

### Tumor de rápido crecimiento en el primer dedo del pie derecho



### Rapidly Growing Tumor on the Left Big Toe

#### Historia clínica

Un varón de 71 años acudió a la consulta de dermatología por una lesión localizada en el primer dedo del pie derecho, de 4 meses de evolución.

#### Exploración física

A la exploración presentaba una tumoración de aproximadamente 2 cm de diámetro mayor, localizada en el borde lateral y plantar del primer dedo del pie derecho, de consistencia firme y sin cambios de coloración en la superficie (fig. 1).

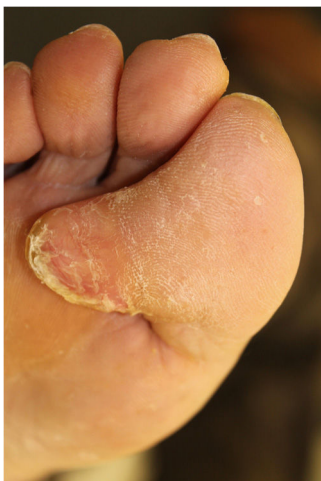

Figura 1

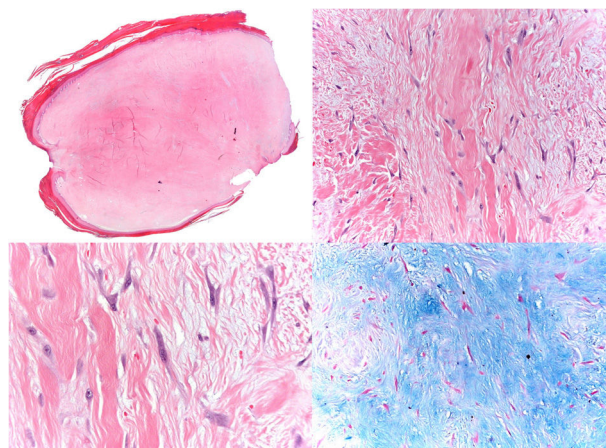


Figura 2

mixoides y con vasos capilares escasos, no atípicos ni prominentes (fig. 2). Dichas células son positivas para vimentina y focalmente para actina de músculo liso, siendo negativas para CD34, desmina, S100,  $\beta$ -catenina, AE1-AE3 y EMA. Se observó un índice de proliferación celular con ki67 del 1%.

#### Pruebas complementarias

Se solicitó una resonancia magnética en la que se visualizó una lesión nodular hipointensa, de bordes lisos y algo lobulados, y localizada en el tejido graso subcutáneo a la altura de la falange distal. Presentaba un plano de separación graso con las estructuras osteotendinosas adyacentes.

No presentaba realce tras la administración de contraste.

**¿Cuál es su diagnóstico?**

#### Histopatología

Se observa una lesión bien delimitada, constituida por fibroblastos y miofibroblastos estrellados y fusiformes no atípicos sobre un fondo de colágeno grueso, denso, con áreas

<https://doi.org/10.1016/j.ad.2019.03.023>

0001-7310/© 2020 AEDV. Publicado por Elsevier España, S.L.U. Este es un artículo Open Access bajo la licencia CC BY-NC-ND (<http://creativecommons.org/licenses/by-nc-nd/4.0/>).

## Diagnóstico

Fibroblastoma desmoplásico.

## Evolución y tratamiento

Se procedió a la extirpación completa de la lesión sin datos de recurrencia tras 18 meses de seguimiento.

## Comentario

El fibroblastoma desmoplásico, también llamado fibroma colagenoso, es un tumor benigno de partes blandas descrito inicialmente por Evans en 1995<sup>1</sup>, aunque la mayor serie fue publicada por Miettinen con 63 pacientes<sup>2</sup>.

Aunque se trata de una entidad infrecuente, tiene una mayor incidencia en varones con una mediana de edad al diagnóstico de 50 años<sup>2</sup>. Suele manifestarse como una masa bien delimitada, redondeada, de lento crecimiento e indolora, a diferencia de nuestro caso, en que presentó crecimiento en poco tiempo. Aunque tiende a ser de pequeño tamaño puede llegar a medir más de 20 cm. Suele localizarse en los miembros superiores, en los inferiores y en el tronco, pero se han descrito casos de localización intraoral<sup>3</sup>, genital<sup>4</sup> o intratorácica<sup>5</sup>.

El fibroblastoma desmoplásico se origina predominantemente en el tejido celular subcutáneo o intramuscular y, excepcionalmente, en el hueso.

Histológicamente se caracteriza por una baja celularidad, con fibroblastos de mediano tamaño sobre un fondo fibromixóide con abundante colágeno. Los fibroblastos son de aspecto reactivo, núcleos normocromáticos y de nucléolos visibles, rodeados por un citoplasma anfófilo. Los bordes están bien delimitados, aunque se puede observar interdigitación con la grasa o el tejido muscular. En la inmunohistoquímica presenta positividad difusa para vimentina, pudiendo encontrarse también positividad focal para actina, desmina, citoqueratina y S-100 y negatividad para  $\beta$ -catenina, EMA y CD34.

Se ha detectado la existencia de translocaciones cromosómicas en esta neoplasia: t(2,11) y t(11,17), que afectan a 11q12. El gen FOSL1 está localizado próximo (en 11q13.1) y la proteína FOSL1 está sobreexpresada, por lo que puede detectarse una fuerte inmunorreactividad nuclear difusa a FOSL1 en la inmunohistoquímica. Esto es útil para diferenciarlo de otras enfermedades como el fibroma de la vaina

tendinosa, aunque desgraciadamente es una técnica actualmente no disponible de forma rutinaria<sup>6</sup>.

El diagnóstico diferencial incluye tumoraciones fibrosas benignas, malignas y procesos reactivos. Los más frecuentes son la fascitis nodular, la fibromatosis extraabdominal, el fibroma de la vaina tendinosa, el neurofibroma, el tumor fibroso calcificado, el tumor desmoide y el sarcoma fibromixóide de bajo grado.

El tratamiento es la extirpación completa de la lesión, con una baja incidencia de recurrencias.

## Conflicto de intereses

Los autores declaran no tener ningún conflicto de intereses.

## Bibliografía

1. Evans HL. Desmoplastic fibroblastoma: A report of seven cases. *Am J Surg Pathol.* 1995;19:1077-81.
2. Miettinen M, Fetsch JF. Collagenous fibroma (desmoplastic fibroblastoma): A clinicopathologic analysis of 63 cases of a distinctive soft tissue lesion with stellate-shaped fibroblasts. *Hum Pathol.* 1998;29:676-82.
3. Bhagalia S, Jain M, Pardhe N, Sireesha SK. Collagenous fibroma (desmoplastic fibroblastoma) of the oral cavity. *J Oral Maxillofac Pathol.* 2012;16:277-9.
4. Park JS, Bae KH, Oh HK, Park JB, Park DH. Genital desmoplastic fibroblastoma (collagenous fibroma). *Urol J.* 2014;11:1849-51.
5. Buero A, Nardi WS, Lyons GA, Dezano P. Rib desmoplastic fibroblastoma: Video-assisted resection. *J Minim Access Surg.* 2018;14:250-2.
6. Kato I, Yoshida A, Ikegami M, Okuma T, Tonooka A, Horiguchi S, et al. FOSL1 immunohistochemistry clarifies the distinction between desmoplastic fibroblastoma and fibroma of tendon sheath. *Histopathology.* 2016;69:1012-20.

J. Alcántara-González<sup>a,\*</sup>, Y.C. Pérez González<sup>b</sup>  
y T. Rodríguez-López<sup>c</sup>

<sup>a</sup> Servicio de Dermatología, Hospital Universitario de Torrejón. Madrid, España

<sup>b</sup> Servicio de Anatomía Patológica, Hospital Universitario de Torrejón. Madrid, España

<sup>c</sup> Servicio de Traumatología, Hospital Universitario de Torrejón. Madrid, España

\* Autor para correspondencia.

Correo electrónico: [jalcantarag@hotmail.es](mailto:jalcantarag@hotmail.es)  
(J. Alcántara-González).