




ACTAS Derma-Sifiliográficas

Full English text available at
www.actasdermo.org



NOVEDADES EN DERMATOLOGÍA

Manifestaciones cutáneas en el contexto de la infección por SARS-CoV-2 (COVID-19)

J.M. Carrascosa*, V. Morillas, I. Bielsa y M. Munera-Campos

Servicio de Dermatología, Hospital Universitari Germans Trias i Pujol, Universitat Autònoma de Barcelona, Badalona, Barcelona, España

Recibido el 12 de mayo de 2020; aceptado el 22 de agosto de 2020

PALABRAS CLAVE

COVID-19;
SARS-CoV-2;
Piel;
Acral;
Vesículas;
Urticaria;
Exantema;
Livedo;
Virus

KEYWORDS

COVID-19;
SARS-CoV-2 infection;
Skin;
Acral lesions;
Blister;
Urticaria;
Exanthema;
Livedoid lesions;
Viral diseases

Resumen La pandemia por SARS-CoV-2 ha causado un gran impacto desde el punto de vista sanitario, económico y social. La semiología dermatológica se ha demostrado heterogénea y compleja. En la actualidad se han definido cinco grupos principales de manifestaciones cutáneas asociadas a la COVID-19: lesiones acrales, exantemas vesiculares, erupciones urticariales, exantemas maculopapulares y lesiones livedoides/necróticas. Sin embargo, es probable que esta clasificación se modifique en el futuro. La clínica cutánea es probablemente el reflejo de distintas vías patogénicas con implicación variable de la infección vírica, del proceso inflamatorio, de las complicaciones vasculares o sistémicas de la enfermedad o incluso de los tratamientos administrados. El conocimiento de las manifestaciones cutáneas puede permitir un diagnóstico precoz o incluso servir como marcador pronóstico.

© 2020 AEDV. Publicado por Elsevier España, S.L.U. Este es un artículo Open Access bajo la licencia CC BY-NC-ND (<http://creativecommons.org/licenses/by-nc-nd/4.0/>).

Cutaneous Manifestations in the Context of SARS-CoV-2 Infection (COVID-19)

Abstract The coronavirus 2019 (COVID-19) pandemic, caused by severe acute respiratory syndrome coronavirus 2 (SARS-CoV-2), has had enormous health, economic, and social consequences. The clinical spectrum of cutaneous manifestations observed in patients with COVID-19 is both heterogeneous and complex. To date, reports have identified 5 main categories: acral lesions, vesicular rashes, urticarial rashes, maculopapular rashes, and livedoid and necrotic lesions. However, these will probably be modified as new information comes to light. Cutaneous manifestations associated with COVID-19 probably reflect the activation of pathogenic pathways by the virus or a response to inflammatory processes, vascular or systemic complications, or even treatments. Familiarity with the cutaneous manifestations of COVID-19 may enable early diagnosis or help guide prognosis.

© 2020 AEDV. Published by Elsevier España, S.L.U. This is an open access article under the CC BY-NC-ND license (<http://creativecommons.org/licenses/by-nc-nd/4.0/>).

* Autor para correspondencia.

Correo electrónico: jmcarrascosac@hotmail.com (J.M. Carrascosa).

<https://doi.org/10.1016/j.ad.2020.08.002>

0001-7310/© 2020 AEDV. Publicado por Elsevier España, S.L.U. Este es un artículo Open Access bajo la licencia CC BY-NC-ND (<http://creativecommons.org/licenses/by-nc-nd/4.0/>).

Cómo citar este artículo: Carrascosa JM, et al. Manifestaciones cutáneas en el contexto de la infección por SARS-CoV-2 (COVID-19). Actas Dermosifiliogr. 2020. <https://doi.org/10.1016/j.ad.2020.08.002>

Introducción

En diciembre de 2019 se describieron casos de neumonía de causa desconocida en Wuhan (China), que más tarde fue identificada como secundaria al nuevo patógeno, el *Severe Acute Respiratory Syndrome Coronavirus 2* (SARS-CoV-2), aislado de muestras del tracto respiratorio inferior de los pacientes afectados¹.

Esta es la tercera ocasión, en las últimas décadas, en la que se evidencia que un coronavirus endémico de especies animales pasa al ser humano¹. Previamente se habían identificado los coronavirus endémicos humanos (HCoV) alfa (HCoV-229E y HCoV-NL63) y beta (HCoV-JHKU1, HCoV-OC43). En 2002 se originó un brote en China por un coronavirus que provocó el síndrome respiratorio agudo grave (*Severe Acute Respiratory Syndrome* [SARS]) y que se denominó SARS-CoV, con una mortalidad de alrededor del 10%. En 2012 se identificó el síndrome respiratorio por coronavirus de Oriente Medio (MERS-CoV) en Arabia Saudí, con una letalidad del 35%. A este grupo se añade el nuevo SARS-CoV-2, y la enfermedad asociada a su infección, denominada *Coronavirus Disease-19* [COVID-19]; se evitan así calificaciones geográficas, se ha diseminado de forma no controlada, llegando a ser declarada como pandemia por la Organización Mundial de la Salud (OMS) en marzo de 2020.

Las manifestaciones más frecuentes de la infección por SARS-CoV-2 incluyen fiebre, tos seca y disnea; de forma menos habitual pueden aparecer odinofagia, síntomas gastrointestinales y anosmia o ageusia. En un porcentaje elevado de pacientes se desarrolla neumonía, a menudo bilateral, que puede originar insuficiencia respiratoria y necesidad de soporte respiratorio en más del 6% de los casos². Alrededor del 30% precisarán ingreso hospitalario, y del 5 al 10%, ingreso en unidades de cuidados intensivos (UCI). La letalidad varía ampliamente, desde alrededor del 2% hasta algo más del 10% en algunos países³, y parece ser superior en personas de mayor edad, con comorbilidades y con un marcado compromiso respiratorio.

La infección puede cursar también sin síntomas o con síntomas muy leves, y los pacientes con estas formas actuarían probablemente como potentes transmisores y favorecedores de la extensión del brote.

Patogenia

Desde el punto de vista patogénico, la respuesta inmune desencadenada frente a la infección por SARS-CoV-2 puede resultar en efectos deletéreos, como la disfunción de las células endoteliales y la activación de las vías de la coagulación, que podrían explicar las complicaciones cardiovasculares y trombóticas que afectan a un subgrupo de pacientes⁴.

La «corona» que presentan estos virus está formada por unas glucoproteínas que protruyen —las espículas (*spikes*)—, que son las que le permiten establecerse en el hospedador. Esto ocurre a través de su unión a los receptores de la enzima convertidora de angiotensina 2 (ACE2), una proteína de membrana expresada en el sistema cardiovascular, los riñones, el sistema gastrointestinal y los pulmones e implicada en la activación del eje renina-angiotensina-aldosterona. La ACE2,

en condiciones normales, contrarresta la actividad de la enzima convertidora de la angiotensina (ACE) al reducir la cantidad de angiotensina II (vasoconstrictor) y aumentar los metabolitos vasodilatadores del sistema renina-angiotensina-aldosterona (RAA). En la infección por SARS-CoV-2, según datos preliminares, la ACE2 parece sufrir una regulación negativa que estaría implicada en el desarrollo de lesión pulmonar aguda⁵. El contacto de estas dos proteínas (espículas y ACE2) permite el anclaje a través de la enzima *transmembrane protease, serine 2* (TMPRSS2), que activa una serie de eventos moleculares que permiten la entrada del virus a las células. La diana principal es el aparato respiratorio, y particularmente el alvéolo, donde se produce la unión a los receptores ACE2 de los neumocitos. Las células epiteliales alveolares y macrófagos liberan citocinas proinflamatorias que atraen a neutrófilos y macrófagos que, de forma controlada, formarían parte de la protección inmunitaria; sin embargo, en algunos pacientes la respuesta inmune es patogénica o está desregulada, con una liberación exagerada de IL-1 β , IL-6 e IFN- γ , apoptosis de células epiteliales y endoteliales, y aumento de la permeabilidad vascular, que pueden conducir al desarrollo de un SARS, en el que se han observado la obliteración de los alvéolos, la formación de membranas hialinas típicas y la hiperplasia de los neumocitos tipo II. Esta inflamación exagerada se ha denominado «tormenta de citocinas» o «síndrome de liberación de citocinas». En la analítica se observa a menudo linfopenia, con elevación de parámetros inflamatorios (PCR, ferritina, dímero-D, IL-6, procalcitonina)².

Además, el patrón de daño tisular observado en muestras pulmonares y algunas cutáneas en la COVID-19 grave sugiere un daño microvascular oclusivo mediado por la activación del complemento, tanto de la vía alternativa como de la asociada a lectina. Se ha encontrado daño capilar con depósitos extensos del complejo de ataque a la membrana C5b-9, C4d y *mannose-binding lectine-associated serine protease 2* (MASP2) en los pulmones, así como un patrón similar de enfermedad trombótica microvascular mediada por complemento en la piel de pacientes con lesiones de livedo racemoso y púrpura retiforme, donde se ha comprobado el depósito de C5b-9 y C4d. La activación de estos mecanismos y la interferencia de la función de la ACE2 en los tejidos diana por la acción del virus condiciona un aumento de la angiotensina II, asociado a mayor inflamación y estrés oxidativo. La liberación de especies reactivas del oxígeno y la interferencia con la actividad antioxidante puede incrementar la activación del complemento⁶.

Manifestaciones cutáneas

En artículos procedentes del inicio de la pandemia en China se consideraron las manifestaciones cutáneas como un signo menor e inespecífico, describiéndose la presencia de erupciones en el 0,2% de los pacientes⁷. Sin embargo, esta circunstancia estuvo presumiblemente condicionada por la ausencia de dermatólogos en el cuidado de los pacientes afectados por COVID-19 en sus momentos iniciales. Recalcati⁸, que sí lo era, observó manifestaciones cutáneas en el 20,4% de un grupo de 88 pacientes con COVID-19, algunas presentes desde el inicio y otras aparecidas a lo largo o después de la hospitalización. Hedou et al.⁹, en una

respuesta al artículo previo, encontraron lesiones cutáneas atribuibles a la COVID-19 en el 4,9% de pacientes con PCR positiva en una serie de 103 pacientes. Sin embargo, la incidencia real de manifestaciones cutáneas en la infección por SARS-CoV-2 es desconocida, teniendo en cuenta el porcentaje de casos asintomáticos o paucisintomáticos en los que la presunción diagnóstica se realiza a través de una llamada telefónica del paciente al médico de atención primaria, sin que ni siquiera se produzca visita presencial —y, por lo tanto, inspección cutánea— en ausencia de signos o síntomas de gravedad (tabla 1).

Fernández-Nieto et al.¹⁰ describieron las dificultades que para los dermatólogos representa la toma de muestras e incluso de imágenes iconográficas en el contexto de una pandemia que requiere rigurosas medidas de aislamiento, lo que representa una barrera para el desarrollo de estudios epidemiológicos fiables. Para la ejecución de estos procedimientos plantean el uso de bolsas transparentes tanto para transportar los equipos fotográficos como los utillajes indispensables para llevar a cabo las biopsias. La pandemia por COVID-19 ha introducido, de hecho, un escenario totalmente nuevo para los dermatólogos, que podría mantenerse en el tiempo en función de la evolución de la infección.

El reciente artículo de Galván et al.¹¹, apoyado desde la Academia Española de Dermatología (AEDV), muestra la semiología cutánea asociada a la infección por COVID-19 como heterogénea y compleja. Los autores describen, en un grupo de 375 pacientes recogidos de forma prospectiva en numerosos hospitales españoles durante dos semanas del pico de la pandemia, 5 patrones clínicos principales relacionados con la COVID-19: lesiones acrales de eritema con vesículas o pústulas (pseudoperniosis) (19%), lesiones vesiculosas (9%), urticariales (19%), maculopapulares (47%) y livedo y necrosis (6%).

En los siguientes párrafos se desarrollan las características clínicas y las implicaciones diagnósticas y pronósticas más relevantes en el contexto de la infección por SARS-CoV-2.

Lesiones acrales o acro-isquémicas

Las lesiones perniosisiformes acrales —descritas por Galván et al.¹¹ como lesiones acrales, eritematosas y edematosas, con formación de vesículas y pústulas— son probablemente las más características asociadas a la pandemia por SARS-CoV-2. La descripción y la comunicación de estas lesiones se llevó a cabo de forma inicial fuera de los circuitos académicos, de modo informal en redes sociales médicas o dermatológicas, a partir de imágenes procedentes de familiares, conocidos y colegas compartidas a través de las redes sociales. El primer caso publicado al respecto describía a un adolescente de 13 años que desarrolló lesiones purpúricas en los pies que precedieron el desarrollo de sintomatología sistémica —fiebre, dolor muscular, cefalea— en el contexto de una familia en la que se presentaron casos sugestivos de COVID-19 en el momento de la eclosión de la pandemia en Italia¹². Sin embargo, no se llegaron a realizar estudios microbiológicos específicos. Los autores refieren en su manuscrito, en ese momento, la existencia de una «epidemia» de lesiones similares en niños con sospecha de COVID-19 en Italia. En la serie de Galván et al.¹¹ las

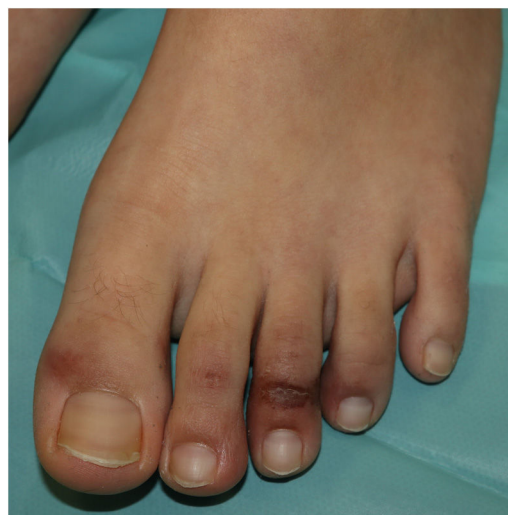

Figura 1 Pápula perniosisiforme acral.

lesiones perniosisiformes fueron las segundas manifestaciones cutáneas en frecuencia (19%), desarrolladas en pacientes jóvenes y habitualmente tardías en el curso de la enfermedad, evolucionando durante un periodo de 12,7 días, en general en el contexto de enfermedad leve o poco sintomática y referidas como dolorosas (32%) o pruriginosas (30%).

Desde un punto de vista clínico, las lesiones perniosisiformes consisten en máculas, pápulas o placas, a menudo milimétricas, habitualmente con una clara delimitación en la zona metatarsofalángica, aunque pueden implicar la totalidad del dedo (fig. 1). Es frecuente que se impliquen solo algunos de los dedos, mientras que otros aparecen totalmente indemnes, y en ocasiones se acompañan de lesiones en la región palmar y plantar. Afectan principalmente a los pies y, con menor frecuencia, a las manos. Inicialmente purpúricas o azuladas, pueden llegar a ser ampollares o presentar costras en su evolución; en algunos casos pueden recordar a un eritema multiforme¹³ o una vasculitis; de hecho, algunos autores reconocen un subgrupo tipo eritema multiforme¹³⁻¹⁵, con lesiones dianiformes o dianas atípicas, que pueden asociar lesiones en áreas de extensión, como los codos. En los casos con estudio histológico se describe un infiltrado linfocitario en la dermis superficial y profunda, de predominio perivascular, asociado ocasionalmente a edema y signos de activación endotelial¹⁴. Puede haber necrosis de queratinocitos y refuerzo periecrino¹⁵.

Aramthan y Aldaraji¹⁶, en el contexto de 2 casos clínicos en adultos jóvenes, plantean la hipótesis —no confirmada con histología en sus propios casos— de que la formación de trombos hialinos en los vasos de pequeño calibre de distintos órganos que se observa en las necropsias de los pacientes podría explicar las características perniosisiformes de las lesiones.

En <50% de los casos en los que se realizaron pruebas microbiológicas o serológicas (PCR específica y una prueba rápida para anticuerpos IgM/IgG) los resultados fueron positivos. También han estado ausentes, en general, las alteraciones analíticas o la elevación de los parámetros de inflamación —como dímero-D, proteína C reactiva (PCR) o lactato deshidrogenasa (LDH)—, indicativas de mal pronóstico para esta enfermedad, cuando se buscaron. En este

Tabla 1 Características de las manifestaciones cutáneas descritas en asociación a la infección por SARS-Cov-2

	Lesiones acrales o acro-isquémicas	Lesiones vesiculares o variceliformes	Erupción urticarial	Exantema maculopapular	Lesiones livedoides o necróticas
Frecuencia	19%	9%	19%	47%	6%
Localización	Acral. Asimétricas Pies > manos 5% otras localizaciones	Tronco (~ 100%) ± extremidades (~ 20%) No afectación facial ni de las mucosas	Predominio en tronco y región proximal de las extremidades Simétrica	Tronco Región proximal de las extremidades No afectación de las mucosas	Predominio acral, región distal de las extremidades inferiores Regiones con mayor presión hidrostática o declive
Síntomas	Asintomáticas (~ 1/3), dolorosas (~ 1/3) o pruriginosas (~ 1/3)	Prurito leve o asintomático (~ 2/3), dolor o quemazón	Prurito casi constante, de intensidad variable	Prurito (> 2/3), de leve a moderado	Dolor, quemazón
Características	Máculas, pápulas, placas o nódulos Eritematosos a purpúricos	Vesículas de pequeño tamaño. Dispersas Monomorfas • Generalmente, lesiones dispersas. Remeda otros exantemas víricos • Pueden tener contenido hemorrágico, mayor tamaño o abarcar áreas extensas de forma difusa • Con menor frecuencia, vesículas o pústulas de predominio acral	Pápulas y placas eritematosas y edematosas Se han descrito casos con afectación acral y de la región facial	Máculas y pápulas eritematosas, a menudo confluentes Se han descrito formas con predominio perifolicular, tipo pitiriasis rosada y flexurales que simulan una SDRIFE En algunos casos se describe una evolución craneocaudal	Lesiones isquémicas o necróticas, a menudo difusas Desde formas que recuerdan a livedo reticular o racemosa hasta áreas de púrpura retiforme, ampollas hemorrágicas, isquemia difusa o gangrena afectando a regiones distales
Posibles subtipos y variantes	2 posibles patrones: • Lesiones perniosisiformes (> 70%) en región digital. Región distal de los dedos. Edematosas. Posible formación de vesículas, pústulas y costras • Patrón tipo eritema multiforme (aprox. 30%). Plantas (talones) y palmas. Máculas o pápulas, eritematosas, confluentes, con posible vesiculación. Sin formación de dianas típicas y menos extensas que el EM				
Perfil demográfico	Adolescentes o adultos jóvenes No diferencias significativas entre sexos	Adultos, mediana edad (4. ^a -5. ^a décadas) No diferencias significativas entre sexos	Adultos, mediana edad (4. ^a -5. ^a décadas) No diferencias significativas entre sexos	Adultos, mediana edad (4. ^a a 6. ^a décadas) No diferencias significativas entre sexos	Adultos mediana edad y edad avanzada No diferencias significativas entre sexos

Tabla 1 (Continuación)

	Lesiones acrales o acro-isquémicas	Lesiones vesiculares o variceliformes	Erupción urticarial	Exantema maculopapular	Lesiones livedoides o necróticas
Latencia respecto a clínica respiratoria o sistémica	Inicio tardío	Inicio precoz. A los pocos días de la clínica respiratoria o sistémica (15% previo a otros síntomas)	Inicio precoz. Acompaña a la clínica respiratoria o sistémica, o la precede	Acompaña a la clínica respiratoria o sistémica, o aparece a los pocos días de la misma	Acompaña a la clínica respiratoria o sistémica, a veces aparece de forma tardía
Positividad por PCR/serológica	< 50% (en posible asociación a inicio tardío) A favor: contexto clínico y epidemiológico, contactos positivos	Frecuente, probablemente > 50%	Frecuente, probablemente > 50%	Frecuente, probablemente > 50%	Muy frecuente, probablemente > 75%
Duración media (días) de la erupción	12,7 (± 8)	10,4 (± 9,3)	6,8 (± 7,8)	8,6 (± 6,8)	9,4 (± 5,4)
Pronóstico	Parece asociarse a enfermedad más leve (se excluyen de este tipo los casos de lesiones isquémicas acrales en pacientes con CID)	Gravedad moderada Curan sin dejar cicatriz	Variable Casos de gravedad leve-moderada hasta casos con desenlace fatal (2% de mortalidad)	Casos graves, algunos con desenlace fatal (10% de mortalidad)	
Tratamientos propuestos	Corticoides tópicos, solos o en combinación con antibióticos tópicos	Conducta expectante	Antihistamínicos orales	Corticoides tópicos, antihistamínicos orales, corticoides orales	Medidas de soporte Medidas de anticoagulación
Referencias principales	11,13-18	11,19	11,21-23	11,25,30,31	6,34,35

contexto, la mayor evidencia de su asociación con la infección vírica fue su desarrollo en el ámbito de la pandemia (y en un contexto distinto al de la perniois, en meses más cálidos a lo esperable en aquella) y los antecedentes de un ámbito familiar o personal compatibles. Los autores relacionan esta negatividad con el desarrollo tardío de este tipo de lesiones en el contexto de la enfermedad, la baja sensibilidad de los test empleados —que ha condicionado en ocasiones la retirada de lotes de forma masiva— o la rápida desaparición de los anticuerpos^{11,15}.

Docampo-Simón et al.¹⁷, en el primer trabajo prospectivo en referencia a esta manifestación cutánea, encontraron positividad en el estudio por PCR en un único caso de 38 testados. Además de razones de causa técnica antes aludidas —tiempo desde la infección, falsos negativos—, los autores plantean la posibilidad de que, simplemente, esta manifestación no tenga que ver con la COVID-19. Como posibles explicaciones proponen un origen traumático durante el confinamiento o incluso una expansión concomitante de otros virus, como el parvovirus B19. Esta posible relación con el periodo de cuarentena —y no necesariamente con la COVID-19— es también sugerido en una serie reciente con resultados similares¹⁸.

Durante el cénit de las semanas de pandemia hemos visitado pacientes con estas características casi a diario en nuestras consultas. Tanto desde el punto de vista clínico como epidemiológico, las características son superponibles a las descritas previamente. La mayor parte de nuestros pacientes fueron jóvenes, asintomáticos o con síntomas leves, y ni uno solo de ellos presentó una complicación grave asociada a COVID-19.

Lesiones vesiculares o variceliformes

En 8 centros italianos se recogieron datos clínicos de pacientes con COVID-19, con confirmación microbiológica por PCR-RT a partir de frotis nasofaríngeo y sin historia de medicaciones previas que habían desarrollado lesiones descritas como variceliformes. En total, el estudio incluye 22 pacientes, la mayoría varones, con una media de edad de 60 años. El tiempo de latencia entre el inicio de los síntomas de la COVID-19 y el desarrollo de la clínica cutánea fue relativamente corto, de 3 días (de 2 a 12). La mayoría presentó un cuadro clínico completo de la COVID-19, con manifestaciones generales y respiratorias¹⁹.

Las lesiones vesiculares, habitualmente monomorfas, aparecen de forma precoz y en ocasiones (15%) preceden a otros síntomas¹¹, aunque en la mayoría de casos —hasta el 79,2% en una serie de 24 pacientes de Fernandez-Nieto et al.— suceden al inicio del resto de sintomatología²⁰. La afectación del tronco es casi constante y en el 20% lo hacen también las extremidades (fig. 2). De forma excepcional se ha descrito la afectación facial y mucosa. Las lesiones cutáneas son escasamente sintomáticas, en forma de prurito —generalmente leve—, y en menor frecuencia de dolor o sensación de quemazón^{11,19}. Aunque las lesiones pueden ser dispersas, es más frecuente el patrón extenso diseminado —el 75% en la serie de Fernandez-Nieto et al.—. En algunos pacientes pueden afectar a las extremidades inferiores, presentar un contenido hemorrágico o ser de gran tamaño y distribución difusa. La duración media

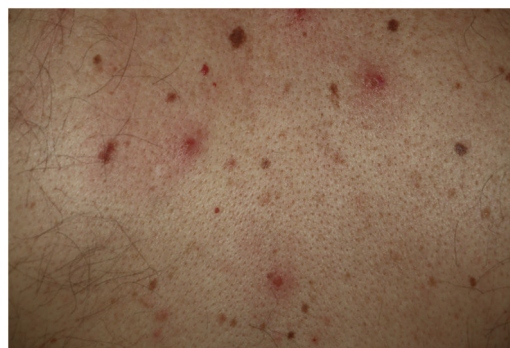

Figura 2 Papulovesículas monomorfas dispersas en el tronco.

de la clínica cutánea es de 10,4 días ($\pm 9,3$)¹¹. En los casos en que se obtuvo una biopsia, los hallazgos se describen como compatibles con infección vírica, mostrando alteraciones vacuolares, alteración de la maduración de los queratinocitos, así como queratinocitos de mayor tamaño, multinucleados, y disqueratosis¹⁹. No se dispone de casos con demostración de SARS-CoV-2 por PCR en biopsia de piel lesional.

Erupción urticarial

Henry et al.²¹ describieron el caso de una paciente que desarrolló una erupción urticarial, acompañada de odinofagia y artralgias, previo al desarrollo de un cuadro completo de infección por COVID-19. Van Damme et al.²² aportaron otros 2 casos de erupción urticarial como primera manifestación clínica de la infección por COVID-19 —aunque solo se confirmó por estudio microbiológico en uno de ellos—, y en ambos la clínica cutánea precedió a un cuadro de pirexia. Uno de los pacientes desarrolló un cuadro respiratorio grave que condicionó su fallecimiento.

La erupción urticarial representa el 19% dentro de las manifestaciones cutáneas en la COVID-19. En general, la clínica cutánea se hace evidente de forma más o menos paralela al resto de los síntomas generales y respiratorios. Predomina en el tronco y es frecuente la afectación facial y de las manos, con una resolución en alrededor de unos 7 días¹¹. En uno de los casos descritos el estudio histológico mostró edema de la dermis superior y un infiltrado perivascular de linfocitos, con algunos eosinófilos¹⁰. Aunque su aparición podría asociarse a un peor pronóstico en algunos pacientes¹¹, se trata de una erupción inespecífica, y se han descrito casos con un curso favorable o paucisintomático²³.

Es probable que haya cierta heterogeneidad en el registro de exantemas descritos como maculopapulares urticariales ya que, en los casos descritos, no se especifica si las lesiones siguen o no un curso evanescente. Se trata de erupciones inespecíficas y en las que resulta más difícil establecer una relación firme con la infección vírica, teniendo en cuenta que los pacientes que las presentaron con frecuencia recibieron tratamientos diversos —antivíricos, antibióticos, hidroxicloquina, anticoagulantes, tratamientos de soporte— que podrían también relacionarse con reacciones cutáneas (fig. 3). De hecho, en el estudio histológico de algunos casos se observó una dermatitis vacuolar de inter-

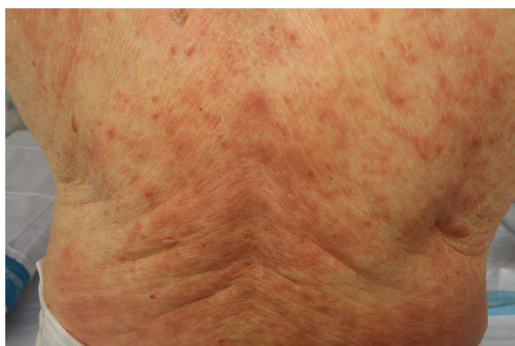

Figura 3 Exantema maculopapular en un paciente con COVID-19 y neumonía bilateral secundaria, que recibió diferentes fármacos. El diagnóstico diferencial con respecto a una toxicodermia es difícil.

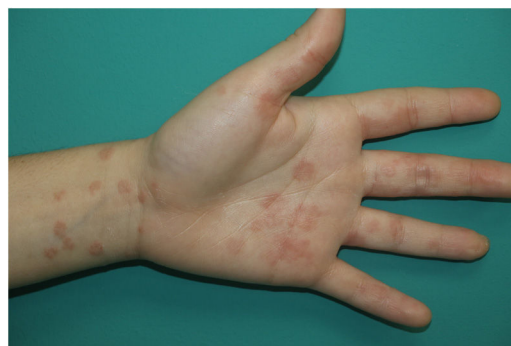

Figura 5 Erupción tipo eritema multiforme en el contexto de infección por SARS-CoV-2.

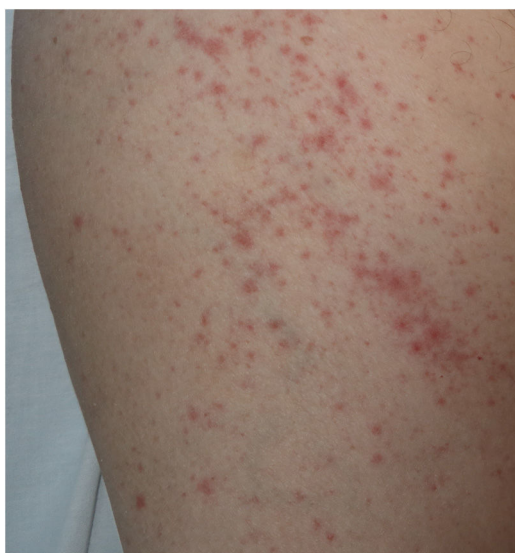

Figura 4 Rash exantemático inespecífico, de distribución perifolicular en el contexto de COVID-19.

fase con queratinocitos necróticos ocasionales, hallazgos más cercanos al patrón de eritema multiforme²⁴.

Exantema maculopapular

En este apartado se incluye un grupo heterogéneo de erupciones que, consideradas en conjunto, y dada la dificultad de su subcategorización, representan el 47% de las manifestaciones cutáneas de la COVID-19¹¹. En ocasiones estos exantemas pueden acompañarse de un componente petequeal o con máculas o áreas más extensas de aspecto purpúrico. En otros casos las lesiones presentan una distribución marcadamente perifolicular (fig. 4), o con grados variables de descamación, algunas descritas como similares a la pitiriasis rosada²⁵. También se han observado pápulas infiltradas en las extremidades, pseudovesiculares o similares al eritema *elevatum diutinum* o al eritema multiforme, ocasionalmente pruriginosas²⁶ (fig. 5). Se ha descrito también un desarrollo marcadamente craneocaudal, con afectación de los pliegues y sin afectación de la región palmo-plantar ni de las mucosas^{27,28}.

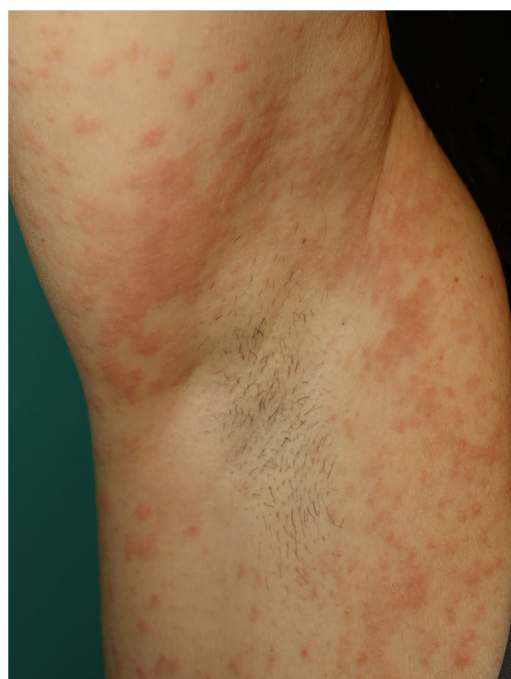

Figura 6 Erupción exantemática periaxilar similar a SDRIFE.

Jimenez-Cauhe et al.²⁹ describen el caso de una paciente que desarrolló un exantema eritemato-purpúrico milimétrico, coalescente, de distribución flexural, predominantemente periaxilar. Los autores se plantean la dificultad de asociar el cuadro cutáneo con la infección vírica ante su aspecto inespecífico y la concurrencia de fármacos. Otros autores describen la aparición de un exantema que remeda la afectación cutánea típica del exantema intertriginoso y flexural simétrico por fármacos (SDRIFE) en posible asociación a la infección vírica, dada la resolución de la erupción a pesar de la continuación del fármaco³⁰, distribución que también hemos observado en pacientes propios (fig. 6). Desde el punto de vista histológico, en el conjunto de exantemas maculopapulares se han descrito características diversas, como un infiltrado inflamatorio perivascular con discreta exocitosis de linfocitos, una dilatación marcada de los vasos de la dermis superficial y media, así como vasculitis linfocitaria^{31,32}.

Existe escasa información adicional en estos pacientes acerca de su cronología con respecto al resto de la

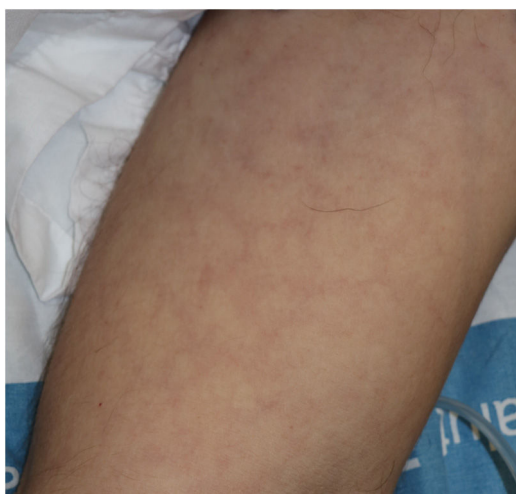

Figura 7 Erupción livedoide de curso transitorio en el tronco en un paciente con variante grave de COVID-19.

clínica o su valor pronóstico o diagnóstico. En la mayoría de los casos los exantemas maculopapulares aparecen ya sea acompañando o bien a los pocos días del inicio de la clínica respiratoria característica^{11,28,32,33}. Sin embargo, en nuestro centro hemos podido comprobar erupciones más o menos generalizadas, maculopapulares, algunas similares a eritema multiforme, en pacientes jóvenes, con historia de síntomas leves o incluso asintomáticos, aunque con antecedentes epidemiológicos de infección por SARS-CoV-2 y que serían compatibles con las que pueden verse en otras infecciones víricas.

Lesiones livedoides o necróticas

Son relativamente infrecuentes —6% de las lesiones cutáneas en la serie de Galván et al.¹¹—. Se trata de lesiones descritas habitualmente en los pacientes de edad avanzada, con comorbilidades previas y con formas graves de infección por COVID-19. Estas lesiones se consideran secundarias a un contexto de micro-oclusión vascular e isquemia acral por deterioro general del paciente y/o por los trastornos en la coagulación atribuidos a la COVID-19^{2,5} (fig. 7)⁸. Sin embargo, en algunos pacientes se han descrito episodios de livedo reticular parcheada que evolucionaron durante minutos y horas, de naturaleza incierta y curso benigno³⁵.

En el estudio histológico de lesiones purpúricas cutáneas se ha encontrado la presencia de una vasculopatía trombogénica paucinflamatoria, con depósito de C5b-9 y C4d, con localización de partículas virales, lo que ha permitido proponer la existencia de un síndrome de lesión microvascular catastrófica mediada por la activación del complemento⁶.

Conclusiones

La pandemia por SARS-CoV-2 ha causado un gran impacto desde el punto de vista sanitario, económico y social, y probablemente condicionarará cambios profundos en nuestra generación. Considerada inicialmente como poco relevante, la semiología dermatológica se ha demostrado heterogénea y compleja. Los recientes esfuerzos por caracterizar la

afectación cutánea en el contexto de la COVID-19, implementados en un trabajo desarrollado con rapidez y rigor en plena emergencia sanitaria, ha permitido definir cinco grupos principales (lesiones acrales, lesiones vesiculares, erupciones urticariales, exantemas maculopapulares y lesiones livedoides/necróticas)¹¹. Aunque estas manifestaciones se consideran el reflejo de distintas vías patogénicas, con implicación variable de la infección vírica, del proceso inflamatorio y de las complicaciones vasculares o sistémicas de la enfermedad, existe un importante déficit de conocimiento en muchos de sus aspectos. De este modo, no puede descartarse que las lesiones acrales, descritas como características por su coincidencia epidemiológica más que por pruebas microbiológicas en la mayoría de los casos, puedan no tener que ver directamente con la COVID-19. Los exantemas urticariales o maculopapulares extensos, a menudo descritos en pacientes sintomáticos o incluso hospitalizados, pueden tener que ver en muchos casos con fármacos capaces de inducirlos —por ejemplo, hidroxiquina o antibióticos— administrados durante la pandemia de la COVID-19 incluso con escasa evidencia de su eficacia. Finalmente, el conjunto heterogéneo de exantemas maculopapulares compatibles con virus, eritema multiforme o SDRIFE podrían tener que ver con otros agentes etiológicos minimizados durante la pandemia, ya que falta en muchos casos la confirmación microbiológica o serológica de la infección por SARS-CoV-2. En este sentido, en el panorama de las lesiones asociadas a la COVID-19 no es ajena la prioridad en buena parte de la literatura médica internacional, durante el pico de la pandemia, por la rapidez de la información, incluso cuando la descripción, el soporte o el rigor metodológico no fueran los idóneos. El conocimiento de las manifestaciones cutáneas puede permitir no solo profundizar en los aspectos todavía poco conocidos de la COVID-19, sino también permitir un más rápido diagnóstico o incluso servir como marcador pronóstico.

Conflicto de intereses

Los autores declaran no tener ningún conflicto de intereses.

Agradecimientos

A los doctores Aram Boada, Isabel Bielsa, María Blanco, Ferran Ballescà, Juli Bassas, Elena del Alcázar, Gonzalo Castillo, Carlos Ferrándiz, María José Fuente, Adrià Plana, Nina Richarz, Verónica Mora, Arantxa Arrieta, Ane Jaka, con los que los autores hemos compartido esfuerzo y conocimiento durante el pico de la pandemia de la COVID-19.

Bibliografía

1. Perlman S. Another decade, another coronavirus. *N Engl J Med.* 2020;382:760–2.
2. Jin Y, Yang H, Ji W, Wu W, Chen S, Zhang W, et al. Virology, epidemiology pathogenesis, and control of COVID-19. *Viruses.* 2020;12:372.
3. González J, Lebrato JC, Gaviria AZ, Martín RB, Roa FP, Martínez JM. Enfermedad por el coronavirus (COVID-19). Centro de coordinación de alertas y emergencias sanitarias. Actualización n.º 197 del 1 septiembre de 2020.

- Ministerio de Sanidad [consultado 7 Sep 2020]. Disponible en: https://www.mscbs.gob.es/profesionales/saludPublica/ccayes/alertasActual/nCov/documentos/Actualizacion_197_COVID-19.pdf.
- Mehra MR, Desai SS, Kuy S, Henry TD, Patel AN. Cardiovascular disease, drug therapy, and mortality in Covid-19. *N Engl J Med*. 2020, <http://dx.doi.org/10.1056/NEJMc2021225>.
 - Vaduganathan M, Vardeny O, Michel T, McMurray JJV, Pfeffer MA, Solomon SD. Renin-angiotensin-aldosterone system inhibitors in patients with Covid-19. *N Engl J Med*. 2020;382:1653–9.
 - Magro C, Mulvey JJ, Berlin D, Nuovo G, Salvatore S, Harp J, et al. Complement associated microvascular injury and thrombosis in the pathogenesis of severe COVID-19 infection: A report of five cases. *Transl Res*. 2020, <http://dx.doi.org/10.1016/j.trsl.2020.04.007>.
 - Guan WJ, Ni ZY, Hu Y, Liang WH, Ou CQ, He J-X, et al. Clinical characteristics of coronavirus disease 2019 in China. *N Engl J Med*. 2020;382:1708–20.
 - Recalcati S. Cutaneous manifestations in COVID-19: A first perspective. *J Eur Acad Dermatol Venereol*. 2020;34:e212–3.
 - Hedou M, Carsuzaa F, Chary E, Hainaut E, Cazenave-Roblot F, Masson Regnault M. Comment on 'Cutaneous manifestations in COVID-19: A first perspective' by Recalcati S. *J Eur Acad Dermatology Venereol*. 2020;34:e299–300.
 - Fernandez-Nieto D, Ortega-Quijano D, Segurado-Miravalles G, Pindado-Ortega C, Prieto-Barríos M, Jimenez-Cauhe J. Comment on: Cutaneous manifestations in COVID-19: A first perspective. Safety concerns of clinical images and skin biopsies. *J Eur Acad Dermatol Venereol*. 2020;34:e252–4.
 - Galván Casas C, Català A, Carretero Hernández G, Rodríguez-Jiménez P, Fernández-Nieto D, Rodríguez-Villa Lario A, et al. Classification of the cutaneous manifestations of COVID-19: A rapid prospective nationwide consensus study in Spain with 375 cases. *Br J Dermatol*. 2020;183:71–7.
 - Mazzotta FTT. Acute acro-ischemia in the child at the time of COVID-19. *Eur J Pediatr Dermatol*. 2020;30:71–4.
 - Fernandez-Nieto D, Jimenez-Cauhe J, Suarez-Valle A, Moreno-Arrones OM, Saceda-Corralo D, Arana-Raja A, et al. Characterization of acute acro-ischemic lesions in non-hospitalized patients: a case series of 132 patients during the COVID-19 outbreak. *J Am Acad Dermatol*. 2020;83:e61–3.
 - Recalcati S, Barbagallo T, Frasin LA, Prestinari F, Cogliardi A, Provero MC, et al. Acral cutaneous lesions in the time of COVID-19. *J Eur Acad Dermatol Venereol*. 2020;34:e346–7.
 - Román J, Baselga E, Mitjà O, Riera-Martí N, Garbayo P, Casals VA, et al. Lesiones pernióticas y acrales en España durante el confinamiento por COVID: análisis retrospectivo de 12 casos. *Actas Dermosifiliogr*. 2020;111:426–9.
 - Alramthan A, Aldaraji W. A case of COVID-19 presenting in clinical picture resembling chilblains disease First report from the Middle East. *Clin Exp Dermatol*. 2020, <http://dx.doi.org/10.1111/ced.14243>.
 - Docampo-Simón A, Sánchez-Pujol MJ, Juan-Carpena G, Palazón-Cabanes JC, Vergara-de Caso E, Berbegal L, et al. Are chilblain-like acral skin lesions really indicative of COVID-19? A prospective study and literature review. *J Eur Acad Dermatology Venereol*. 2020, <http://dx.doi.org/10.1111/jdv.16665>.
 - Saenz Aguirre A, De la Torre Gomar FJ, Rosés-Gibert P, Gimeno Castillo J, Martínez de Lagrán Alvarez de Arcay Z, Gonzalez-Perez R. Novel outbreak of acral lesions in times of COVID-19: A description of 74 cases from a tertiary university hospital in Spain. *Clin Exp Dermatol*. 2020, <http://dx.doi.org/10.1111/ced.14294>.
 - Marzano AV, Genovese G, Fabbrocini G, Pigatto P, Monfrecola G, Piraccini BM, et al. Varicella-like exanthem as a specific COVID-19-associated skin manifestation: Multicenter case series of 22 patients. *J Am Acad Dermatol*. 2020;83:280–5.
 - Fernandez-Nieto D, Ortega-Quijano D, Jimenez-Cauhe J, Burgos-Blasco P, de Perosanz-Lobo D, Suarez-Valle A, et al. Clinical and histological characterization of vesicular COVID-19 rashes: A prospective study in a tertiary care hospital. *Clin Exp Dermatol*. 2020, <http://dx.doi.org/10.1111/ced.14277>.
 - Henry D, Ackerman M, Sancelme E, Finon A, Esteve E. Urticarial eruption in COVID-19 infection. *J Eur Acad Dermatol Venereol*. 2020;34:e244–5.
 - Van Damme C, Berlingin E, Saussez S, Accaputo O. Acute urticaria with pyrexia as the first manifestations of a COVID-19 infection. *J Eur Acad Dermatol Venereol*. 2020;34:e300–1.
 - Quintana-Castanedo L, Feito-Rodríguez M, Valero-Lopez I, Chiloeches-Fernandez C, Sendagorta-Cudos E, Herranz-Pinto P. Urticarial exanthem as early diagnostic clue for COVID-19 infection. *JAAD Case Rep*. 2020;6:498–9.
 - Rodríguez-Jiménez P, Chicharro P, de Argila D, Muñoz-Hernández P, Llamas-Velasco M. Reply to 'Acute urticaria with pyrexia as the first manifestations of a COVID-19 infection': Urticaria-like lesions in COVID-19 patients are not really urticaria. A case with clinicopathologic correlation. *J Eur Acad Dermatol Venereol*. 2020, <http://dx.doi.org/10.1111/jdv.16618>.
 - Ehsani AH, Nasimi M, Bigdelo Z. Pityriasis rosea as a cutaneous manifestation of COVID-19 infection. *J Eur Acad Dermatol Venereol*. 2020, <http://dx.doi.org/10.1111/jdv.16579>.
 - Estebanez A, Perez-Santiago L, Silva E, Guillen-Climent S, Garcia-Vazquez A, Ramon MD. Cutaneous manifestations in COVID-19: A new contribution. *J Eur Acad Dermatol Venereol*. 2020;34:e250–1.
 - Paolino G, Canti V, Raffaele Mercuri S, Rovere Querini P, Candiani M, Pasi F. Diffuse cutaneous manifestation in a new mother with COVID-19 (SARS-Cov-2). *Int J Dermatol*. 2020;59:874–5.
 - Avellana Moreno R, Villa E, Avellana Moreno V, Estela Villa C, Aparicio M, Fontanella A. Cutaneous manifestation of COVID-19 in images: A case report. *J Eur Acad Dermatol Venereol*. 2020;34:e307–9.
 - Jimenez-Cauhe J, Ortega-Quijano D, Prieto-Barríos M, Moreno-Arrones OM, Fernandez-Nieto D. Reply to 'COVID-19 can present with a rash and be mistaken for Dengue': Petechial rash in a patient with COVID-19 infection. *J Am Acad Dermatol*. 2020;83:e141–2.
 - Mahé A, Birckel E, Krieger S, Merklen C, Bottlaender L. A distinctive skin rash associated with coronavirus disease 2019? *J Eur Acad Dermatol Venereol*. 2020;34:e246–7.
 - Gianotti R, Veraldi S, Recalcati S, Cusini M, Ghislanzoni M, Boggio F, et al. Cutaneous clinico-pathological findings in three COVID-19-positive patients observed in the metropolitan area of Milan, Italy. *Acta Derm Venereol*. 2020, <http://dx.doi.org/10.2340/00015555-3490>.
 - Zengarini C, Orioni G, Cascavilla A, Horna Solera C, Fulguro C, Misciali C, et al. Histological pattern in Covid-19 induced viral rash. *J Eur Acad Dermatol Venereol*. 2020, <http://dx.doi.org/10.1111/jdv.16569>.
 - Ahouach B, Harant S, Ullmer A, Martres P, Bégon E, Blum L, et al. Cutaneous lesions in a patient with COVID-19: Are they related? *Br J Dermatol*. 2020;183:e31.
 - Zhou B, She J, Wang Y, Ma X. Venous thrombosis and arteriosclerosis obliterans of lower extremities in a very severe patient with 2019 novel coronavirus disease: A case report. *J Thromb Thrombolysis*. 2020;50:229–32.
 - Manalo IF, Smith MK, Cheeley J, Jacobs R. A Dermatologic Manifestation of COVID-19: Transient Livedo Reticularis. *J Am Acad Dermatol*. 2020;83:700.