



# ACTAS Derma-Sifiliográficas

Full English text available at  
[www.actasdermo.org](http://www.actasdermo.org)



## COMUNICACIÓN BREVE

# Tratamiento de la necrobiosis lipóidica con terapia fotodinámica convencional: serie de 4 casos tratados con éxito



E. Bernia\*, B. Llombart, B. Bancalari, A. Diago y C. Serra-Guillén

Servicio de Dermatología, Instituto Valenciano de Oncología (IVO), Valencia, España

### PALABRAS CLAVE

Necrobiosis lipóidica;  
Diabetes;  
Terapia fotodinámica;  
Tratamiento;  
Metil-aminolevulinato;  
MAL;  
Ácido  
5-aminolevulínico;  
BF-200 ALA

### KEYWORDS

Necrobiosis lipoidica;  
Diabetes;  
Photodynamic  
therapy;  
Treatment;  
Methyl  
aminolevulinate;  
MAL;  
5-aminolevulinic  
acid;  
BF-200 ALA

**Resumen** La necrobiosis lipóidica (NL) es una enfermedad granulomatosa crónica poco frecuente para la que existen multitud de tratamientos disponibles. No obstante, estos ofrecen habitualmente mínimos e inconsistentes resultados. En algunas publicaciones se describe el tratamiento con terapia fotodinámica (TFD) como tratamiento de segunda línea en casos refractarios, con resultados variables. Comunicamos 4 casos de NL tratados satisfactoriamente con TFD convencional con MAL y BF-200 ALA. Las 4 pacientes eran mujeres afectas de diabetes mellitus y todas habían recibido al menos 2 tratamientos previos con escaso resultado. Tras una media de 3,2 sesiones de TFD por lesión, las 4 pacientes presentaron una resolución completa de las lesiones, persistiendo únicamente atrofia residual.

© 2020 AEDV. Publicado por Elsevier España, S.L.U. Este es un artículo Open Access bajo la licencia CC BY-NC-ND (<http://creativecommons.org/licenses/by-nc-nd/4.0/>).

### Conventional Photodynamic Therapy for Necrobiosis Lipoidica: Successful Treatment in a Series of 4 Cases

**Abstract** Necrobiosis lipoidica is a rare chronic granulomatous disease. Multiple treatment approaches are available, but results are generally minimal and inconsistent. Some publications report variable results with photodynamic therapy (PDT) as a second line of treatment for refractory cases. We report 4 cases of necrobiosis lipoidica treated satisfactorily with conventional PDT using methyl aminolevulinate or 5-aminolevulinic acid BF-200 as the photosensitizing agent. All 4 patients were women with diabetes mellitus who had undergone treatment at least twice in the past, with little improvement. The lesions resolved completely with PDT, leaving only residual atrophy after a mean of 3.2 sessions per lesion.

© 2020 AEDV. Published by Elsevier España, S.L.U. This is an open access article under the CC BY-NC-ND license (<http://creativecommons.org/licenses/by-nc-nd/4.0/>).

\* Autor para correspondencia.

Correo electrónico: [eduardobernia@gmail.com](mailto:eduardobernia@gmail.com) (E. Bernia).

## Introducción

La necrobiosis lipóidica (NL) es una enfermedad granulomatosa crónica poco frecuente, típica de mujeres jóvenes y frecuentemente asociada a diabetes mellitus (DM)<sup>1</sup>. Clínicamente se caracteriza por la aparición progresiva de placas de borde rojo-violáceo sobreelevado y centro atrófico amarillo-marrón. Las placas se localizan habitualmente de forma bilateral en la zona anterior de las extremidades inferiores. Otras localizaciones menos frecuentes incluyen las extremidades superiores, cara y cuero cabelludo<sup>2,3</sup>. Aunque resultan típicamente asintomáticas, en algunos pacientes pueden ocasionar prurito, disestesias o dolor<sup>1-3</sup>. Histológicamente se caracterizan por degeneración del colágeno, formación de granulomas en empalizada y engrosamiento de las paredes vasculares<sup>4</sup>.

La NL ha sido históricamente una entidad difícil de tratar. Existen múltiples opciones terapéuticas disponibles, aunque la mayoría de estas ofrecen mínimos e inconsistentes resultados<sup>1</sup>. Algunas publicaciones describen el uso de terapia fotodinámica (TFD) como terapia de segunda línea en casos refractarios, con resultados variables<sup>5-8</sup>.

A continuación, describimos nuestra experiencia en el tratamiento con TFD de 4 pacientes con NL.

## Casos clínicos

En la [tabla 1](#) se muestran las características clínicas de las 4 pacientes tratadas en nuestro servicio mediante TFD.

Las 4 pacientes eran mujeres, con unas edades de 21, 22, 31 y 61 años. Todas ellas estaban afectas de DM, las 3 primeras de DM tipo 1 y la cuarta de DM tipo 2. Todas habían recibido al menos 2 tratamientos previos, con mínima o ninguna respuesta; entre estos, corticoesteroides tópicos, inhibidores de la calcineurina tópicos, calcitriol tópico, pen-

toxifilina, ácido acetilsalicílico, láser de colorante pulsado y crioterapia.

El tiempo medio de evolución desde el diagnóstico hasta el inicio de la TFD fue de 2, 8, 72 y 120 meses. Los 2 primeros casos fueron tratados con metil-aminolevulinato (MAL; Metvix®, Galderma, Lausana, Suiza). Los casos 3 y 4 combinaron MAL y ácido 5-aminolevulínico (BF-200 ALA; Ameluz®, Biofrontera, Leverkusen, Alemania). El fotosensibilizante fue incubado durante 3 h en caso de MAL, y 2 h y 30 min con BF-200 ALA, según el protocolo que seguimos en nuestro centro. Para la iluminación se empleó luz roja visible (Aktilite® CL128, Galderma, Lausana, Suiza), con un espectro de pico de banda estrecha de 630 nm y energía total de 37 J/cm<sup>2</sup>, durante un tiempo de 9 min 50s. No fue necesario emplear anestesia en ninguno de los casos por la buena tolerancia de la técnica.

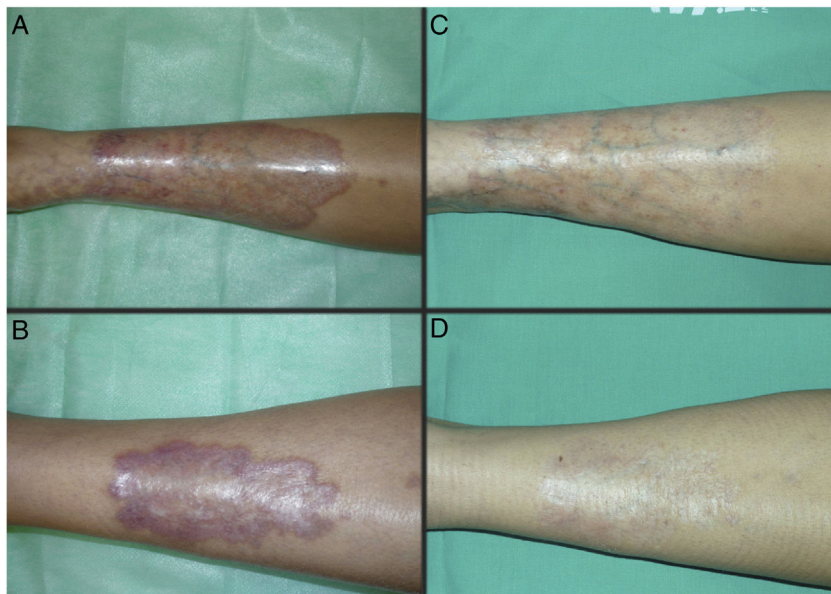
Inicialmente se indicaron 2 sesiones con un intervalo de 2 semanas entre cada una de ellas. Posteriormente las lesiones fueron reevaluadas, indicándose un nuevo ciclo de tratamiento en caso de obtenerse un efecto insuficiente. El número medio de sesiones totales por paciente fue de 11,3 (intervalo 6-18). Cada una de las lesiones recibió 3,2 sesiones de media (intervalo 1-5). La fluorescencia observada con la luz de Wood fue de baja intensidad.

Las [figuras 1 y 2](#) muestran el aspecto de las lesiones al inicio y tras finalizar el tratamiento. Las placas, con bordes violáceos sobreelevados, se resolvieron por completo, persistiendo únicamente una piel atrófica de carácter residual. Por tanto, sin signos de enfermedad activa tras la finalización del tratamiento. Destaca, también, la rápida mejoría de la sintomatología tras el inicio del tratamiento. En concreto, la paciente del caso 1 sufría intensas disestesias por las que incluso había sido estudiada en una unidad de neurofisiología. Tras el inicio del tratamiento y desde las primeras sesiones, presentó gran mejoría de la sintomatología, hasta quedar asintomática.

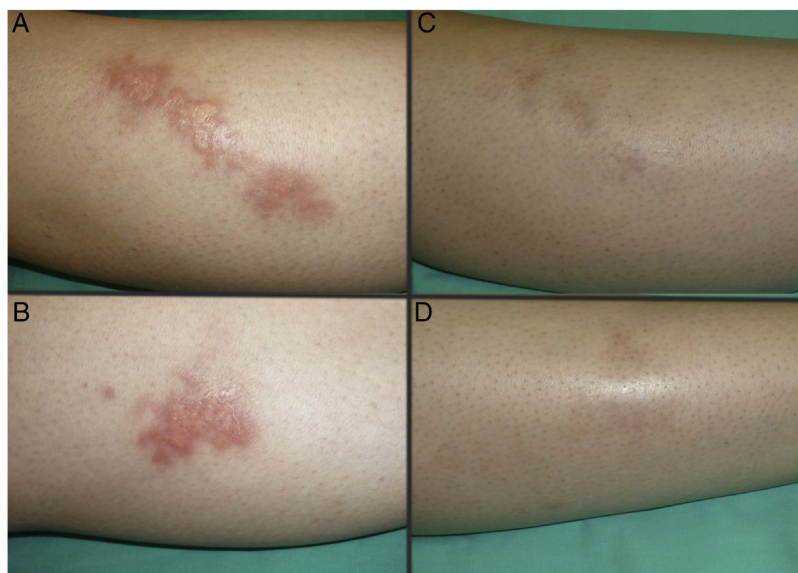
**Tabla 1** Características clínicas de las pacientes tratadas mediante terapia fotodinámica: edad, antecedentes médicos, tiempo de evolución de la enfermedad, tratamientos recibidos previamente, número de sesiones administradas, fotosensibilizador empleado, respuesta observada y tiempo de seguimiento desde la finalización del tratamiento

Caso	Edad	Antecedentes médicos	Tiempo evolución (meses)	Tratamientos previos	N.º sesiones	Fotosensibilizador	Respuesta	Tiempo seguimiento (meses)
1	21	DM1, Graves-Basedow	72	Pentoxifilina, AAS, clobetasol, tacrolimus, calcitriol, láser PDL	11	MAL	Completa	14
2	32	DM1	8	Pentoxifilina, clobetasol	18	MAL	Completa	2
3	22	DM1	120	Clobetasol, pimecrolimus, láser PDL	10	MAL, BF-200 ALA	Completa	7
4	61	DM2, Leiomioma	2	Clobetasol, crioterapia	6	MAL, BF-200 ALA	Completa	6

AAS: ácido acetilsalicílico; BF-200 ALA: ácido 5-aminolevulínico; DM1: diabetes mellitus tipo 1; DM2: diabetes mellitus tipo 2; MAL: metil-aminolevulinato; PDL: láser de colorante pulsado.



**Figura 1** Caso 1. Mujer de 21 años, afecta de DM1 y necrobiosis lipóidica de largo tiempo de evolución (72 meses). Aspecto de las lesiones al inicio (A y B) y tras finalizar el tratamiento con TFD convencional con MAL (C y D).



**Figura 2** Caso 2. Mujer de 32 años, afecta de DM1 y necrobiosis lipóidica de menor tiempo de evolución (8 meses). Aspecto de las lesiones al inicio (A y B) y tras finalizar el tratamiento con TFD convencional con MAL (C y D).

Posteriormente, durante el seguimiento, los casos 1, 2 y 3 han presentado nuevas placas de NL, algunas de ellas distantes de las placas originales. Debido al curso crónico de la enfermedad, resulta difícil distinguir si se trata de una persistencia o de la aparición de nuevas lesiones. A pesar de ello, las nuevas lesiones siguen respondiendo bien al tratamiento con TFD.

## Discusión

La TFD es una técnica aprobada para el tratamiento de queratosis actínicas, carcinomas basocelulares superficiales y

enfermedad de Bowen. Cada vez es más frecuente su uso fuera de ficha técnica en enfermedades infecciosas e inflamatorias. Una de estas nuevas indicaciones podría ser el tratamiento de la NL. Su efecto inmunomodulador, producto de la modificación de la expresión de citoquinas (IL1- $\beta$ , IL-2 y TNF- $\alpha$ ) y la inducción de respuesta inmunoespecífica, podría explicar la respuesta de las lesiones de NL a TFD<sup>5,9</sup>.

Al respecto existen varios artículos publicados de casos únicos satisfactoriamente tratados con TFD convencional<sup>10,11</sup>. No obstante, las primeras publicaciones de series de casos tratados con TFD mostraron resultados más discretos, como la publicación de Berking et al., en

la que analizaban de forma retrospectiva 18 casos de pacientes con NL tratados con TDF con MAL y en la que obtuvieron una tasa de respuesta global del 39%, con solo un caso en respuesta completa y más de un 60% de pacientes no respondedores<sup>6</sup>.

Más recientemente, el grupo de Kaae ha publicado una serie de 65 pacientes con NL tratadas con TFD convencional y TFD con luz de día con MAL. En su artículo, los autores hacen especial hincapié en la necesidad de realizar un curetaje superficial previo de las lesiones, pues esto aumentaría los niveles de protoporfirina IX y, de este modo, la eficacia de la TFD. El porcentaje de respuestas completas obtenido fue del 66%, con un 90% de respuestas parciales y sin diferencias estadísticamente significativas entre la TFD convencional y la TFD con luz de día<sup>8</sup>. Nuestros resultados se aproximan más a los de esta segunda publicación. No obstante, no tenemos experiencia en el curetaje previo de las lesiones ni en el uso de la luz de día en el tratamiento de la NL.

En cuanto a los factores predictores de respuesta a la TFD en NL, no encuentran diferencias estadísticamente significativas entre la respuesta y la edad, el sexo, la duración y el número lesiones. Tampoco con la presencia de DM<sup>8</sup>.

Debido al curso crónico de la enfermedad, es frecuente la aparición de nuevas lesiones durante el seguimiento. En estos casos, podrían indicarse nuevos ciclos de tratamiento. Nuestra impresión es que los pacientes que responden bien inicialmente lo siguen haciendo con las nuevas sesiones. Por otra parte, no nos planteamos un tratamiento de mantenimiento en ninguno de los casos.

En conclusión, comunicamos 4 pacientes con NL tratadas con TFD convencional con respuesta completa. Las últimas publicaciones sitúan la TFD como uno de los tratamientos más eficaces, con porcentajes de respuesta de entre el 39 y el 90%<sup>6,8</sup>. Frecuentemente son necesarios largos periodos de tratamiento para obtener los resultados definitivos. Dado que el dolor puede resultar un factor limitante, algunas publicaciones apoyan el uso de TFD con luz de día con resultados similares a la TFD convencional<sup>8</sup>. Debido al bajo nivel de evidencia de las publicaciones existentes, sería necesario desarrollar estudios prospectivos, aleatorizados y controlados para tratar de definir el potencial real de esta técnica.

## Conflicto de intereses

Los autores declaran no tener ningún conflicto de intereses.

## Bibliografía

1. Reid SD, Ladizinski B, Lee K, Baibergenova A, Alavi A. Update on necrobiosis lipoidica: A review of etiology, diagnosis, and treatment options. *J Am Acad Dermatol* [Internet]. 2013;69:783–91, <http://dx.doi.org/10.1016/j.jaad.2013.05.034>.
2. Erfurt-Berge C, Dissemond J, Schwede K, Seitz AT, Ghazal PA, Wollina U, et al. Updated results of 100 patients on clinical features and therapeutic options in necrobiosis lipoidica in a retrospective multicentre study. *Eur J Dermatol*. 2015;25:595–601.
3. Erfurt-Berge C, Seitz AT, Rehse C, Wollina U, Schwede K, Renner R. Update on clinical and laboratory features in necrobiosis lipoidica: A retrospective multicentre study of 52 patients. *Eur J Dermatol*. 2012;22:770–5.
4. Marcoval J, Gómez-Armayones S, Valentí-Medina F, Bonfill-Ortí M, Martínez-Molina L. Necrobiosis lipoidica. Estudio descriptivo de 35 pacientes. *Actas Dermosifiliogr* [Internet]. 2015 [consultado 19 Oct 2018];106:402-7. Disponible en <https://linkinghub.elsevier.com/retrieve/pii/S0001731015000514>
5. Heidenheim M, Jemec GBE. Successful treatment of necrobiosis lipoidica diabetiformis with photodynamic therapy. *Arch Dermatol*. 2006;142:1548–50.
6. Berking C, Hegyi J, Arenberger P, Ruzicka T, Jemec GBE. Photodynamic therapy of necrobiosis lipoidica - A multicenter study of 18 patients. *Dermatology*. 2009;218:136–9.
7. Calzavara-Pinton PG, Rossi MT, Sala R. A retrospective analysis of real-life practice of off-label photodynamic therapy using methyl aminolevulinate (MAL-PDT) in 20 Italian dermatology departments Part 2: Oncologic and infectious indications. *Photochem Photobiol Sci*. 2013;12:158–65.
8. Kaae J, Philipsen PA, Wulf HC. Photodynamic therapy of necrobiosis lipoidica using methyl aminolevulinate: A retrospective follow-up study. *Photodiagnosis Photodyn Ther* [Internet]. 2018;22:223–6, <http://dx.doi.org/10.1016/j.pdpdt.2018.04.020>.
9. Truchuelo T, Alcántara J, Fernández-Guarino M, Pérez B, Jaén P. Photodynamic therapy for necrobiosis lipoidica is an unpredictable option: three cases with different results. *Int J Dermatol* [Internet]. 2013 [consultado 21 Oct 2018];52:1589-90. Disponible en <http://www.ncbi.nlm.nih.gov/pubmed/24261738>
10. Borgia F, Vaccaro M, Cantavenera LG, Aragona E, Cannavò SP. Ulcerative necrobiosis lipoidica successfully treated with photodynamic therapy: Case report and literature review. *Photodiagnosis Photodyn Ther* [Internet]. 2014 [consultado 21 Oct 2018];11:516-8. Disponible en <http://www.ncbi.nlm.nih.gov/pubmed/25150669>
11. Kosaka S, Kawana S. Case of necrobiosis lipoidica diabetiformis successfully treated by photodynamic therapy. *J Dermatol* [Internet]. 2012 [consultado 21 Oct 2018];39:497-9. Disponible en <http://www.ncbi.nlm.nih.gov/pubmed/21950273>