




ACTAS Derma-Sifiliográficas

Full English text available at
www.actasdermo.org



CARTAS CIENTÍFICO-CLÍNICAS

Lesiones pernióticas y acrales en España durante el confinamiento por COVID: análisis retrospectivo de 12 casos



Chilblain and Acral Purpuric Lesions in Spain during Covid Confinement: Retrospective Analysis of 12 Cases

Sr. Director:

Desde la aparición de la infección por COVID-19 en España, a principios de febrero de 2020, las regiones más pobladas como Madrid y Cataluña han concentrado la mayor incidencia de casos. La sospecha de COVID-19 se basa en signos clínicos que comprenden fiebre, tos, fatiga, ageusia, anosmia, mialgia y disnea. Las alteraciones de laboratorio incluyen linfopenia, aumento de LDH, dímero-D, ferritina y PCR. El diagnóstico se basa en la detección de virus en frotis orofaríngeos. Algunas pruebas rápidas están disponibles para la determinación de IgM e IgG específicas, pero su uso es aún limitado debido a la baja disponibilidad y la validación incompleta. Se han realizado medidas restrictivas en la población española. El estado de alarma y el encierro general en España comenzaron el 14 de marzo y aún no han finalizado a fecha de hoy.

Ya se han descrito varias dermatosis asociadas con la infección por COVID-19¹, que incluyen una erupción eritematosa o purpúrica en el tronco, lesiones urticariales y lesiones similares a la varicela. Se han notificado lesionesacroisquémicas en pacientes ingresados en unidades de cuidados intensivos², debido a la coagulación intravascular diseminada (CID) y comportándose clínicamente como una gangrena seca. Recientemente se ha notificado un caso de lesionesacroisquémicas agudas en un niño en Italia³.

Durante las primeras semanas de abril, las redes sociales nacionales y regionales han mostrado una gran cantidad de lesiones acrales purpúricas similares a los sabañones en manos y pies, predominando en niños, y hasta la fecha, las descripciones precisas en la literatura médica existente han sido escasas³. En España las descripciones de estas lesiones han sido generalizadas en todo el territorio, pero se han comunicado con mayor frecuencia en las áreas más pobladas, las conurbaciones metropolitanas de Madrid y Barcelona.

Hemos revisado retrospectivamente 12 pacientes con lesiones acrales purpúricas estudiados en 2 hospitales del

área de Barcelona (Consorci Sanitari Parc Taulí y Hospital Sant Joan de Deu). Sus características clínicas se muestran en la [tabla 1](#). Ninguno de ellos había tenido manifestaciones clínicas relacionadas con COVID. La mayoría eran niños y adultos jóvenes. El cuadro clínico comprendía 2 tipos de lesiones: 1) Lesiones purpúricas eritematosas acrales en los dedos de las manos y los pies, con edema acompañante similar a los sabañones o pernio común ([fig. 1](#)), en ocasiones evolucionando a ampollas y costras. Las manos y los pies no estaban fríos, y los síntomas generalmente iban desde picazón hasta ardor o sensaciones dolorosas, y 2) Lesiones purpúricas maculares o papulares de forma redondeada, de 5 a 8 mm de diámetro, en superficies palmares o plantares o sobre los talones ([fig. 2](#)), clínicamente parecidas a la vasculitis o el eritema multiforme, generalmente asintomáticas o pruriginosas. Los 2 tipos de lesiones estaban presentes solas o en combinación.

Los resultados de la detección de COVID-19 arrojaron resultados negativos en todos los casos, incluida la PCR específica y una prueba rápida para anticuerpos IgM/IgG (VivaDiag™, VivaCheck™ Biotech, Hangzhou, China), realizada solo en 5 pacientes debido a la baja disponibilidad actual. Las pruebas de laboratorio (incluyendo hemograma, ferritina, PCR, dímero-D y LDH) y las radiografías simples de tórax, mostraron resultados normales o negativos. En 2 pacientes, un estudio histopatológico de una biopsia *punch* de las lesiones arrojó hallazgos inespecíficos, con edema dérmico, necrosis de queratinocitos y un infiltrado mixto profundo con un refuerzo mayoritariamente perivascular o periecrino.

Todos los casos mostraron una buena evolución, logrando una curación completa después de 2 o 3 semanas de corticosteroides tópicos o una combinación de corticosteroides tópicos más antibióticos tópicos. En solo un paciente, el control del dolor motivó la administración de gabapentina oral. Ninguno de los pacientes ha desarrollado ninguna manifestación clínica relacionada con COVID desde el diagnóstico de las lesiones cutáneas.

Como conclusión, este sorprendente cuadro clínico es atípico porque ha aparecido durante el clima cálido, no asociado con la pernio común y, aunque tiene una relación temporal con la pandemia de COVID, en ninguno de los pacientes hay evidencia demostrable de infección por COVID-19 actual o pasada. Hay una clara asociación epidemiológica con la pandemia de COVID-19, pero nuestros resultados muestran que tales lesiones cutáneas no son una manifestación de infección por coronavirus activa, según los resultados de las pruebas disponibles actualmente. Una explicación podría ser un contacto temprano con COVID-

Tabla 1 Características de los pacientes

Número de paciente	Hospital	Edad	Sexo	Presentación clínica	Tratamiento y evolución	Síntomas de infección por COVID-19	PCR	IgM/IgG Test rápido	Biopsia	Laboratorio	Radiografía de tórax
1	CSPT	43	Varón	Lesiones pernióticas en manos y pies	Corticoide + antibiótico tópico. Curación en 2 semanas	No	—	—	Sí	Ferritina 423,9 ng/ml	Normal
2	CSPT	46	Varón	Pápulas purpúricas en manos	Corticoide tópico. Curación en una semana	No	—	—	Sí	Normal	Normal
3	CSPT	12	Mujer	Lesiones pernióticas en pies, pápulas purpúricas en tobillos	Corticoide + antibiótico tópico. Curación en 3 semanas	No	—	—	No	Normal	Normal
4	CSPT	14	Mujer	Pápulas purpúricas en tobillos	Corticoide tópico. Curación en 2 semanas	No	—	—	No	Normal	Normal
5	CSPT	7	Mujer	Lesiones pernióticas en manos y pies, afectación palmar	Antibiótico tópico. Curación en una semana	No	—	—	No	Normal	Normal
6	CSPT	15	Mujer	Lesiones pernióticas pruriginosas en pies	Mejoría espontánea en 3 semanas	No	—	N/D	No	N/D	N/D
7	CSPT	12	Varón	Lesiones pernióticas pruriginosas en pies	Corticoide + antibiótico tópico. Curación en 2 semanas	No	—	N/D	No	Normal	N/D
8	CSPT	14	Mujer	Lesiones pernióticas pruriginosas y urentes en pies	Corticoide tópico. Curación en 3 semanas	No	—	N/D	No	Normal	N/D
9	HSJD	14	Mujer	Síntomas similares a una eritromelalgia, lesiones pernióticas en pies, edema y ampollas	Síntomas más severos mal controlados con aspirina. Preciso de la administración de gabapentina oral	No	—	N/D	No	Normal	N/D
10	HSJD	17	Varón	Lesiones pernióticas pruriginosas en manos y pies	N/D	No	—	N/D	No	N/D	N/D
11	HSJD	11	Mujer	Lesiones pernióticas pruriginosas en manos y pies	Mejoría espontánea en 2 semanas	No	—	N/D	No	Normal	N/D
12	HSJD	17	Mujer	Pápulas purpúricas y vesículas en dedos de las manos	Corticoide tópico. Curación en 3 semanas	No	—	N/D	No	Normal	N/D

CSPT: Consorci Sanitari Parc Taulí; HSJD: Hospital Sant Joan de Deu; N/D: no disponible; PCR: reacción en cadena de la polimerasa.

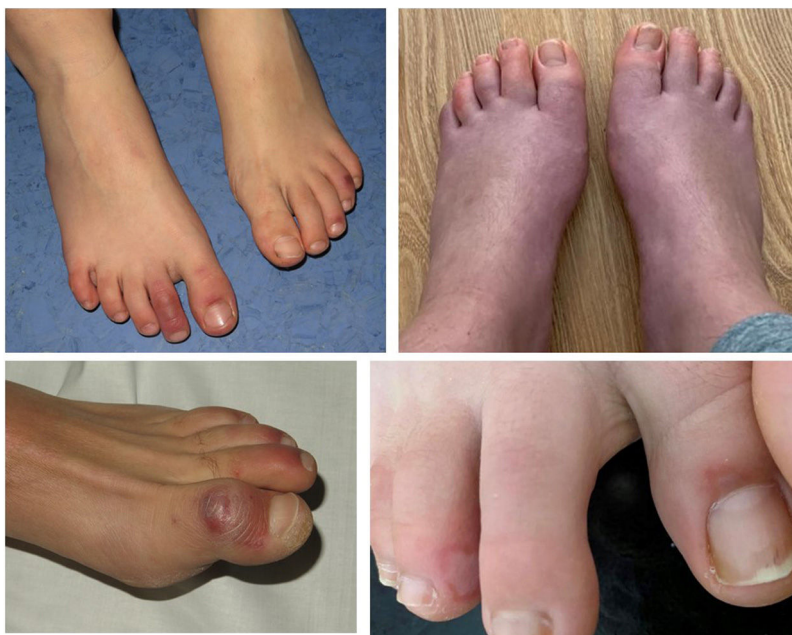

Figura 1 Lesiones perniónicas y edema en las manos y los pies.

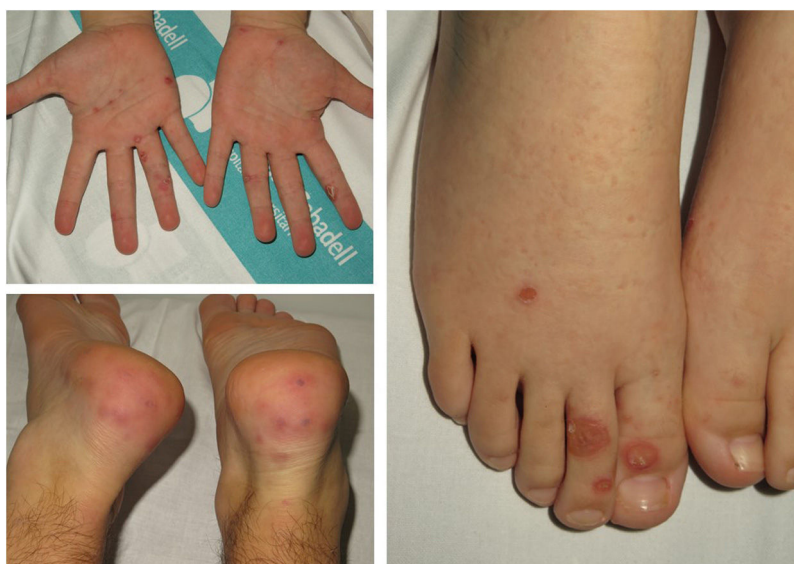

Figura 2 Lesiones redondeadas purpúricas predominando en las plantas o los talones.

19 durante el mes de febrero o principios de marzo, sin síntomas clínicos, lo que habría hecho que el virus no pueda ser detectado ya con la técnica de PCR. Una segunda explicación podría ser la baja sensibilidad de las pruebas rápidas de IgG/IgM, o la rápida desaparición de los anticuerpos circulantes, con niveles bajos que no llegan al umbral de detección de la técnica. Una tercera comprendería diferentes factores etiopatogénicos relacionados con el confinamiento, que no se han identificado hasta la fecha. Un estudio más detallado de más biopsias de piel, perfiles de autoinmunidad en suero y detección cuantitativa por PCR más refinada están en curso, para dilucidar la causa de estas lesiones dermatológicas.

Conflicto de intereses

Los autores declaran no tener ningún conflicto de intereses.

Bibliografía

1. Recalcati S. Cutaneous manifestations in COVID-19: A first perspective. *J Eur Acad Dermatol Venereol.* 2020, <http://dx.doi.org/10.1111/jdv.16387>.
2. Zhang Y, Cao W, Xiao M, Li YJ, Yang Y, Zhao J, et al. Clinical and coagulation characteristics of 7 patients with critical COVID-2019 pneumonia and acro-ischemia. *Zhonghua Xue Ye Xue Za Zhi.* 2020;41:E006 [Article in Chinese; Abstract available in Chinese from the publisher].

3. Mazzotta F, Troccoli T. A new vasculitis at the time of COVID-19. *Eur J Pediatr Dermatol* (Monday's case) [consultado 13 Abr 2020] Disponible en: <http://ejpd.com>.

J. Romani^{a,*}, E. Baselga^b, O. Mitjà^c, N. Riera-Martí^c, P. Garbayo^a, A. Vicente^b, M. Casals^a, V. Fumadó^d, C. Fortuny^d y S. Calzado^e

^a *Departamento de Dermatología, Consorci Sanitari Parc Taulí, Sabadell, Barcelona, España*

^b *Departamento de Dermatología, Hospital Sant Joan de Deu, Barcelona, España*

^c *Enfermedades Infecciosas y Salud Global, Hospital Germans Trias i Pujol, Badalona, Barcelona, España*

^d *Departamento de Enfermedades Infecciosas, Hospital Sant Joan de Deu, Barcelona, España*

^e *Departamento de Enfermedades Infecciosas, Consorci Sanitari Parc Taulí, Sabadell, Barcelona, España*

* Autor para correspondencia.

Correo electrónico: jromani@tauli.cat (J. Romani).

<https://doi.org/10.1016/j.ad.2020.04.002>

0001-7310/ © 2020 El Autor(s). Publicado por Elsevier España, S.L.U. en nombre de AEDV. Este es un artículo Open Access bajo la licencia CC BY-NC-ND (<http://creativecommons.org/licenses/by-nc-nd/4.0/>).

Complicaciones de rellenos (*fillers*) en hombres. Estudio retrospectivo de las características epidemiológicas y clínicas. Utilidad de la ecografía en el diagnóstico



Adverse Reactions to Fillers in Men: A Retrospective Study of Epidemiological and Clinical Characteristics and the Usefulness of Diagnostic Ultrasound

Sr. Director:

El uso de rellenos (*fillers*) con fines estéticos ha aumentado en los últimos años. Las complicaciones secundarias al uso de rellenos permanentes o no permanentes han sido ampliamente descritas¹. Sin embargo, la literatura sobre las complicaciones en hombres es escasa. Nuestro objetivo es describir las características clínicas y epidemiológicas de hombres con reacciones adversas a rellenos (RAR).

Realizamos un estudio retrospectivo de los hombres con RAR que consultaron en el Servicio de Dermatología del Hospital Clínic de Barcelona desde el 1 de mayo del 2015 hasta el 31 de octubre del 2018. Se revisaron sus historias clínicas, fotografías y pruebas complementarias. Se utilizó un equipo Esaote Mylab ClassC con sondas de 18 y 22 MHz para la evaluación ecográfica.

Se incluyeron 6 hombres (uno de ellos publicado previamente²), uno era transexual, tres eran hombres que tenían sexo con hombres (HSH) y dos eran heterosexuales (tabla 1). Tres pacientes tenían VIH. Todos los pacientes habían sido derivados desde otro servicio con diagnósticos diversos. En ningún caso se sospechó RAR. El sitio más frecuente de inyección del relleno fueron los glúteos (4/6), seguido de la cara (2/6). Un paciente refería haberse infiltrado ácido hialurónico, dos silicona líquida, otro vaselina, uno polialquilimida y uno desconocía la composición del *filler*. El procedimiento fue negado repetidamente en un tercio de los individuos (2/6). El tiempo desde la infiltración del *filler* hasta la RAR varió entre 2 y 15 años. La presentación clínica más frecuente fue de una pseudocelulitis de repetición (4/6), seguido de la migración del relleno

(3/6), la formación de nódulos (2/6) y gonalgia (1/6). A dos de los pacientes se les había realizado una tomografía axial computada que mostraba signos de miositis y celulitis (casos 2 y 5), no informándose de la presencia de material de relleno. La ecografía de alta frecuencia (EAF) encontró hallazgos compatibles con RAR en todos los casos. En un paciente que desconocía el tipo de *filler* utilizado, la EAF mostró un patrón «en nevada» característico de la silicona líquida (fig. 1), y en otro individuo que creía haber sido infiltrado con ácido hialurónico mostró características compatibles con vaselina (pseudocelulitis anecoicas) (fig. 2). En cuanto al tratamiento en un caso se logró extraer el *filler*. Tres pacientes recibieron corticoides orales, dos minociclina, dos antiinflamatorios no esteroideos y un paciente se perdió en el seguimiento. La respuesta clínica fue variable (tabla 1).

Las RAR pueden causar grave morbilidad con reacciones granulomatosas a cuerpo extraño, pseudocelulitis, necrosis cutánea, embolización y migración del material infiltrado e incluso la muerte^{1,3}. En nuestra serie las complicaciones más frecuentes fueron la pseudocelulitis y la migración del *filler*.

Debemos destacar que todos los pacientes fueron derivados de otros servicios y en ningún caso se sospechó una RAR, creemos que esto está relacionado con la variabilidad en la presentación clínica, el largo tiempo de latencia hasta los síntomas (hasta 15 años en nuestra serie), la renuencia a reconocer el procedimiento (o lo han olvidado dado el largo tiempo transcurrido) y la falta de sospecha de esta entidad en hombres. El diagnóstico erróneo de celulitis a repetición o de miositis provocó en varios casos la realización de costosas pruebas de imagen y múltiples ciclos de antibioterapia de amplio espectro con potenciales efectos adversos asociados.

Algunos autores sugieren un aumento del uso de *fillers* no autorizados como silicona líquida o vaselina en transexuales o culturistas^{3,4}. En nuestra serie la mayoría de los *fillers* utilizados correspondían a este grupo (tres con silicona y dos con vaselina). Sin embargo, solo uno de los individuos era transexual, ninguno era culturista y dos eran heterosexuales, lo que subraya la necesidad de un alto índice de sospecha clínica al evaluar hombres con dermatosis inflamatorias especialmente en la cara, glúteos y muslos.

La EAF es una prueba rápida, de bajo coste e inocua. Es útil en el diagnóstico de RAR para evaluar la