

alternativa útil en aquellos pacientes que no respondan a las terapias convencionales.

## Conflicto de intereses

Los autores declaran no tener ningún conflicto de intereses.

## Bibliografía

1. Woodward J, Khan T, Martin J. Facial filler complications. *Facial Plast Surg Clin North Am.* 2015;23:447–58.
2. Kim H, Cho SH, Lee JD, Kim HS. Delayed onset filler complication: Two case reports and literature review. *Dermatol Ther.* 2017;30:e12513.
3. Redondo P, del Olmo J, Alberola I. In situ and distant foreign body granulomas caused by silicone. Treatment with allopurinol. *Br J Dermatol.* 2005;152:1064–5.
4. Reisberger EM, Landthaler M, Wiest L, Schröder J, Stolz W. Foreign body granulomas caused by polymethylmethacrylate microspheres: Successful treatment with allopurinol. *Arch Dermatol.* 2003;139:17–20.
5. Haneke E. Managing complications of fillers: Rare and not-so-rare. *J Cutan Aesthet Surg.* 2015;8:198–210.
6. Payne CM, Thomas RH, Black MM. From silica granuloma to scar sarcoidosis. *Clin Exp Dermatol.* 1983;8:171–5.
7. Martín JM, Revert A, Monteagudo C, Villalón G, Godoy R, Jordá E. Granulomatous reactions to permanent cosmetic tattoos suc-

cessfully treated with topical steroids and allopurinol. *J Cosmet Dermatol.* 2007;6:229–31.

8. Godinho MM, Aguinaga F, Grynszpan R, Lima VM, Azulay DR, Cuzzi T, et al. Granulomatous reaction to red tattoo pigment treated with allopurinol. *J Cosmet Dermatol.* 2015;14:241–5.
9. Requena L, Requena C, Christensen L, Zimmermann US, Kutzner H, Cerroni L. Adverse reactions to injectable soft tissue fillers. *J Am Acad Dermatol.* 2011;64:1–34.

V.A. González-Delgado<sup>a,\*</sup>, P. Cordero Romero<sup>a</sup>, L. Terrádez-Mas<sup>b</sup>  
e J.M. Martín<sup>a,c</sup>

<sup>a</sup> Servicio de Dermatología, Hospital Clínico Universitario de Valencia, Valencia, España

<sup>b</sup> Servicio de Anatomía Patológica, Hospital Clínico Universitario de Valencia, Valencia, España

<sup>c</sup> Departamento de Medicina, Universidad de Valencia, Valencia, España

\* Autor para correspondencia.

Correo electrónico: victorgd1989@gmail.com  
(V.A. González-Delgado).

<https://doi.org/10.1016/j.ad.2018.10.029>

0001-7310/ © 2020 Los Autores. Publicado por Elsevier España, S.L.U. en nombre de AEDV. Este es un artículo Open Access bajo la licencia CC BY-NC-ND (<http://creativecommons.org/licenses/by-nc-nd/4.0/>).

## Cambios en el pelo asociados a trametinib



### Hair Changes During Treatment With Trametinib

Sr. Director:

La vía de las *mitogen-activated protein kinase* (MAPK) es la diana terapéutica en un gran número de neoplasias. El uso de inhibidores de MEK como trametinib, se ha utilizado para el tratamiento de neoplasias sólidas y hematológicas en adultos, siendo excepcional su uso en niños<sup>1</sup>. Las manifestaciones cutáneas asociadas a estos tratamientos son frecuentes, pero existen escasos datos de las alteraciones en el pelo. Presentamos el caso de una niña que desarrolló alteraciones en el cabello de tipo tricosquisis y tricolorrexis nudosa durante el tratamiento con trametinib.

Una niña de 2 años de edad, de raza caucásica, con antecedente de neurofibromatosis tipo I (NF1) diagnosticada a los 9 meses de edad, portadora de una mutación *de novo* en heterocigosis en c.7006G>T, presentaba gliomas ópticos y un neurofibroma plexiforme cervical con afectación de raíces nerviosas y ocupación del canal medular, compresión vascular y riesgo de afectación de la vía aérea. A los 14 meses de edad se inició tratamiento con trametinib, como uso compasivo. Diez meses más tarde, fue remitida a nuestras consultas por la aparición de pápulo-pústulas agrupadas en área dorsal, algunas umbilicadas clínicamente sugestivas de moluscos contagiosos, de algunos días de evolución.

Además, la paciente presentaba pápulas eritematosas en la punta nasal y a nivel perioral, queilitis angular y pelo rubio, fino y de aspecto deslustrado, manifestaciones que aparecieron a los 2 meses de iniciar el tratamiento (fig. 1A). No tenía hipertricosis ni tricomegalia, tampoco presentaba otras alteraciones en la piel ni en las uñas. Negaba el uso de productos químicos o peinados que provocaran tracción. El estudio del pelo al microscopio óptico reveló la presencia de tricolorrexis nudosa y múltiples fracturas de tipo tricosquisis (fig. 1B). En las lesiones cutáneas, con la tinción de Gram, se evidenciaron cocos Gram positivos en la superficie, con la técnica de PAS no se observaron hongos y la inmunohistoquímica para virus herpes fue negativa. Las lesiones mejoraron tras el uso de ácido fusídico tópico. Dado que el cambio en el cabello solo representaba una alteración estética, se decidió junto a su madre no indicar tratamiento. La paciente se trasladó de ciudad, por lo que no ha sido posible realizar seguimiento a largo plazo.

En los últimos años se han desarrollado nuevas terapias dianas dirigidas para el tratamiento de algunas neoplasias sólidas y hematológicas. Las manifestaciones cutáneas son frecuentes en pacientes tratados con inhibidores de MEK<sup>2,3</sup>. El registro de estas reacciones en adultos es escasa, y lo es aún más en niños, en donde los inhibidores de MEK no están actualmente aprobados y solo se indican como uso compasivo<sup>1</sup>. Dentro de las alteraciones cutáneas descritas con mayor frecuencia se encuentran las erupciones acneiiformes, la queilitis angular, la xerosis, la foliculitis y el pelo más fino, como en nuestra paciente, además de dermatitis seborreica y paroniquia<sup>1-6</sup> (tabla 1).

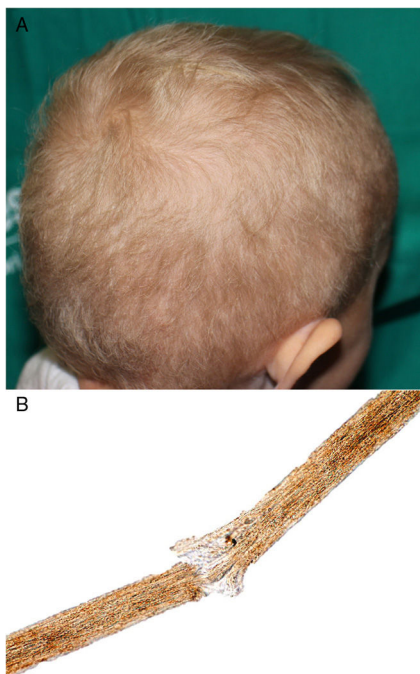
**Tabla 1** Manifestaciones cutáneas de pacientes tratados con trametinib en la edad pediátrica

Paciente	Edad (años)	Género	Neurofibromatosis	Tumor	Erupción acnei-forme	Queilitis angular	Xerosis	Dermatitis seborreica	Foliculitis	Paroniquia	Pelo fino
					Días <sup>a</sup>	Semanas <sup>a</sup>	Semanas <sup>a</sup>	Días <sup>a</sup>	Semanas <sup>a</sup>	Semanas <sup>a</sup>	
1	3	F		Astrocitoma		4	12				
2	9	F		Glioma óptico	23					8	
3	10	M	X	Glioma óptico			2		2	12	
4	13	F		Glioma óptico		10	10		28	2	
5	13	F	X	Tumor maligno de la vaina de nervio periférico	10		2		2		
6	13	F	X	Neurofibroma plexiforme					1,5	12	X
7	15	F	X	Glioma óptico	15		1,5	11			X
8	17	M	X	Astrocitoma	11	16	2	14	1		X
9 (caso actual)	2	F	X	Neurofibroma plexiforme y glioma óptico		38	40		40		X

F: femenino; M: masculino.

<sup>a</sup> Tiempo transcurrido desde el inicio del tratamiento hasta la aparición de los signos clínicos.

Fuente: modificado de Boull C et al.<sup>1</sup>.



**Figura 1** A) Pelo rubio de baja densidad, de aspecto seco y deslustrado. B) Foco de fractura transversal con los extremos deshilachados en el pelo de una niña tras 10 meses de tratamiento con trametinib.

Las displasias pilosas corresponden a malformaciones del tallo o bulbo del pelo, y pueden formar parte de un síndrome genético o ser inespecíficas. La tricorrexis nudosa, es la displasia pilosa más frecuente y corresponde a un defecto estructural del pelo caracterizado por la formación de fracturas transversales en un tallo piloso, que adquiere el aspecto de un cepillo en cada uno de los extremos de la fractura. Clínicamente se manifiesta como partículas blancas o amarillentas, unidas al tallo piloso. Habitualmente afecta al cabello, pero puede aparecer en cejas, pestañas o vello corporal. Se produce como consecuencia de traumatismos mecánicos o químicos en cabellos previamente normales o anormalmente frágiles. Ejemplos de traumatismos físicos son el cepillado excesivo, peinados con tracción, exposición al calor o radiación ultravioleta, tricotilomanía y el rascado. Dentro de los traumatismos químicos destacan los lavados frecuentes, el uso de productos para permanentes, tintes y la exposición al agua salada<sup>7</sup>. La tricorrexis nudosa congénita (proximal) también se ha asociado a hipotiroidismo, citrulinemia, arginosuccinuria, síndrome de Menkes, tricotiodistrofia, síndrome trico-hepato-entérico y se ha descrito un caso en un paciente tratado con anti-TNF- $\alpha$ <sup>8,9</sup>. La tricosquisis corresponde a una fractura transversa en el pelo, si bien se ha asociado a la tricotiodistrofia, no es un hallazgo específico y puede estar presente en el pelo normal.

El tratamiento de estas alteraciones del cabello es difícil e incluye cortar el cabello dañado, el uso de acondicionadores y evitar los traumatismos. También debe considerarse tratar las posibles causas subyacentes. Se han descrito die-

tas específicas según déficits, el uso de minoxidil al 5% y de levotiroxina sódica, aunque solo se trata de casos aislados<sup>7,10</sup>.

En conclusión, presentamos el caso de una paciente pediátrica con NF1 que presentó tricosquisis y tricorrexis nudosa durante el tratamiento con trametinib. Si bien las alteraciones en el folículo pilosebáceo asociadas a algunos tratamientos diana son frecuentes, no hemos encontrado otros casos en los que se describan las características histológicas del pelo, ni la asociación de tricosquisis o tricorrexis nudosa en pacientes tratados con trametinib, y solo hemos encontrado un caso en el que describen un paciente con cabello impenable y NF1<sup>11</sup>.

Conocer la cronología en la aparición de las manifestaciones asociadas a estas terapias es útil para predecirlas e instaurar un tratamiento adecuado evitando así reducir la dosis o suspender innecesariamente los inhibidores de MEK.

### Conflicto de intereses

Los autores declaran no tener ningún conflicto de intereses.

### Bibliografía

1. Boull C, Hook K, Moertel C, Maguiness S. Cutaneous Reactions in Children Treated with the Mitogen-Activated Protein Kinase Extracellular Signal-Regulated Kinase Inhibitor Trametinib for Neural Tumors. *Pediatr Dermatol*. 2017;34:90-4.
2. Macdonald JB, Macdonald B, Golitz LE, LoRusso P, Sekulic A. Cutaneous adverse effects of targeted therapies: Part I: Inhibitors of the cellular membrane. *J Am Acad Dermatol*. 2015;72:203-18.
3. Macdonald JB, Macdonald B, Golitz LE, LoRusso P, Sekulic A. Cutaneous adverse effects of targeted therapies: Part II: Inhibitors of intracellular molecular signaling pathways. *J Am Acad Dermatol*. 2015;72:221-36.
4. Dika E, Patrizi A, Ribero S, Fanti PA, Starace M, Melotti B, et al. Hair and nail adverse events during treatment with targeted therapies for metastatic melanoma. *Eur J Dermatology*. 2016;26:232-9.
5. Hwang SJE, Anforth R, Carlos G, Fernandez-Penas P. Cutaneous Adverse Events of New Anti-melanoma Therapies: Classification and Management [Article in English, Spanish]. *Actas Dermosifiliogr*. 2017;108:6-16.
6. Balagula Y, Huston KB, Busam KJ, Lacouture ME, Chapman PB, Myskowski PL. Dermatologic side effects associated with the MEK 1/2 inhibitor selumetinib (AZD6244 ARRY-142886). *Invest New Drugs*. 2011;29:1114-21.
7. Camacho F, Tosti A. Tricología. *Enfermedades del folículo pilosebáceo*. Aula Médica; 2013.
8. Weedon. *Skin pathology*, Voll, 3th edition. Elsevier; 2010. p. 411-2.
9. Mahendran P, George SMC, Farrant PBJ. *Trichorrhexis nodosa: A distinctive presentation after tumor necrosis factor- $\alpha$  inhibitor therapy*. *Clin Exp Dermatol*. 2016;41:313-4.
10. Singh G, Miteva M. Prognosis and Management of Congenital Hair Shaft Disorders without Fragility-Part I. *Pediatr Dermatol*. 2016;33:473-80.
11. Schena D, Germi L, Zamperetti MR, Darra F, Giacomuzzi S, Girolomoni G. Uncombable hair syndrome, mental retardation,

single palmar crease and arched palate in a patient with neurofibromatosis type I. *Pediatr Dermatol.* 2007;24:E73-5.

A. Giacaman<sup>a,\*</sup>, A. Quintero<sup>b</sup>, J.A. Salinas Sanz<sup>c</sup>  
y A. Martín-Santiago<sup>a</sup>

<sup>a</sup> Departamento de Dermatología, Hospital Universitari Son Espases, Palma de Mallorca, Islas Baleares, España

<sup>b</sup> Departamento de Anatomía Patológica, Hospital Universitari Son Espases, Palma de Mallorca, Islas Baleares, España

<sup>c</sup> Departamento de Hematología y Oncología Pediátrica, Hospital Universitari Son Espases, Palma de Mallorca, Islas Baleares, España

\* Autor para correspondencia.

Correo electrónico: [anizagiacaman@gmail.com](mailto:anizagiacaman@gmail.com)

(A. Giacaman).

<https://doi.org/10.1016/j.ad.2018.10.027>

0001-7310/ © 2020 El Autor(s). Publicado por Elsevier España, S.L.U. en nombre de AEDV. Este es un artículo Open Access bajo la licencia CC BY-NC-ND (<http://creativecommons.org/licenses/by-nc-nd/4.0/>).

## Determinantes del tratamiento de las queratosis actínicas por médicos de atención primaria



### Actinic Keratosis and Primary Care Physicians: Factors Affecting the Decision to Treat or Not

Sr. Director:

Las queratosis actínicas (QA) son proliferaciones intraepidérmicas de queratinocitos displásicos, más frecuentes en varones y fototipos bajos<sup>1</sup>. A pesar de la alta prevalencia y del riesgo de malignización, existe escasa preocupación en la población general y en un porcentaje de médicos de atención primaria (MAP), considerándose un problema infra-diagnosticado e infratratado<sup>2</sup>. La guía europea contempla un papel activo del MAP en el tratamiento de aquellos pacientes con lesiones incipientes y la derivación para tratamientos ablativos o campo de cancerización<sup>3</sup>. En nuestro país, se considera que el MAP puede realizar el seguimiento de estos pacientes, remitiéndolos a Dermatología en casos de duda diagnóstica o para planificar la actitud terapéutica<sup>4</sup>.

Con el objetivo de analizar los determinantes de la intención de tratar las QA por una muestra de MAP del Servicio Andaluz de Salud, se diseñó un cuestionario con base en los elementos facilitadores y limitantes para el tratamiento de las QA de la literatura y tras realizar un grupo focal con dermatólogos y MAP. La versión inicial fue sometida a 10 MAP para valorar la comprensión, viabilidad y tiempo de realización. El cuestionario final estaba constituido 13 preguntas, empleando una escala Likert de 5 puntos (anexo). Se recogieron aspectos como los años de experiencia, uso de tele dermatología, dermatoscopia, horas de formación en Dermatología y autoevaluación de sus conocimientos en dermatología respecto al resto de MAP. Para contrastar las diferencias entre estas variables y el tratamiento de QA, se realizó un análisis bivariante mediante  $X^2$  (variables cualitativas) o  $t$  de Student (numéricas). Se realizó un análisis factorial exploratorio (EFA) y una regresión logística multivariante en que las variables explicativas fueron las obtenidas en el EFA y la explicada, en el tratamiento de las QA.

El cuestionario fue distribuido a 381 MAP. Se obtuvieron 98 respuestas (25,7%), cifra similar a la tasa de respuesta obtenida en los cuestionarios de estas características<sup>5</sup>. El margen de error fue de 8,5%, con un intervalo de

confianza del 95%. Sólo el 38,8% (IC 95% = 29,7-48,7) afirmó que trataba QA. 78,6% disponían de tele dermatología y el 41,2% dermatoscopia. La mayoría reconocieron conocimientos «similares» al resto de MAP (66,3%). Habían recibido una media de  $24,1 \pm 44,9$  horas de formación en Dermatología y  $7,4 \pm 12,1$  horas específicamente en cáncer de piel en los últimos cinco años. Sólo el uso de dermatoscopia y la autoevaluación de conocimientos fueron significativos. La **tabla 1** muestra los resultados del EFA y sus métricas, explicando el 68,5% de la varianza. Los valores de alfa de Cronbach entre 0,67 y 0,92 en los factores confirmaron la fiabilidad de las escalas: Importancia percibida, formación necesaria, organización de la AP, aspectos médico-legales y precio de los tratamientos. La **tabla 2** muestra los resultados de la regresión logística. La variable con mayor capacidad explicativa son los aspectos médico-legales, seguida de la importancia percibida. Ambas mostraron ser determinantes directos del tratamiento de las QA por los MAP. Ni la formación necesaria, ni la organización de la atención primaria, ni el precio de los tratamientos han mostrado relación.

El presente trabajo permite describir los factores que presentan mayor capacidad para explicar la decisión de tratar las QA por MAP. En nuestro conocimiento, no existen estudios previos similares realizados en nuestro país. El 38,8% de los encuestados optó por tratar, cifra superponible al 40% descrita por Halpern<sup>6</sup>. El factor con mayor relevancia en la decisión de tratar las QA han sido los aspectos médico-legales (el miedo a un diagnóstico erróneo o a una reacción adversa al tratamiento). En nuestra opinión, esta sensación de inseguridad podría estar motivada tanto por la deficiente formación como por la heterogeneidad de las guías, conduciendo a la abstención terapéutica. De hecho, recientemente la Sociedad Española de Calidad Asistencial (SECA)<sup>7</sup> elaboró de manera pionera en España el circuito asistencial de la QA, identificando las funciones de los diferentes agentes implicados, concluyendo que es necesario protocolizar las actuaciones diagnóstico-terapéutica en ambos niveles, dado que una de las barreras para la calidad asistencial en la QA radica en la necesidad de coordinar esta actuación. La importancia percibida ha sido el segundo factor determinante en la decisión para tratar en nuestra muestra. Existe en general poca preocupación por las QA, siendo más elevada en países con una alta prevalencia como Australia, conllevando que los MAP muestren un papel activo en su seguimiento y tratamiento<sup>8</sup>. La cronicidad y la prevalencia de las QA, hace necesario contar con MAP