




ACTAS Derma-Sifiliográficas

Full English text available at
www.actasdermo.org



DERMATOLOGÍA PRÁCTICA

Anticoagulantes orales directos en cirugía dermatológica



V. Cabezas-Calderon*, P. Bassas Freixas y V. García-Patos Briones

Servicio de Dermatología, Hospital Universitario Vall d'Hebron, Barcelona, España

Recibido el 27 de mayo de 2019; aceptado el 3 de octubre de 2019

Disponible en Internet el 14 de mayo de 2020

PALABRAS CLAVE

Anticoagulación;
Anticoagulante oral
directo;
Cirugía
dermatológica;
Anticoagulantes
orales directos;
Hemorragia;
Hemostasia

KEYWORDS

Anticoagulation;
Direct-acting oral
anticoagulant drugs;
Dermatologic
surgery;
Direct-acting oral
anticoagulants;
Hemorrhage;
Hemostasis

Resumen Los anticoagulantes orales directos (ACOD) emergen como una alternativa más cómoda y segura que los clásicos antagonistas de la vitamina K (AVK); no precisan monitorización, poseen una ventana terapéutica más amplia y tienen menos interacciones farmacológicas. Sin embargo, a pesar de que su uso está cada vez más extendido, existe poco consenso sobre cuál es su manejo perioperatorio óptimo en cirugía dermatológica. En este artículo se describen las características de los ACOD y se revisa la evidencia disponible sobre su uso perioperatorio en la cirugía de la piel.

© 2020 Publicado por Elsevier España, S.L.U. en nombre de AEDV. Este es un artículo Open Access bajo la licencia CC BY-NC-ND (<http://creativecommons.org/licenses/by-nc-nd/4.0/>).

Direct-acting Oral Anticoagulants in Dermatologic Surgery

Abstract Direct-acting oral anticoagulants (DOACs) have emerged as safer, easier-to-manage alternatives to traditional vitamin K antagonists and are used increasingly because they require no monitoring, have a wider therapeutic window, and react less with other drugs. However, there is little consensus on optimal perioperative management when these drugs are used in dermatologic surgery. This article describes the characteristics of DOACs and reviews current evidence on their use in this setting.

© 2020 Published by Elsevier España, S.L.U. on behalf of AEDV. This is an open access article under the CC BY-NC-ND license (<http://creativecommons.org/licenses/by-nc-nd/4.0/>).

Introducción

Se estima que en España el 1,3% de la población toma tratamiento anticoagulante. El manejo perioperatorio de los pacientes tratados con anticoagulantes cumarínicos clásicos

* Autor para correspondencia.
Correo electrónico: vcabezas@vhebron.net
(V. Cabezas-Calderon).

o antagonistas de la vitamina K (AVK) es bien conocido. Sin embargo, cada vez son más frecuentes los pacientes sometidos a procedimientos quirúrgicos que toman anticoagulantes orales directos (ACOD) o nuevos anticoagulantes orales, cuyo manejo perioperatorio está menos estandarizado^{1,2}. Estos emergen como una alternativa más cómoda y segura que los AVK, dado que no requieren una monitorización rutinaria, presentan una ventana terapéutica más amplia, un efecto anticoagulante más predecible, un número menor de interacciones farmacológicas, un riesgo menor de hemorragia intracraneal y una eficacia similar a la de los anticoagulantes clásicos^{3,4}. Entre sus indicaciones aprobadas se encuentran la prevención y el tratamiento de las complicaciones tromboembólicas en la fibrilación auricular no valvular, la profilaxis y el tratamiento de la trombosis venosa profunda, del tromboembolismo pulmonar y, en el caso del rivaroxabán, la prevención aterotrombótica tras el síndrome coronario agudo⁵⁻⁷.

La escasa experiencia clínica sobre su uso en cirugía cutánea y la publicación de opiniones dispares ha conducido a un manejo perioperatorio desigual entre dermatólogos⁸. Hay autores que abogan por retrasar la intervención hasta la finalización del tratamiento; otros proponen un manejo análogo al de los AVK⁹. Sin embargo, su perfil farmacológico, monitorización, riesgo hemorrágico y mecanismo para revertir la hemorragia difieren sustancialmente del de los AVK.

Un cuestionario realizado a dermatólogos del Reino Unido sobre el manejo de los ACOD reflejó que los puntos con un consenso menor eran la actuación previa a la realización de intervenciones quirúrgicas complejas y el tiempo de interrupción necesario¹⁰.

Debido a que su uso está cada vez más extendido, es esencial conocer sus características, así como las medidas disponibles para revertir sus efectos.

Características generales

Mecanismo de acción

Todos los ACOD actúan en algún punto de la vía común de la coagulación, tras la convergencia de las vías intrínseca y extrínseca que se produce con la activación del factor X. Este se unirá al factor V activado para formar el complejo de la protrombinasa, que dará lugar al factor II activado (IIa)

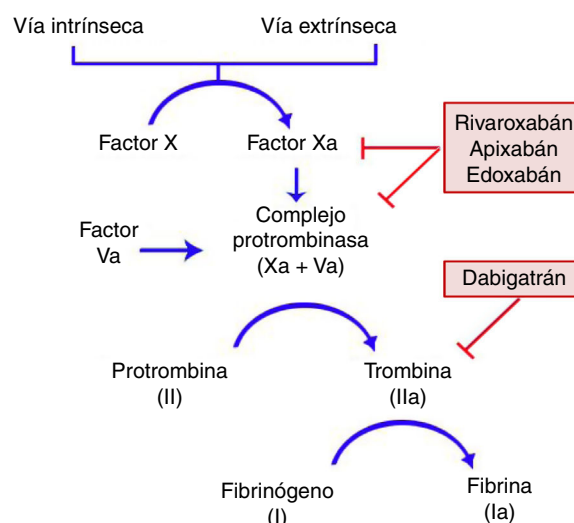


Figura 1 Mecanismo de acción de los anticoagulantes orales directos en la cascada de coagulación. Rivaroxabán, apixabán y edoxabán actúan inhibiendo al factor Xa; dabigatrán es un inhibidor directo de la trombina.

o trombina. Finalmente, el factor IIa será el responsable de activar el fibrinógeno (fig. 1)^{11,12}. Dabigatrán (Pradaxa®) es el único inhibidor oral directo y reversible de la trombina, mientras que rivaroxabán (Xarelto®), apixabán (Eliquis®) y edoxabán (Lixiana®) son inhibidores del factor X activado (Xa), tanto libre como unido a la protrombinasa.

Los ACOD actúan más rápidamente que los AVK y sus efectos son de menor duración. El pico máximo de actividad se produce a las 2-4 h tras su administración y tienen una semivida de entre 8 y 18 h en pacientes con una función renal normal (tabla 1)^{4,11,13}. Las principales interacciones de los ACOD se producen con fármacos inhibidores o inductores del sistema de transporte de la glicoproteína-P (P-gp) o del sistema CYP3A4 (tabla 2)^{6,14}.

Monitorización

Los ACOD no precisan una monitorización rutinaria de la coagulación debido a que su farmacocinética y farmacodinámica son predecibles y tienen pocas interacciones farmacológicas. Además, las pruebas que permiten una

Tabla 1 Propiedades farmacocinéticas y antagonistas de los ACOD

	Dabigatrán	Rivaroxabán	Apixabán	Edoxabán
Factor inhibido	IIa	Xa	Xa	Xa
Biodisponibilidad; %	6	66-80	60	60
Tmax; h	1-3	2-4	1-2	1-2
Semivida; h	12-17	6-12	12	10-14
Metabolismo	Esterasas	CYP3A4/5 > CYP2J2	CYP3A4	Hidrólisis > CYP3A4
Eliminación renal; %	80	36	25	50
Monitorización	TE, TTd	Actividad anti-Xa	Actividad anti-Xa	Actividad anti-Xa
Antagonista	Idarucizumab	Andexanet alfa	Andexanet alfa	Andexanet alfa

ACOD: anticoagulantes orales directos; CYP: *cytochrome P450*; TE: tiempo de ecarina; Tmax: *Time to maximum plasma concentration* (tiempo requerido para alcanzar la concentración máxima del fármaco en sangre); TTd: tiempo de trombina diluida con plasma; IIa: II activado; Xa: X activado.

Tabla 2 Principales interacciones de los ACOD. Los fármacos inductores del metabolismo incrementan el riesgo tromboembólico, mientras que los inhibidores/competidores incrementan el riesgo hemorrágico

	Mecanismo	Inhibidor factor IIa	Inhibidores factor Xa
Antimicóticos azoles ^a (p. ej., itraconazol, ketoconazol, voriconazol, posaconazol)	Competidor potente P-gp, BCRP; inhibidor CYP3A4	Contraindicado	Contraindicado
Dronedarona	Competidor P-gp, inhibidor CYP3A4	Contraindicado	Edoxabán reducir dosis 50% Precaución/evitar Edoxabán reducir dosis 50%
Inhibidores de la proteasa VIH (p. ej., indinavir, ritonavir, lopinavir, darunavir, fosamprenavir)	Competidor potente P-gp, BCRP; inhibidor CYP3A4	Contraindicado	Contraindicado
Claritromicina, eritromicina	Competidor moderado P-gp; inhibidor CYP3A4	Precaución/evitar	Precaución/evitar Edoxabán reducir dosis 50%
Rifampicina	Inductor P-gp/BCRP y CYP3A4/CYP2J	Contraindicado	Contraindicado
Carbamazepina, fenitoína	Inductor P-gp/BCRP y CYP3A4/CYP2J	Contraindicado	Edoxabán precaución Precaución

ACOD: anticoagulantes orales directos; BCRP: *breast cancer resistance protein*; CYP: *cytochrome P450*; P-gp: glicoproteína P; IIa: II activado; Xa: X activado.

^a Fluconazol inhibe CYP3A4 de forma moderada, por lo que es preferible evitarlo, aunque no quedaría completamente contraindicado.

monitorización precisa de los mismos, son costosas y no están disponibles en todos los centros (tabla 1). En general, estas se reservan para las intervenciones cruentas y de carácter urgente, que resultan excepcionales dentro del ámbito dermatológico^{15,16}.

El tiempo de protrombina y el *international normalized ratio* (INR), empleados para la monitorización de los AVK, no se correlacionan de forma lineal con el efecto anticoagulante de los ACOD¹⁷.

Evaluación del riesgo de hemorragia perioperatoria

El riesgo de hemorragia perioperatoria está condicionado por las comorbilidades del paciente y por las características del procedimiento quirúrgico.

Para la valoración adecuada del riesgo que condicionan las comorbilidades del paciente, existen índices como el HAS-BLED (tabla 3) que permiten al cirujano dermatológico caracterizarlo de forma adecuada¹⁸. Un ejemplo es que la presencia de una elevada tensión arterial sistólica perioperatoria entraña una mayor tasa de hemorragia intraoperatoria durante la cirugía de Mohs¹⁹.

Hemorragia en cirugía dermatológica

El riesgo de hemorragias relevantes —aquellas que no se autolimitan y/o ceden con medidas compresivas— en la cirugía dermatológica es bajo²⁰⁻²³.

Si se analiza específicamente el riesgo en pacientes con ACOD, existe un cierto incremento de las hemorragias relevantes tras realizar intervenciones quirúrgicas grandes, pero no se incrementa en las pequeñas²⁴⁻²⁷. Algunos estudios han analizado por regiones anatómicas el riesgo hemorrágico, independientemente del tamaño de la intervención, obteniendo resultados dispares y poco

Tabla 3 Índice HAS-BLED. Una puntuación de 3 o más puntos es altamente predictiva de presentar un proceso hemorrágico

HAS-BLED	Puntuación
Hipertensión sistólica > 160 mmHg	1
Función renal o hepática anormal	1 cada una
Ictus previo	1
Historia de hemorragia mayor/predisposición	1
INR lábil o inestable	1
Edad > 65 años	1
Fármacos antiplaquetarios, AINE o historia de alcoholismo	1 cada una

AINE: antiinflamatorio no esteroideo; HAS-BLED: *hypertension, abnormal liver/renal function, stroke history, bleeding history or predisposition, labile INR, elderly, drug/alcohol usage*; INR: *international normalized ratio*.

Fuente: Adaptación de Doherty et al.¹⁸.

concordantes. Por ello, actualmente la localización anatómica no se considera un factor determinante^{21,28}. Respecto a la cirugía de Mohs, ha demostrado no entrañar un riesgo mayor de hemorragia *per se*²⁹.

El cirujano dermatológico debe conocer y valorar los factores que determinan un incremento significativo del riesgo hemorrágico (tabla 4), prestando especial atención a aquellos procedimientos que conlleven un mayor riesgo de aparición de hematomas subcutáneos, que puedan disecar el tejido formando una cavidad virtual. Son ejemplos de estas intervenciones la biopsia selectiva de ganglio centinela, las que precisan de un cierre con grandes colgajos como el tipo avance de mejilla completo o las que se realizan sobre la cavidad oral³⁰.

Tabla 4 Procedimientos quirúrgicos cutáneos que entrañan un mayor riesgo hemorrágico postoperatorio

Intervenciones que implican múltiples capas (fascia, músculo, cartílago, hueso)
Defecto quirúrgico grande (> 4 cm) o cierre con injerto/colgajo de gran tamaño
Intervenciones con un acceso visual restringido del campo quirúrgico (liposucción, intervenciones ganglionares, anorrectales, o de cavidad oral)

Fuente: Adaptación de Sporbeck et al.³⁰.

Evaluación del riesgo tromboembólico

Hay factores que condicionan un incremento en el riesgo de presentar un fenómeno tromboembólico tras la suspensión del anticoagulante. La presencia de alguna de estas características condiciona un riesgo tromboembólico de al menos un 10% en ausencia de anticoagulación (tabla 5)³¹⁻³³.

Entre las complicaciones tromboembólicas secundarias a la suspensión de la anticoagulación perioperatoria en las intervenciones quirúrgicas de la piel se han descrito accidentes vasculares cerebrales, infartos de miocardio, embolismos pulmonares, trombosis venosas profundas y oclusión de la arteria retiniana con ceguera secundaria³⁴.

Actitud en la cirugía dermatológica

La evidencia sobre el manejo perioperatorio de los ACOD todavía es limitada, puesto que no se disponen aún de ensayos clínicos aleatorizados ni de grandes estudios observacionales. Actualmente se acepta no suspender la anticoagulación ante procedimientos que impliquen un riesgo bajo de hemorragia. En la práctica clínica, algunos cirujanos abogan por retrasar la toma del ACOD hasta después de la intervención³⁵. Si se considera que el riesgo quirúrgico de hemorragia es elevado (por el tipo de intervención y/o las comorbilidades del paciente), y el riesgo tromboembólico es bajo, la estrategia más aceptada sería la de valorar la suspensión temporal del fármaco (fig. 2)^{18,32}. Si desconocemos el riesgo tromboembólico o este es elevado, no se debería interrumpir la anticoagulación de forma rutinaria e, idealmente se debería consensuar la actitud con el equipo médico de hemostasia y coagulación^{32,33}. Conviene recordar que el riesgo vital inherente a una complicación tromboembólica y el manejo de la misma supera el riesgo

vital de la hemorragia perioperatoria dermatológica, que suele ser de fácil tratamiento^{36,37}. Una opción en aquellos pacientes que tengan de forma transitoria un estado de alto riesgo tromboembólico (p. ej., ictus o un tromboembolismo venoso < 90 días), sería retrasar la intervención hasta que el riesgo se haya normalizado.

Hemostasia intraoperatoria

La hemostasia cuidadosa forma parte del manejo básico de toda intervención quirúrgica. Para ello se debe realizar una cirugía cuidadosa que respete al máximo los tejidos y un uso habitual de bisturís eléctricos, bipolares o monopolares, u otros dispositivos electrocauterizadores para lograr una hemostasia adecuada de los vasos pequeños. Para los vasos de mayor tamaño (> 2 mm), la electrocoagulación puede no ser suficiente, por lo que se prefiere la ligadura por sutura por su acción más prolongada. Si la hemorragia ocurre en el borde de la incisión de forma difusa, los puntos colchoneros horizontales y la sutura continua bloqueante han demostrado un efecto hemostático mayor³⁸.

Medidas adicionales

Conviene tomar medidas hemostáticas adicionales en los pacientes que no han suspendido los ACOD. Se recomendaría el empleo de forma sistemática en estos pacientes de vendajes compresivos no isquémicos y, en intervenciones grandes, valorar la colocación de drenajes. La optimización preoperatoria de la tensión arterial contribuye a disminuir el riesgo de hemorragia intraoperatoria. Es aconsejable realizar una revisión inicial de la herida a las 2 h de la intervención si se han utilizado anestésicos con vasoconstrictores y, en intervenciones complejas, reevaluar la herida a los 3 días. Además, el paciente deberá ser debidamente informado del potencial riesgo de hemorragia y de las medidas que deberá tomar si esta se produce^{38,39}.

Interrupción perioperatoria

Hay evidencia que avala que el riesgo hemorrágico se asocia con la concentración mínima de fármaco y no con la máxima (picos plasmáticos)⁴⁰.

Por ello, previamente a la intervención se recomienda un intervalo de suspensión del fármaco de al menos 2 semividas de eliminación, lo que deja un efecto residual variable de entre el 12-25%³⁵. En pacientes con función renal normal se

Tabla 5 Situaciones clínicas con alto riesgo de episodios tromboembólicos

Tromboembolismo venoso	Fibrilación auricular	Válvula cardíaca mecánica
Reciente (< 90 días)	CHADS2 de 5 o 6	Mitral
Neoplasia maligna activa	CHA2DS2-VASc de 7 a 9	Aórtica con válvula de tipo disco basculante o de bola
Trombofilia grave:	Ictus < 90 días	Múltiples válvulas mecánicas
Déficit de proteína C/S		Isquemia cerebral reciente (< 6 meses)
Déficit de antitrombina		
Síndrome antifosfolípido		
> 1 tipo de trombofilia		

CHA2DS2: congestive heart failure, hypertension, age \geq 75 years, diabetes mellitus, stroke or transient ischemic attack (TIA); VASc: vascular disease, age 65 to 74 years, sex category.

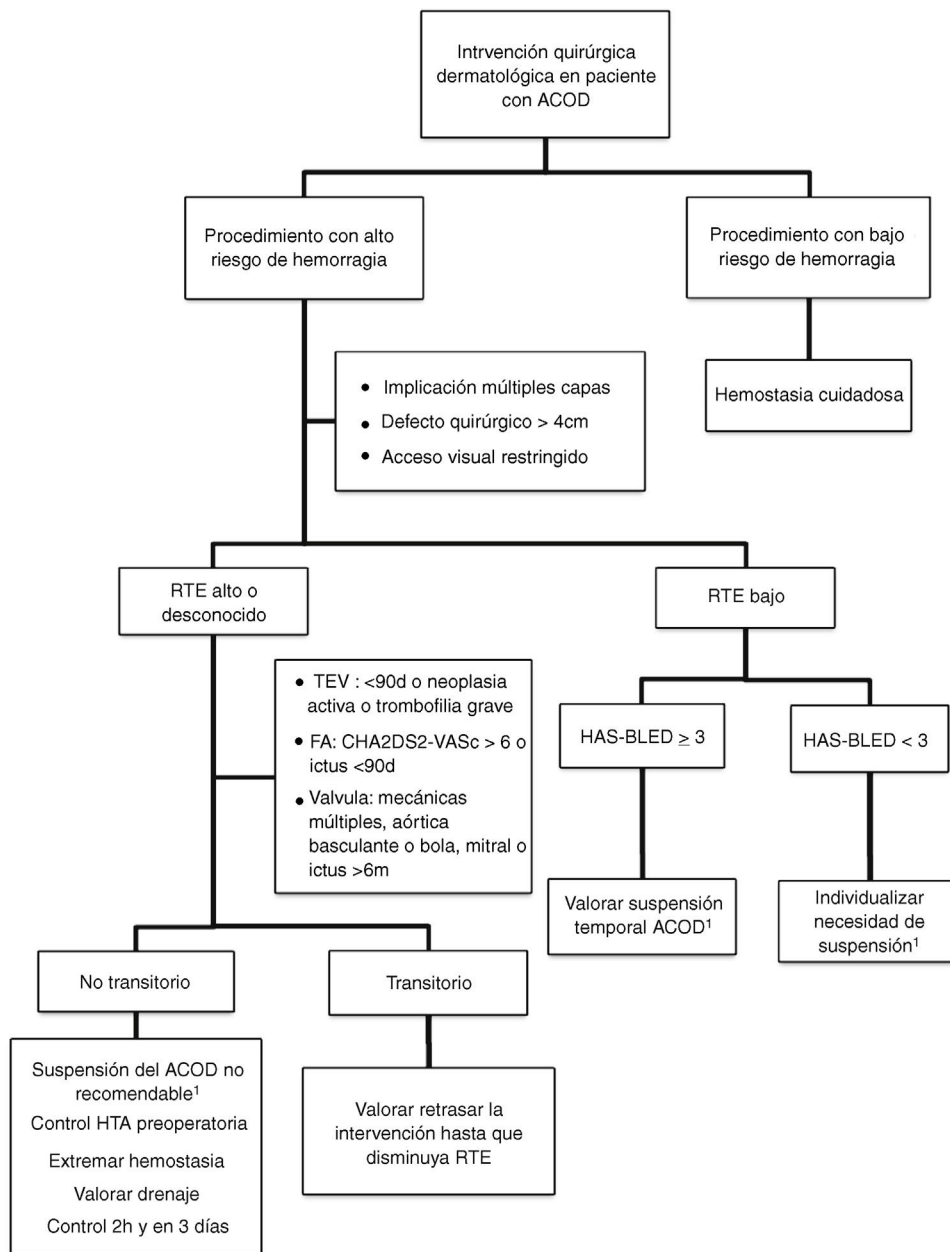


Figura 2 Algoritmo propuesto para el manejo de pacientes con ACOD que vayan a someterse a cirugía dermatológica.

aconseja suspender el ACOD 24 h antes del procedimiento. En pacientes con función renal disminuida se debe calcular su aclaramiento de creatinina y ajustar el tiempo de suspensión (tabla 6) en función del ACOD empleado (nivel de evidencia 2D)^{15,18}.

Reintroducción postoperatoria

Si la hemostasia ha sido eficaz, el ACOD puede reintroducirse entre 6 y 12 h después del procedimiento (nivel de evidencia 2C)^{15,18,41}.

Dado que estos fármacos tienen una semivida corta y su inicio de acción es rápido, no es preciso realizar una terapia puente perioperatoria. De hecho, hay estudios que la

Tabla 6 Tiempo necesario para la interrupción prequirúrgica de los anticoagulantes directos orales ajustado a la función renal

Aclaramiento de creatinina (ml/min)	Rivaroxabán, apixabán, edoxabán	Dabigatrán
> 80	24 h	24 h
80-50	24 h	24-48 h
49-30	24 h	48-72 h
< 30	48 h	No indicado

desaconsejan dado que aumentaría la tasa de hemorragia postoperatoria, sin disminuir el riesgo tromboembólico^{42,43}.

Hemostasia postoperatoria

La mayoría de complicaciones hemorrágicas tras los procedimientos quirúrgicos dermatológicos se pueden controlar con medidas locales debido a la accesibilidad a la herida quirúrgica. Estas medidas incluyen el frío local, la elevación de la zona intervenida, el recambio de los apósitos compresivos, el uso de agentes hemostáticos tópicos y, en casos persistentes o de hemorragia abundante, la revisión quirúrgica de la herida y el uso de electrocoagulación⁴⁴.

En función de la gravedad y el fracaso de las medidas anteriores se pueden añadir otras medidas generales de soporte, que incluyen la administración de sueros, la transfusión de hemoderivados y la interrupción temporal del ACOD¹³. Debido a su semivida corta y al pico plasmático rápido, su efecto se reduce rápidamente tras la última toma.

Solo de forma excepcional y en situaciones de hemorragia abundante, no controlable y que ponga en peligro la vida del paciente, habría que emplear otras medidas que van dirigidas a disminuir los niveles plasmáticos del ACOD o a revertir su efecto.

Entre estas medidas está el uso de carbón activado, siempre que se ingiera entre la primera y la sexta horas tras la ingesta del ACOD. También se pueden emplear agentes de reversión no específica (complejos de concentrados de protrombina que contienen hasta 4 factores de la coagulación activados) y ácido tranexámico (antifibrinolítico de administración subcutánea o endovenosa). Antes de administrarlos conviene descartar antecedentes tromboembólicos, historia familiar de trombofilia o el uso concomitante de anticonceptivos hormonales. La hemodiálisis ha resultado eficaz para revertir los efectos de dabigatrán⁴⁵⁻⁴⁹.

Por último, existen antidotos específicos para los ACOD que se encuentran en diferentes fases de desarrollo. Solo idarucizumab (Praxbind®), que es un inhibidor no competitivo de dabigatrán, está aprobado por la EMA para revertir sus efectos en intervenciones quirúrgicas urgentes con complicaciones hemorrágicas con riesgo vital⁵⁰.

Conclusiones

La escasa evidencia disponible sugiere que existe un cierto incremento del riesgo de hemorragia en los pacientes sometidos a intervenciones quirúrgicas dermatológicas que están en tratamiento con ACOD. Sin embargo, su interrupción podría incrementar el riesgo tromboembólico y debe ser una decisión consensuada e individualizada. El candidato ideal para interrumpir el ACOD es aquel paciente con un riesgo tromboembólico bajo, pero con una tendencia hemorrágica elevada que va a someterse a una cirugía que entraña un riesgo alto de hemorragia. El tiempo de interrupción dependerá del fármaco y de la función renal, y se debe prestar una atención especial a posibles interacciones farmacológicas. Por otra parte, los procedimientos con un riesgo hemorrágico bajo se pueden llevar a cabo sin suspender la anticoagulación. En cualquier caso, es aconsejable extremar las medidas de hemostasia con vendajes compresivos

y, en situaciones con defectos quirúrgicos grandes, realizar controles postoperatorios estrechos. Cuando aparece una complicación hemorrágica que no se controla con medidas locales se debe considerar la suspensión del ACOD. En caso de hemorragia con riesgo vital, situación excepcional en cirugía dermatológica, se puede emplear idarucizumab, un antidoto específico aprobado que revierte el efecto de dabigatrán.

Bibliografía

1. Navarro Navarro JL, Cesar JM, Fernández MA, Fontcuberta J, Reverter JC, Gol-Freixa J. Morbilidad y mortalidad en pacientes con tratamiento anticoagulante oral. *Rev Esp Cardiol*. 2007;60:1226-32.
2. Bassas P, Bartralot R, Garcia-Patos V. Anticoagulation and antiplatelet therapy in dermatology [Article in Spanish]. *Actas Dermosifiliogr*. 2009;100:7-16.
3. Hinojar R, Jiménez-Natcher JJ, Fernández-Golfín C, Zamorano JL. New oral anticoagulants: A practical guide for physicians. *Eur Heart J Cardiovasc Pharmacother*. 2015;1:134-45.
4. Rose DK, Bar B. Direct Oral Anticoagulant Agents: Pharmacologic Profile, Indications Coagulation Monitoring, and Reversal Agents. *J Stroke Cerebrovasc Dis*. 2018;27:2049-58.
5. Plovovich M, Mostaghimi A. Novel oral anticoagulants: What dermatologists need to know. *J Am Acad Dermatol*. 2015;72:535-40.
6. Stacy Z, Richter S. Practical Considerations for the Use of Direct Oral Anticoagulants in Patients with Atrial Fibrillation. *Clin Appl Thromb*. 2017;23:5-19.
7. Robinson A, McCarty D, Douglas J. Novel oral anticoagulants for acute coronary syndrome. *Ther Adv Cardiovasc Dis*. 2017;11:4-11.
8. Oudit D, Soueid A, Ross G, Khan H, Jama A. Perioperative management of patients on anti-platelets and anti-coagulants presenting for dermatological surgical procedures. A UK survey. *Eur J Dermatology*. 2007;17:317-20.
9. Callahan S, Goldsberry A, Kim G, Yoo S. The management of antithrombotic medication in skin surgery. *Dermatol Surg*. 2012;38:1417-26.
10. Chiang YZZ, Al-Niaimi F, Craythorne E, Mallipeddi R. Perioperative management of novel oral anticoagulants in skin surgery: A national survey. *Br J Dermatol*. 2016;175:615-8, <http://dx.doi.org/10.1111/bjd.14462>.
11. Lemay A, Kaye AD, Urman RD. Novel Anticoagulant Agents in the Perioperative Setting. *Anesthesiol Clin*. 2017;35:305-13.
12. Brown DG, Wilkerson EC, Love WE. A review of traditional and novel oral anticoagulant and antiplatelet therapy for dermatologists and dermatologic surgeons. *J Am Acad Dermatol*. 2015;72:524-34.
13. Levy JH, Douketis J, Weitz JI. Reversal agents for non-Vitamin K antagonist oral anticoagulants. *Nat Rev Cardiol Nature Publishing Group*. 2018;15:273-81.
14. Heidebuchel H, Verhamme P, Alings M, Antz M, Diener HC, Hacke W, et al. Updated European Heart Rhythm Association practical guide on the use of non-vitamin-K antagonist anticoagulants in patients with non-valvular atrial fibrillation: Executive summary. *Eur Heart J*. 2017;38:2137-49.
15. Keeling D, Tait RC, Watson H. British Committee of Standards for Haematology Peri-operative management of anticoagulation and antiplatelet therapy. *Br J Haematol*. 2016;175:602-13.
16. Brown KS, Zahir H, Grosso MA, Lanz HJ, Mercuri MF, Levy JH, et al. antagonist oral anticoagulant activity: Challenges in measurement and reversal. *Crit Care Critical Care*. 2016;20:1-10.

17. Tornkvist M, Smith JG, Labaf A. Current evidence of oral anticoagulant reversal: A systematic review. *Thromb Res*. 2018;162:22–31.
18. Doherty JU, Gluckman TJ, Hucker WJ, Januzzi JL, Ortel TL, Saxonhouse SJ, et al. 2017 ACC Expert Consensus Decision Pathway for Periprocedural Management of Anticoagulation in Patients With Nonvalvular Atrial Fibrillation: A Report of the American College of Cardiology Clinical Expert Consensus Document Task Force. *J Am Coll Cardiol*. 2017;69:871–98.
19. Jayasekera PSA, Kai A, Lawrence CM. Preoperative hypertension increases intraoperative bleeding in patients undergoing Mohs micrographic surgery. *J Am Acad Dermatol*. 2019;80:562–4.
20. Cook JL, Perone JB. A prospective evaluation of the incidence of complications associated with Mohs micrographic surgery. *Arch Dermatol*. 2003;139:143–52.
21. Koenen W, Kunte C, Hartmann D, Breuninger H, Moehrl M, Bechara FG, et al. Prospective multicentre cohort study on 9154 surgical procedures to assess the risk of postoperative bleeding - A DESSI study. *J Eur Acad Dermatol Venereol*. 2017;31:724–31.
22. Arguello-Guerra L, Vargas-Chandomid E, Díaz-González JM, Méndez-Flores S, Ruelas-Villavicencio A, Domínguez-Cherit J. Incidencia de complicaciones en cirugía dermatológica de cáncer de piel melanoma y no melanoma en pacientes con múltiple comorbilidad o antiagregantes-anticoagulantes. Experiencia de nuestro hospital durante 5 años. *Cir Cir*. 2019;86:15–23. <http://dx.doi.org/10.24875/CIRUE.M18000003>.
23. Shimizu I, Jellinek NJ, Dufresne RG, Li T, Devarajan K, Perlis C. Multiple antithrombotic agents increase the risk of postoperative hemorrhage in dermatologic surgery. *J Am Acad Dermatol*. 2008;58:810–6.
24. Eilers RE, Goldenberg A, Cowan NL, Basu P, Brian Jiang SI. A Retrospective Assessment of Postoperative Bleeding Complications in Anticoagulated Patients Following Mohs Micrographic Surgery. *Dermatol Surg*. 2018;44:504–11. <http://dx.doi.org/10.1097/DSS.0000000000001394>.
25. Chang TW, Arpey CJ, Baum CL, Brewer JD, Hochwalt PC, Hocker TL, et al. Complications with new oral anticoagulants dabigatran and rivaroxaban in cutaneous surgery. *Dermatol Surg*. 2015;41:784–93.
26. Heard LK, Shanahan C, Maggio KL, et al. Complications with new oral anticoagulants dabigatran and rivaroxaban in cutaneous surgery. *Dermatol Surg*. 2017;43:597–9.
27. Antia C, Hone N, Gloster H. Perioperative complications with new oral anticoagulants dabigatran, apixaban, and rivaroxaban in Mohs micrographic surgery: A retrospective study. *J Am Acad Dermatol*. 2017;77:967–8.
28. Alam M, Ibrahim O, Nodzinski M, Strasswimmer JM, Jiang SIB, Cohen JL, et al. Adverse events associated with Mohs micrographic surgery: Multicenter prospective cohort study of 20 821 cases at 23 centers. *JAMA Dermatol*. 2013;149:1378–85.
29. Bordeaux JS, Martires KJ, Goldberg D, Pattee SF, Fu P, Maloney ME. Prospective evaluation of dermatologic surgery complications including patients on multiple antiplatelet and anticoagulant medications. *J Am Acad Dermatol*. 2011;65:576–83.
30. Sporbeck B, Georges Bechara F, Häfner HM, Koenen W, Kolk A, Koscielny J, et al. S3 guidelines for the management of anticoagulation in cutaneous surgery. *J Dtsch Dermatol Ges*. 2015;13:346–56.
31. Spyropoulos AC, Douketis JD. How I treat anticoagulated patients undergoing an elective procedure or surgery. *Blood*. 2012;120:2954–62.
32. Baron TH, Kamath PS, McBane RD. Management of Antithrombotic Therapy in Patients Undergoing Invasive Procedures. *N Engl J Med*. 2013;368:2113–24.
33. Hlavacek N, McMillan D, Vandiver J. Periprocedural management of oral anticoagulation: When and how to hit “pause”. *J Fam Pract*. 2018;67, 210, 216, 219, 222.
34. Kovich O, Otley CC. Thrombotic complications related to discontinuation of warfarin and aspirin therapy perioperatively for cutaneous operation. *J Am Acad Dermatol*. 2003;48:233–7.
35. Ibrahim A, Walsh LG, Algaali M, Satti Z, Kiernan TJ, Yan BP, et al. Insight into the perioperative management of direct oral anticoagulants: Concerns and considerations. *Expert Opin Pharmacother*. 2019;20:465–72.
36. O’Neill JL, Taheri A, Solomon JA, Pearce DJ. Postoperative hemorrhage risk after outpatient dermatologic surgery procedures. *Dermatol Surg*. 2014;40:74–6.
37. Amici JM. Don’t stop antithrombotics for cutaneous surgery: Just do it now! *Br J Dermatol*. 2015;172:555–6.
38. Chen DL, Carlson EO, Fathi R, Brown MR. Undermining and Hemostasis. *Dermatol Surg*. 2015;41 Suppl 10:S201–15.
39. Palamaras I, Semkova K. Perioperative management of and recommendations for antithrombotic medications in dermatological surgery. *Br J Dermatol*. 2015;172:597–605.
40. Sié P, Samama CM, Godier A, Rosencher N, Steib A, Llau JV, et al., Working Group on Perioperative Haemostasis; French Study Group on Thrombosis and Haemostasis. Surgery and invasive procedures in patients on long-term treatment with direct oral anticoagulants: Thrombin or factor-Xa inhibitors Recommendations of the Working Group on Perioperative Haemostasis and the French Study Group on Thrombosis and Haemostasis. *Arch Cardiovasc Dis*. 2011;104:669–76.
41. Gonsalves WI, Pruthi RK, Patnaik MM. The new oral anticoagulants in clinical practice. *Mayo Clin Proc*. 2013;88:495–511.
42. Douketis JD, Healey JS, Brueckmann M, Eikelboom JW, Ezekowitz MD, Fraessdorf M, et al. Perioperative bridging anticoagulation during dabigatran or warfarin interruption among patients who had an elective surgery or procedure: Substudy of the RE-LY trial. *Thromb Haemost*. 2015;113:625–32.
43. Smith M, Wakam G, Wakefield T, Obi A. New Trends in Anticoagulation Therapy Prepared for Surgical Clinics on Vascular Surgery. *Surg Clin North Am*. 2018;98:219–38.
44. Kaur R, Glick J, Siegel D. Achieving hemostasis in dermatology - Part 1: Preoperative, intraoperative, and postoperative management. *Indian Dermatol Online J*. 2013;4:71–81.
45. Chai-Adisaksoha C, Hillis C, Lim W, Boonyawat K, Moffat K, Crowther M. Hemodialysis for the treatment of dabigatran-associated bleeding: A case report and systematic review. *J Thromb Haemost*. 2015;13:1790–8.
46. Wang X, Mondal S, Wang J, Tirucherai G, Zhang D, Boyd RA, et al. Effect of activated charcoal on apixaban pharmacokinetics in healthy subjects. *Am J Cardiovasc Drugs*. 2014;14:147–54.
47. Marlu R, Hodaj E, Paris A, Albaladejo P, Crackowski JL, Pernod G. Effect of non-specific reversal agents on anticoagulant activity of dabigatran and rivaroxaban: A randomised crossover ex vivo study in healthy volunteers. *Thromb Haemost*. 2012;108:217–24.
48. Clavé A, Gérard R, Lacroix J, Baynat C, Danguy Des Déserts M, Gatineau F, et al. A randomized, double-blind, placebo-controlled trial on the efficacy of tranexamic acid combined with rivaroxaban thromboprophylaxis in reducing blood loss after primary cementless total hip arthroplasty. *Bone Joint J*. 2019;101B:207–12.
49. Zilinsky I, Barazani TB, Visentin D, Ahuja K, Martinowitz U, Haik J. Subcutaneous Injection of Tranexamic Acid to Reduce Bleeding During Dermatologic Surgery: A Double-Blind, Placebo-Controlled, Randomized Clinical Trial. *Dermatol Surg*. 2019;45:759–67.
50. Pollack CV, Reilly PA, van Ryn J, Eikelboom JW, Glund S, Bernstein RA, et al. Idarucizumab for Dabigatran Reversal - Full Cohort Analysis. *N Engl J Med*. 2017;377:431–41. <http://dx.doi.org/10.1056/NEJMoa1707278>.