

tado, la realización de pruebas complementarias previo al inicio del tratamiento no hubiera prevenido la rhabdomiólisis, puede disminuir el riesgo de presentar otras complicaciones asociadas como hepatitis y dislipemia grave. Creemos necesario recomendar a los pacientes en tratamiento con este fármaco no realizar ejercicio físico intenso, y el personal médico debe estar alerta ante la aparición de síntomas sugestivos de rhabdomiólisis para iniciar las medidas apropiadas precozmente.

Conflicto de intereses

Los autores declaran no tener ningún conflicto de intereses.

Bibliografía

- López-Estebarez JL, Herranz-Pinto P, Dréno B, el grupo de dermatólogos expertos en acné. Consensus-Based Acne Classification System and Treatment Algorithm for Spain [Article in English, Spanish]. *Actas Dermosifiliogr*. 2017;108:120–31.
- Forbat E, Ali FR, Al-Niaimi F. Dermatological indications for the use of isotretinoin beyond acne. *J Dermatol Treat*. 2018;29:698–705.
- Rademaker M. Adverse effects of isotretinoin: A retrospective review of 1743 patients started on isotretinoin. *Australas J Dermatol*. 2010;51:248–53.
- Kaymak Y. Creatine phosphokinase values during isotretinoin treatment for acne. *Int J Dermatol*. 2008;47:398–401.
- Landau M, Mesterman R, Ophir J, Mevorah B, Alcalay J, Harel A, et al. Clinical significance of markedly elevated serum creatine kinase levels in patients with acne on isotretinoin. *Acta Derm Venereol*. 2001;81:350–2.
- Huerta-Alardín AL, Varon J, Marik PE. Bench-to-bedside review: Rhabdomyolysis – an overview for clinicians. *Crit Care*. 2005;9:158–69.
- Paulsrud C, Stender I-M, Schmidt LS. Rhabdomyolysis after isotretinoin treatment in a 17-year-old male [Article in Danish]. *Ugeskr Laeger*. 2017;179, pii: V06170462.
- Gómez-Bernal S, Rodríguez-Pazos L, Rodríguez-Granados MT, Toribio J. Rhabdomyolysis durante el tratamiento con isotretinoína. *Actas Dermosifiliogr*. 2011;102:390–1.
- Hartung B, Merk HF, Huckenbeck W, Daldrop T, Neuen-Jacob E, Ritz-Timme S. Severe generalised rhabdomyolysis with fatal outcome associated with isotretinoin. *Int J Legal Med*. 2012;126:953–6.
- Amichai B, Shemer A, Grunwald MH. Low-dose isotretinoin in the treatment of acne vulgaris. *J Am Acad Dermatol*. 2006;54:644–6.
- Madera G, Cabrejas BMM, Holguín P. Rhabdomyolysis induced by Isotretinoin. *Clin Case Rep Rev*. 2016;2:357.
- Phillips D, AnjaliMahto. Severe rhabdomyolysis with isotretinoin therapy for acne. *J Am Acad Dermatol*. 2015;72 Suppl. 1:AB11.
- Inci A, Refic O, Bayram I, Gülhan Ö, Funda S, Metin S. Rhabdomyolysis and Toxic Hepatitis in a Patient Receiving Isotretinoin Treatment; A Case Report. *Turk Neph Dial Transpl*. 2016;25:89–91.
- Kempeneers D, Gielen K, Lucker G. Rhabdomyolysis on both isotretinoin and minocycline in the treatment of acne vulgaris in a 15-year old boy. *Nederlands Tijdschrift voor Dermatologie en Venereologie*. 2013;23:275–7.
- Karaa A, Page S. Exercise-Induced Rhabdomyolysis Associated with Isotretinoin Therapy: A Case Report. *Journal of Hospital Medicine*. 2009;4 suppl 1. Abstract 164.
- Guttman-Yassky E, Hayek T, Muchnik L, Bergman R. Acute rhabdomyolysis and myoglobinuria associated with isotretinoin treatment. *Int J Dermatol*. 2003;42:499–500.
- Trauner MA, Ruben BS. Isotretinoin induced rhabdomyolysis? A case report. *Dermatol Online J*. 1999;5:2.
- Hodak E, Gadoth N, David M, Sandbank M. Muscle damage induced by isotretinoin. *Br Med J Clin Res Ed*. 1986;293:425–6.

D. Morgado-Carrasco*, A. del Rosario, X. Fustà-Novell y P. Giavedoni

Servicio de Dermatología, Hospital Clínic de Barcelona, Universitat de Barcelona, Barcelona, España

*Autor para correspondencia.

Correo electrónico: morgadodaniel8@gmail.com (D. Morgado-Carrasco).

<https://doi.org/10.1016/j.ad.2018.08.016>

0001-7310/ © 2019 AEDV. Publicado por Elsevier España, S.L.U. Este es un artículo Open Access bajo la licencia CC BY-NC-SA (<http://creativecommons.org/licenses/by-nc-sa/4.0/>).

PAAF y BAG ecoguiadas en metástasis ganglionar y subcutánea de adenocarcinoma de pulmón



Ultrasound-Guided Fine-Needle Aspiration Biopsy and Core Needle Biopsy of Lymph Node and Subcutaneous Metastases From Lung Adenocarcinoma

Sr. Director:

Una mujer de 55 años, fumadora, con antecedentes de haber padecido un cáncer de colon 6 años antes y libre de enfermedad, consultó por la aparición de 3 nódulos subcutáneos en el transcurso del último mes. A la exploración se palpa-

ban 3 nódulos tumores firmes al tacto, de 1 cm de diámetro, por debajo de una piel de apariencia sana, localizados en el escote derecho, la parrilla costal derecha y la axila derecha (fig. 1). Se realizó una ecografía Doppler, con la que se observaron 3 lesiones ovaladas en el tejido celular subcutáneo, hipocóicas sin refuerzo posterior, con vascularización en su interior, compatibles con 2 metástasis subcutáneas y una ganglionar. Tras informar a la paciente y firmar el consentimiento, se realizó una punción aspiración con aguja fina (PAAF) de 21 G de la adenopatía axilar y una biopsia con aguja gruesa (BAG) de 18 G de la lesión del escote. Los procedimientos se realizaron bajo control ecográfico en el quirófano del servicio de dermatología, con anestesia local, el mismo día de la visita médica y sin complicaciones. La citología de la PAAF fue positiva para células malignas (fig. 2), y la histología de la BAG fue diagnóstica de una metástasis de adenocarcinoma (fig. 3), compatible immu-

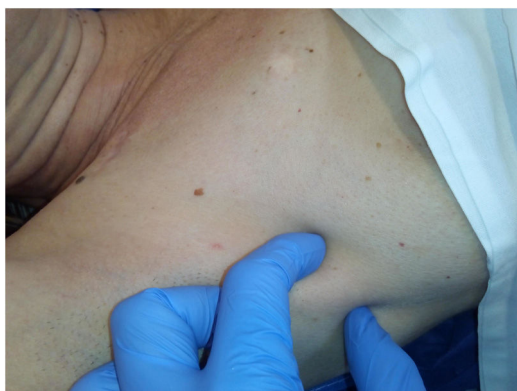

Figura 1 Metástasis ganglionar en axila derecha.

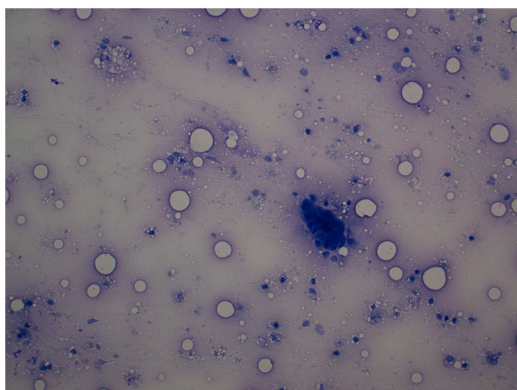


Figura 2 Células epiteliales malignas. Extensión de la PAAF, tinción Giemsa.

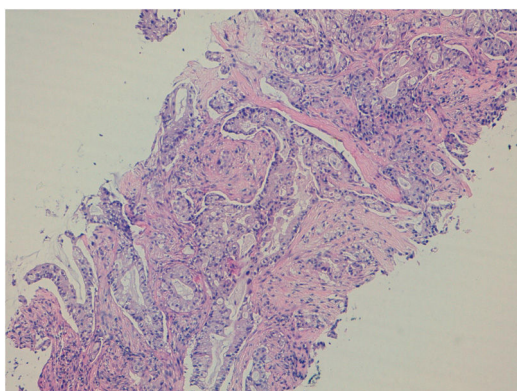


Figura 3 Adenocarcinoma metastásico de pulmón. Cilindro de la BAG 18 G, tinción H&E.

nohistoquímicamente (CK7 y TTF-1 positivas, CK20 y CDX2 negativas) con un origen pulmonar. La TAC mostró hallazgos compatibles con un cáncer de pulmón y la paciente fue derivada al servicio de oncología para completar su estudio y tratamiento.

La práctica habitual frente a un nódulo subcutáneo con sospecha de malignidad es realizar una biopsia incisional con

bisturí. Sin embargo, la paciente presentaba 3 lesiones, por lo que se optó por una PAAF y una BAG ecoguiadas al mismo tiempo para estudiar 2 lesiones con la mínima morbilidad. La PAAF tiene como ventajas la rapidez de la técnica, un dolor mínimo y una menor demora del informe de anatomía patológica. En ocasiones, la escasez de la muestra obtenida con la PAAF dificulta el trabajo del patólogo y puede provocar falsos negativos. La BAG es una técnica diagnóstica mejor que la PAAF porque obtiene uno o varios cilindros de tejido histológico, que permiten realizar múltiples cortes y tinciones¹. La PAAF y la BAG ecoguiadas se realizan habitualmente por médicos radiólogos², pero otros médicos especialistas bien formados en ecografía también las pueden realizar (p. ej., endocrinólogos)³. El servicio de dermatología dispone de un ecógrafo en las consultas desde hace 5 años y realizamos procedimientos ecoguiados de forma habitual, por lo que la paciente pudo beneficiarse de estas técnicas diagnósticas el mismo día de la visita. En conclusión, el caso ilustra la utilidad de conocer y realizar una PAAF y BAG ecoguiadas por dermatólogos para el diagnóstico rápido de las metástasis subcutáneas.

Conflicto de intereses

Los autores declaran no tener ningún conflicto de intereses.

Bibliografía

1. Balasubramanian I, Fleming CA, Corrigan MA, Redmond HP, Kerin MJ, Lowery AJ. Meta-analysis of the diagnostic accuracy of ultrasound-guided fine-needle aspiration and core needle biopsy in diagnosing axillary lymph node metastasis. *Br J Surg*. 2018;105:1244–53.
2. Soudack M, Nachtigal A, Vladovski E, Brook O, Gaitini D. Sonographically guided percutaneous needle biopsy of soft tissue masses with histopathologic correlation. *J Ultrasound Med*. 2006;25:1271–7.
3. Tofé Povedano S, Argüelles Jiménez I, García Fernández H, Quevedo Juanals J, Díaz Medina S, Serra Soler G, et al. Incorporación de la ecografía y la punción de tiroides a la actividad de endocrinología en una consulta de alta resolución. *Endocrinol Nutr*. 2010;57:43–8.

D. Vidal^{a,*} y M. Pujol^b

^a Servicio de Dermatología, Hospital de Sant Joan Despí Moisès Broggi, Sant Joan Despí, Barcelona, España

^b Servicio de Anatomía Patológica, Hospital de Sant Joan Despí Moisès Broggi, Sant Joan Despí, Barcelona, España

* Autor para correspondencia.

Correo electrónico: david.vidal@sanitatintegral.org (D. Vidal).

<https://doi.org/10.1016/j.ad.2018.09.021>

0001-7310/ © 2019 AEDV. Publicado por Elsevier España, S.L.U. Este es un artículo Open Access bajo la licencia CC BY-NC-SA (<http://creativecommons.org/licenses/by-nc-sa/4.0/>).