

## IMÁGENES EN DERMATOLOGÍA

### Confirmación diagnóstica de escabiosis mediante microscopía confocal

### Diagnosis of Scabies Confirmed With Confocal Microscopy

X. Fustà-Novell, D. Morgado-Carrasco y S. Puig\*



Servicio de Dermatología, Hospital Clínic de Barcelona, Universitat de Barcelona, Barcelona, España

Una mujer de 23 años con antecedente de lupus eritematoso sistémico activo en tratamiento con antimaláricos consultó por prurito generalizado de 2 semanas de evolución, inicialmente atribuido a su enfermedad de base. A la exploración física presentaba, junto con lesiones cutáneas de lupus, múltiples excoriaciones y escasas lesiones interdigitales compatibles con surcos acarinos. Se realizó microscopía confocal (VivaScope® 3000) de una de las lesiones interdigitales

(fig. 1), observándose huevos ovales dispuestos en paralelo, siguiendo el trayecto del surco, así como numerosas estructuras redondeadas hiperrefráciles correspondientes a escibalos. Además, se visualizó un ácaro de *Sarcoptes scabiei* en el extremo del surco. La paciente presentó curación de la escabiosis tras 2 aplicaciones de permetrina tópica al 5%.

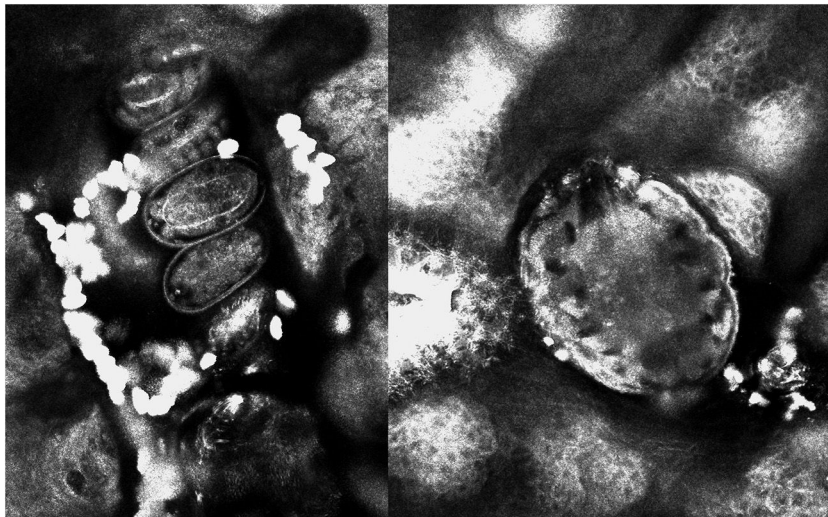


Figura 1

\* Autor para correspondencia.

Correo electrónico: [spuig@clinic.ub.es](mailto:spuig@clinic.ub.es) (S. Puig).

La microscopia confocal ha demostrado utilidad en numerosas dermatosis infecciosas al permitir un diagnóstico de confirmación de forma rápida y no invasiva. En la escabiosis permite observar en tiempo real el ácaro, los huevos y los escibalos sin necesidad de realizar un test de Müller.

Esta técnica permitiría, además, monitorizar la respuesta al tratamiento, ya que se pueden observar indicadores de infección activa, como la presencia de huevos en los surcos o los movimientos peristálticos del tubo digestivo del ácaro.