



# ACTAS Derma-Sifiliográficas

Full English text available at  
[www.actasdermo.org](http://www.actasdermo.org)



## REVISIÓN

# Granuloma aséptico facial idiopático: revisión actualizada de las dificultades diagnósticas y terapéuticas



C. Hasbún Z<sup>a</sup>, I. Ogueta C<sup>b,\*</sup>, T. Dossi C<sup>b</sup> y X. Wortsman<sup>b,c</sup>

<sup>a</sup> Escuela de Medicina, Facultad de Medicina, Pontificia Universidad Católica de Chile, Santiago, Chile

<sup>b</sup> Departamento de Dermatología, Facultad de Medicina, Pontificia Universidad Católica de Chile, Santiago, Chile

<sup>c</sup> Instituto de Diagnóstico por Imágenes en Piel y Tejidos Blandos, Departamento de Dermatología, Universidad de Chile y Pontificia Universidad Católica de Chile, Santiago, Chile

Recibido el 27 de octubre de 2018; aceptado el 1 de enero de 2019

Disponible en Internet el 25 de febrero de 2019

### PALABRAS CLAVE

Granuloma aséptico facial idiopático (GAFI);  
Rosácea;  
Pediatria

### KEYWORDS

Idiopathic facial aseptic granuloma (IFAG);  
Rosacea;  
Pediatrics

**Resumen** El granuloma aséptico facial idiopático (GAFI) es una patología específica de la edad pediátrica caracterizada por la aparición de nódulos rojizos asintomáticos en la región facial. Su etiopatogenia es aún motivo de discusión, aunque la literatura actual orienta a que se encontraría dentro del espectro de la rosácea infantil. Tiene una evolución crónica pero benigna, y hay publicaciones que documentan la resolución espontánea de las lesiones en menos de un año. A pesar de no tener un tratamiento bien definido, se prefiere que sea conservador y se eviten las intervenciones agresivas.

© 2019 AEDV. Publicado por Elsevier España, S.L.U. Todos los derechos reservados.

### Idiopathic Facial Aseptic Granuloma: Updated Review of Diagnostic and Therapeutic Difficulties

**Abstract** Idiopathic facial aseptic granuloma is a pediatric skin condition involving asymptomatic reddish nodules. The etiology and pathogenesis is still under discussion, although the literature tends to place this condition within the spectrum of childhood rosaceas. The clinical course is chronic but benign, and cases have been reported to resolve spontaneously in less than a year. Even though no well-defined treatment has emerged, a conservative approach that avoids aggressive therapies is preferred.

© 2019 AEDV. Published by Elsevier España, S.L.U. All rights reserved.

\* Autor para correspondencia.

Correo electrónico: [iaogueta@uc.cl](mailto:iaogueta@uc.cl) (I. Ogueta C).

## Introducción

El granuloma aséptico facial idiopático (GAFI) es una entidad caracterizada por la aparición de nódulos rojizos indoloros en la región facial que se presenta exclusivamente en la edad pediátrica. Fue descrita por primera vez en 1999 con el nombre de *pyodermite froide* (absceso o pioderma frío) por un grupo de dermatólogos franceses, dados los escasos signos inflamatorios<sup>1</sup>.

No se han identificado factores predisponentes claros ni rasgos clínicos asociados a esta patología, y su etiología aún no está del todo dilucidada. Tiene un amplio diagnóstico diferencial que incluye las piodermias localizadas, el acné nódulo-quístico infantil, los tumores cutáneos benignos y las malformaciones vasculares. Algunos autores han postulado que el GAFI podría pertenecer al espectro de la rosácea infantil<sup>1,2</sup>.

No existe un enfoque terapéutico bien definido. En la mayoría de los casos las lesiones se resuelven espontáneamente, pero en algunos pacientes se requiere un curso de antibióticos o, en casos excepcionales, tratamiento quirúrgico<sup>3</sup>.

## Epidemiología

El GAFI es una entidad cutánea escasamente reportada en la literatura, con 49 casos descritos según un reporte del año 2016 de Satta et al.<sup>4</sup>. Es una patología específica de la edad pediátrica, más frecuente en mujeres, con una proporción de 2:1. La edad de presentación varía entre los 8 meses y los 13 años, manifestándose en promedio al año de vida.

## Etiología

La etiología del GAFI es desconocida. Inicialmente se estipulaba que la causa podría ser infecciosa, posibilidad que se ha descartado ya que las serologías, las tinciones y los cultivos para bacterias, micobacterias, hongos y parásitos son negativos, salvo en aquellos casos en los que hay sobreinfección<sup>1,4,5</sup>. En una serie de casos publicada por Roul et al.<sup>6</sup> se plantea el trauma como un probable desencadenante, ya que 10 de 14 pacientes refirieron el antecedente de una picadura de insecto o de un trauma menor en el área de la lesión. Sin embargo, los autores reconocen que la naturaleza retrospectiva de este hallazgo dificultaba su evaluación dentro de la patogénesis de la enfermedad.

Debido al frecuente compromiso de las mejillas, el grupo de Boralevi et al.<sup>1</sup> propuso que el GAFI podría ser una reacción granulomatosa tipo cuerpo extraño frente a un residuo embriológico en la dermis, aunque el compromiso de los párpados refuerza la posibilidad de que se trate de una patología dentro del espectro de la rosácea infantil. Esta última teoría se ve respaldada por la publicación de múltiples casos de presentación simultánea de lesiones de GAFI y de manifestaciones cutáneas y oculares de una rosácea, entre las que se incluyen un chalazión recurrente, telangiectasias faciales y conjuntivitis<sup>3,5,7-9</sup>. Debido a la presentación clínica

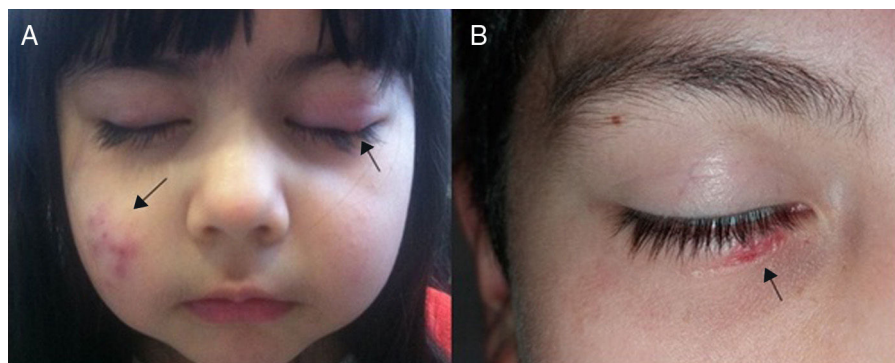
de las lesiones como nódulos indoloros rojizos o violáceos en áreas de piel sana, se ha postulado que el GAFI se encuentra dentro de la variante granulomatosa de la rosácea infantil<sup>10</sup>. En un estudio realizado por Prey et al.<sup>2</sup> se observó que de una población de 38 niños con un diagnóstico de GAFI evaluados durante un período de 4 años, el 42,1% cumplían con al menos dos de los criterios propuestos por Chamaillard et al.<sup>8</sup> para el diagnóstico de una rosácea infantil: *flushing*, eritema persistente o recurrente, telangiectasias faciales, pápulas y pústulas faciales en ausencia de comedones y microquistes, localización preferencial de las lesiones en la convexidad de la cara y signos clínicos de compromiso oftálmico incluyendo chalazión recurrente, hiperemia conjuntival y queratitis. En una serie de 3 casos pediátricos, Neri et al.<sup>3</sup> sugieren que la apariencia histopatológica del GAFI es similar a la de la rosácea granulomatosa y, por lo tanto, debería ser considerado dentro de su espectro. Sin embargo, existen casos en que se ha documentado una resolución espontánea o una mejoría tras el uso de fármacos como metronidazol, eritromicina, doxiciclina, isotretinoína e ivermectina<sup>1-3,9-12</sup>, lo que dista de la evolución crónica de una patología granulomatosa<sup>4</sup>.

## Diagnóstico

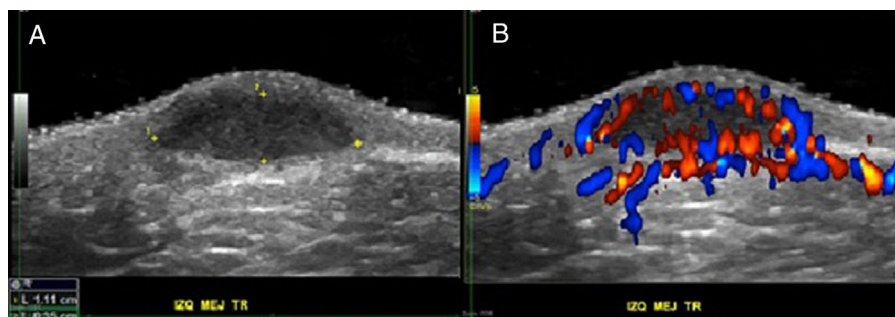
El GAFI se presenta clínicamente como una o más pápulas o nódulos rojizo-violáceos en la región facial, más frecuentemente en las mejillas o párpados, tanto uni- como bilaterales (fig. 1A,B). Las lesiones son asintomáticas, generalmente únicas, con una consistencia blanda o elástica y de un tamaño variable (entre 3 y 30 mm). En dos tercios de los casos las lesiones se ubican en la zona media de la mejilla, en un triángulo cuyos vértices están representados por la comisura labial, el lóbulo de la oreja y el canto externo<sup>4</sup>. Los nódulos ubicados en el párpado pueden ser difíciles de diferenciar del chalazión, aunque este último se encuentra dentro del tarso palpebral<sup>2,5,13</sup>. No existen otros rasgos clínicos acompañantes, incluyendo comedones, telangiectasias, queratosis pilar ni adenopatías satélites. Una incisión local del nódulo puede producir una descarga de pus o sangre. Como se mencionó previamente, los cultivos son negativos, a excepción de los casos con sobreinfección<sup>1,4,5</sup>.

En la dermatoscopia se puede observar una lesión de fondo eritematoso con vasos sanguíneos lineales no ramificados, con un halo perifolicular blanquecino y tapones foliculares<sup>14</sup>. Si bien estos hallazgos pueden ser orientadores, no son exclusivos de esta patología.

El diagnóstico del GAFI es clínico, aunque puede complementarse con una ecografía Doppler color. Con esta se observa una lesión hipoecogénica sólido-quística ubicada en la dermis, bien delimitada, con el eje mayor paralelo a la superficie cutánea, sin depósitos de calcio en su interior<sup>1,15,16</sup>, lo que lo diferencia, por ejemplo, de un pilomatrixoma. Por otro lado, se ha descrito un aumento de la ecogenicidad de la hipodermis subyacente a la lesión de GAFI, lo que se ha interpretado como una inflamación difusa del tejido adiposo subcutáneo pero también podría estar



**Figura 1** A) Niña con nódulos eritematosos en la mejilla derecha y chalazión en el párpado superior izquierdo. B) Niño con lesión eritematosa en el párpado inferior del ojo derecho.



**Figura 2** Ecografía Doppler color de la mejilla izquierda en un paciente con GAFI. A) En escala de grises se observa una formación hipocogénica ovalada dérmica (entre marcadores) con su segmento profundo siguiendo el eje de los planos cutáneos y con un refuerzo acústico posterior. B) El estudio Doppler color muestra un aumento de vascularización (en colores) dérmico y subcutáneo en la periferia de la formación ovalada.

favorecida por un artefacto de refuerzo posterior dado por la sangre que fluye por los vasos que rodean la lesión<sup>17,18</sup>. Rodríguez-Bandera et al.<sup>17</sup> y Knöpfel et al.<sup>19</sup> plantean que el GAFI tiene un patrón ecográfico característico según su momento evolutivo. En la fase activa inicial aparecen marcadores de inflamación como un aumento del flujo sanguíneo peri o intralesional y ecogenicidad aumentada de la hipodermis (fig. 2A,B), mientras que en la fase de involución disminuye el grosor y la vascularización de la lesión.

Histológicamente se puede observar un infiltrado inflamatorio granulomatoso crónico en la dermis superficial y profunda, células gigantes dispersas, áreas abscesificadas y, ocasionalmente, zonas de perifoliculitis. Además, puede evidenciarse un anillo de linfocitos, histiocitos, neutrófilos y eosinófilos. Los granulomas son no caseificantes, con material fibrinoide central ocasional<sup>1,4,9</sup>.

En el diagnóstico diferencial se deben considerar las siguientes patologías<sup>6,9,20</sup>:

- Tumores benignos: pilomatrixomas, quistes dermoides y epidermoides, chalazión, xantogranuloma juvenil, nevo de Spitz.
- Piodermias: bacterianas y micobacterianas (impétigo, forúnculo, botriomicosis, bartonelosis, *Treponema*),

fúngicas (esporotricosis, criptococosis, coccidiomicosis) y parasitarias (leishmaniasis cutánea).

- Tumores y malformaciones vasculares: hemangiomas, malformaciones arteriovenosas, granuloma telangiectásico.
- Acné nódulo-quístico de la infancia.
- Granulomas a cuerpo extraño.
- Prurigo.

## Tratamiento

Aunque el curso clínico del GAFI suele ser crónico, lo más frecuente es la resolución espontánea de las lesiones en menos de un año<sup>1,2,4,15-18</sup>. Existen casos con respuesta al uso de tratamiento antibiótico sistémico o local; sin embargo, esto es aún controvertido. Así, se han descrito casos con una gran mejoría tras la administración de metronidazol oral, ivermectina oral y doxiciclina<sup>1,2,9,11,12</sup>. Las respuestas son menores que a otros antibióticos, como por ejemplo a la claritromicina oral<sup>3,6,7,10,20-22</sup>. No existe un consenso en relación con la duración del tratamiento. Hay publicaciones en las que se observa una respuesta satisfactoria tras el uso de antibióticos orales en pulsos o continuo, por un plazo máximo de 3 meses.

Se han descrito casos en los que el drenaje y la resección quirúrgica de los nódulos ha mostrado ser útil; sin embargo, esta conducta no se recomienda de primera línea debido al riesgo de secuelas faciales posquirúrgicas y a que existe un alto porcentaje de casos con resolución espontánea<sup>5,9,23</sup>.

El GAFI suele comportarse como una patología benigna de evolución favorable y buen pronóstico. No suele presentar recurrencias y las lesiones no dejan cicatriz, por lo que aun cuando el manejo terapéutico no está bien definido, la evidencia científica actual indica que es preferible evitar las intervenciones agresivas<sup>2,6,9</sup>.

Finalmente, hasta la fecha no se ha comprobado una clara asociación entre GAFI y la rosácea infantil; sin embargo, los niños con GAFI tendrían un mayor riesgo de desarrollar una rosácea en el futuro, especialmente la variante ocular, por lo que se recomienda el seguimiento oftalmológico y dermatológico anual de estos pacientes<sup>2,5,13,20</sup>.

## Conclusiones

El GAFI es una patología específica de la edad pediátrica de etiología desconocida, escasamente descrita en la literatura. Se presenta más frecuentemente como un nódulo rojizo crónico ubicado en la región facial, especialmente en mejillas y párpados, por lo que puede ser difícil de diferenciar del chalazión<sup>2,5</sup>. Su diagnóstico es clínico y la ecografía Doppler color puede ayudar al diagnóstico.

La literatura actual apoya la teoría de que el GAFI se encuentra dentro del espectro de la rosácea infantil, en la que habría un mayor riesgo de desarrollo de una rosácea ocular en estos pacientes, por lo que la recomendación es realizar seguimiento oftalmológico y dermatológico anual hasta la resolución completa de las lesiones<sup>2,5,13</sup>.

No existe consenso sobre el tratamiento de esta patología; sin embargo, existe evidencia de una alta tendencia a la resolución espontánea de las lesiones, por lo que la recomendación actual orienta hacia el tratamiento conservador y a evitar las intervenciones quirúrgicas<sup>6,20</sup>.

## Conflicto de intereses

Los autores declaran no tener ningún conflicto de intereses.

## Bibliografía

- Boralevi F, Léauté-Labrèze C, Lepreux S, Barbarot S, Mazereeuw-Hautier J, Eschard C, et al. Idiopathic facial aseptic granuloma: A multicentre prospective study of 30 cases. *Br J Dermatol*. 2007;156:705–8.
- Prey S, Ezzedine K, Mazereeuw-Hautier J, Eschard C, Barbarot S, Boralevi F, et al. IFAG and childhood rosacea: A possible link? *Pediatr Dermatol*. 2013;30:429–32.
- Neri I, Raone B, Dondi A, Misciali C, Patrizi A. Should idiopathic facial aseptic granuloma be considered granulomatous rosacea? Report of three pediatric cases. *Pediatr Dermatol*. 2013;30:109–11.
- Satta R, Montesu M, Biondi G, Lissia A. Idiopathic facial aseptic granuloma: Case report and literature review. *Int J Dermatol*. 2016;55:1381–7.
- Ozer PA, Gurkan A. Eyelid nodule in a child: A chalazion or idiopathic facial aseptic granuloma? *Eye*. 2014;28:1146–7.
- Roul S, Léauté-Labrèze C, Boralevi F. Idiopathic aseptic facial granuloma (pyodermitis froide du visage): A pediatric entity? *Arch Dermatol*. 2001;137:1253–5.
- Baroni A, Russo T, Faccenda F, Piccolo V. Idiopathic facial aseptic granuloma in a child: A possible expression of childhood rosacea. *Pediatr Dermatol*. 2013;30:394–5.
- Chamaillard M, Mortemousque B, Boralevi F, Marques da Costa A, Aitali F, Taïeb A, et al. Cutaneous and ocular signs of childhood rosacea. *Arch Dermatol*. 2008;144:167–71.
- Zitelli K, Sheil A, Fleck R, Schwentker A, Lucky A. Idiopathic facial aseptic granuloma: Review of an evolving clinical entity. *Pediatr Dermatol*. 2015;32:e136–9.
- Al Dhaybi R, McCuaig C, Kokta V. A periocular nodule in a child. *Clin Exp Dermatol*. 2011;36:105–6.
- Blind E, Ropars N, Safa G. Dramatic efficacy of topical ivermectin in idiopathic facial aseptic granuloma. *Ann Dermatol Venereol*. 2018;145:792–4.
- Orion C, Sfecci A, Tisseau L, Darrieux L, Safa G. Idiopathic facial aseptic granuloma in a 13-year-old boy dramatically improved with oral doxycycline and topical metronidazole: Evidence for a link with childhood rosacea. *Case Rep Dermatol*. 2016;8:197–201.
- Shams A, Stevens J, Bowe S. Idiopathic facial aseptic granuloma: A rare, benign pediatric dermatological lesion. *Otolaryngol Head Neck Surg*. 2015;153:693–4.
- Lobato-Berezo A, Montoro-Romero S, Pujol RM, Segura S. Dermoscopic features of idiopathic facial aseptic granuloma. *Pediatr Dermatol*. 2018;35:e308–9.
- Hirald-Gamero A, Vera-Casaño A, Sanz-Trélles A. Idiopathic facial aseptic granuloma. *Actas Dermosifiliogr*. 2013;104:635–6.
- Vázquez-Osorio I, Álvarez-Cuesta CC, Rodríguez-González L, Rodríguez-Díaz E. Idiopathic facial aseptic granuloma: Usefulness of cutaneous ultrasound. *Actas Dermosifiliogr*. 2017;108:266–8.
- Rodríguez-Bandera AI, Feito-Rodríguez M, Maseda-Pedrero R, de Lucas-Laguna R. Idiopathic facial aseptic granuloma: Clinical and ultrasound findings in 3 cases. *Actas Dermosifiliogr*. 2018;109:e1–5.
- Wortsman X. Role of color Doppler ultrasound in the diagnosis of idiopathic facial aseptic granuloma. *Actas Dermosifiliogr*. 2018;109:581.
- Knöpfel N, Gómez-Zubiaur A, Noguera-Morel L, Torrel A, Hernandez-Martin A. Ultrasound findings in idiopathic facial aseptic granuloma: Case series and literature review. *Pediatr Dermatol*. 2017;35:397–400.
- González-Rodríguez AJ, Jordá-Cuevas E. Idiopathic facial aseptic granuloma. *Clin Exp Dermatol*. 2015;40:298–300.
- Martínez-Díaz GJ, Kim J, Bruckner AL. A toddler with facial nodules: A case of idiopathic facial aseptic granuloma. *Dermatol Online J*. 2010;16:9.

22. Ozer PA, Gurkan A, Kurtul BE, Kabatas EU, Beken S. Comparative clinical outcomes of pediatric patients presenting with eyelid nodules of idiopathic facial aseptic granuloma, hordeola, and chalazia. *J Pediatr Ophthalmol Strabismus*. 2016;53:206–11.
23. Borok J, Holmes R, Dohil M. Idiopathic facial aseptic granuloma – A diagnostic challenge in pediatric dermatology. *Pediatr Dermatol*. 2018;35:490–3.