

4. Noh TW, Park SH, Kang YS, Lee UH, Park HS, Jang SJ. Morphea developing at the site of healed herpes zoster. *Ann Dermatol.* 2011;23:242–5.
5. Forschner A, Metzler G, Rassner G, Fierlbeck G. Morphea with features of lichen sclerosus et atrophicus at the site of a herpes zoster scar: Another case of an isotopic response. *Int J Dermatol.* 2005;44:524–5.
6. Lopez N, Alcaraz I, Cid-Mañás J, Camacho E, Herrera-Acosta E, Matilla A, et al. Wolf's isotopic response: Zosteriform morphea appearing at the site of healed herpes zoster in a HIV patient. *J Eur Acad Dermatol Venereol.* 2009;23:90–1.
7. Ruiz Villaverde R, Sánchez-Cano D, Galán-Gutiérrez M. Zosteriform morphea: Wolf's isotopic response in an immunocompetent patient. *Dermatol Rep.* 2011;3:37.
8. Grabell D, Hsieh C, Andrew R, Martires K, Kim A, Vasquez R, et al. The role of skin trauma in the distribution of morphea lesions: A cross-sectional survey of the Morphea in Adults and Children cohort IV. *J Am Acad Dermatol.* 2014;71:493–8.
9. Ruocco V, Ruocco E, Ghersetich I, Bianchi B, Lotti T. Isotopic response after herpesvirus infection: An update. *J Am Acad Dermatol.* 2002;46:90–4.
10. Serfling U, Penneys NS, Zhu WY, Sisto M, Leonardi C. Varicella-zoster virus DNA in granulomatous skin lesions following herpes

zoster. A study by the polymerase chain reaction. *J Cutan Patol.* 1993;20:28–33.

T. Arif^{a,*}, M. Adil^b, S. Suhail Amin^b y M. Alam^c

^a *Departamento de Dermatología, ETS y Lepra, Ellahi Medicare, Kashmir, India*

^b *Departamento de Dermatología, ETS y Lepra, Facultad de Medicina Jawaharlal Nehru (JNMC), Universidad Aligarh Muslim (AMU), Aligarh, India*

^c *Departamento of Dermatología, Facultad de Medicina Jawaharlal Nehru (JNMC), Universidad Aligarh Muslim (AMU), Aligarh, India*

* Autor para correspondencia.

Correo electrónico: dr_tasleem.arif@yahoo.com (T. Arif).

<https://doi.org/10.1016/j.ad.2018.03.022>

0001-7310/

© 2018 AEDV.

Publicado por Elsevier España, S.L.U. Todos los derechos reservados.

Hipoqueratosis plantar circunscrita



Circumscribed Plantar Hypokeratosis

Sr. Director:

La hipoqueratosis palmar y plantar circunscrita (HPC) es una entidad infrecuente caracterizada por un adelgazamiento focal del estrato córneo. Se manifiesta como una lesión redondeada, bien definida, deprimida, eritematosa, con borde descamativo, localizada generalmente en las palmas. Suele ser asintomática y afecta predominantemente a mujeres de mediana o avanzada edad. Presentamos tres casos de HPC plantar, una localización poco habitual de esta patología.

Caso 1. Varón de 74 años, diabético, que consultó por presentar en la planta de pie izquierdo una lesión eritematosa de bordes bien delimitados, asintomática, de lento crecimiento, desde hacía 7 años (fig. 1a). La dermatoscopia mostró un borde descamativo en escalera, un fondo eritematoso con vasos puntiformes, un punteado blanco de distribución regular ocasionalmente rodeado por dichos vasos, así como líneas blanquecinas delgadas (fig. 1b). Los datos clínicos y dermatoscópicos fueron compatibles con HPC. El paciente rechazó la práctica de una biopsia y no deseó realizar tratamiento.

Caso 2. Mujer de 82 años, sin antecedentes de interés, que consultó por presentar desde hacía 4 años una lesión levemente pruriginosa en la cara lateral interna del pie derecho, de lento crecimiento. En la exploración física se objetivó una lesión de 12 × 10 mm con bordes netos y centro eritematoso y deprimido. La dermatoscopia reveló hallazgos similares al caso anterior. La biopsia mostró una disminución brusca del grosor de la capa córnea con hipogranulosis,

así como zonas difusas de paraqueratosis sin evidencia de columna paraqueratósica. Con el diagnóstico de HPC, se pautó pomada de dipropionato de betametasona y calcipotriol, con discreta respuesta, suspendiéndose a las pocas

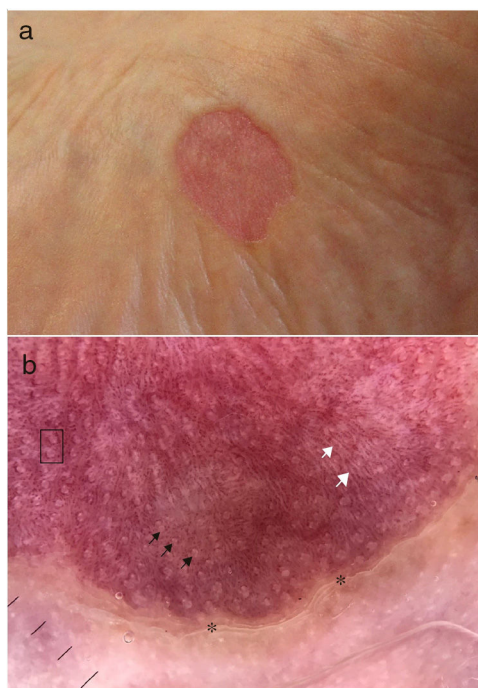


Figura 1 Caso 1. a) Imagen clínica. b) Imagen dermatoscópica: se observa el borde descamativo en escalera (asterisco), un punteado blanco regular (flechas negras), líneas blanquecinas (flechas blancas) sobre un fondo eritematoso con vasos puntiformes, algunos de los cuales se distribuyen alrededor de los puntos blancos (recuadro negro).

Tabla 1 Revisión de los casos de HPC plantar publicados hasta la fecha, con características clínicas, tratamientos utilizados y respuesta a ellos

N.º	Autores y fecha	Edad	Sexo	Planta	Tratamientos	Evolución
1	Pérez et al. ¹ , 2002	68	Mujer	Izquierda	Varios	Sin cambios
2	Rütten et al. ³ , 2004	64	Mujer	Izquierda	Ninguno	NF
3	Berk et al. ³ , 2007	75	Mujer	Izquierda	5-fluorouracilo tópico	Sin cambios
					Calcipotriol pomada	Sin cambios
					Clobetasol pomada	Sin cambios
4	Berk et al. ³ , 2007	49	Mujer	Izquierda	Fluocinolona crema	Sin cambios
					Escisión	Resolución completa
5	Barry et al. ³ , 2008	59	Hombre	Derecha	NF	NF
6	Tanioka et al. ³ , 2009	62	Hombre	Derecha	Corticoides tópicos	Sin cambios
					Antibióticos	Sin cambios
7	Cribier et al. ³ , 2009	65	Hombre	Izquierda	Ninguno	Sin cambios
8	Kanitakis et al. ³ , 2011	56	Mujer	Derecha	NF	NF
9	Arbesman et al. ³ , 2012	10	Hombre	Izquierda	NF	NF
10	Santamarina-Albertos et al. ³ , 2013	2	Hombre	Derecha	Calcipotriol tópico	Sin cambios
11	Batalla et al. ³ , 2013	17	Hombre	Derecha	Calcipotriol tópico	Resolución completa
12	Mitkov et al. ³ , 2014	73	Hombre	Derecha	Mometasona tópica	Sin cambios
					Tacrolimus tópico	Sin cambios
					Pimecrolimus tópico	Sin cambios
					5-fluorouracilo tópico	Sin cambios
					Crioterapia	Sin cambios
13	Pinos-León et al. ³ , 2014	55	Mujer	Izquierda	Corticoides tópicos	Sin cambios
					Antimicóticos tópicos	Sin cambios
14	Ramos-Garibay et al. ³ , 2016	69	Mujer	Izquierda	Calcipotriol tópico	Sin cambios
15	Ramos-Garibay et al. ³ , 2016	71	Mujer	Izquierda	Ninguno	Sin cambios
16	Nazzaro et al. ⁴ , 2016	80	Hombre	Izquierda	NF	NF
17	Aranguren-López et al., 2018	74	Varón	Izquierda	Ninguno	NF
18	Aranguren-López et al., 2018	82	Mujer	Derecha	Betametasona dipropionato y calcipotriol tópicos	Mejoría leve
19	Aranguren-López et al., 2018	69	Mujer	Izquierda	Crioterapia	Resolución completa

NF: no figura.

semanas por causarle irritación. La paciente declinó otros tratamientos.

Caso 3. Mujer de 69 años, sin antecedentes de interés, que consultó por presentar en el arco plantar izquierdo una lesión eritematosa, deprimida, con bordes ligeramente descamativos, asintomática, de 10 años de evolución (fig. 2a). Los hallazgos dermatoscópicos e histopatológicos fueron similares a los casos anteriores, confirmándose el diagnóstico de HPC. Se pautó tacrolimus pomada al 0,1% durante 4 meses, con escasa mejoría. Posteriormente se aplicó crioterapia con nitrógeno líquido, con resolución completa de la lesión (fig. 2b).

La HPC, descrita por primera vez en 2002 por Pérez et al.¹, es una entidad benigna cuya etiología es incierta. Se postula que se debe a un clon anormal de queratinocitos, los cuales no se diferencian hacia una epidermis de tipo

palmoplantar, produciendo un marcado adelgazamiento del estrato córneo respecto a la piel normal circundante². En la mayoría de los casos descritos no existe un antecedente traumático previo.

Es una patología infrecuente, con alrededor de 100 casos descritos en la literatura³. Más del 60% de los mismos se localizan en la eminencia tenar³, siendo menos frecuentes en la eminencia hipotenar, en la cara palmar o dorsal de los dedos de la mano, en la planta y en la cara medial del pie. Estas dos últimas localizaciones son raras y constituyen menos del 15% de HPC descritas^{3,4}. En la literatura revisada existen 16 casos publicados de HPC en plantas^{1,3,4} (tabla 1).

La histopatología de la HPC es característica y permite confirmar el diagnóstico². Se observa una interrupción brusca entre la epidermis normal y la lesional, la cual

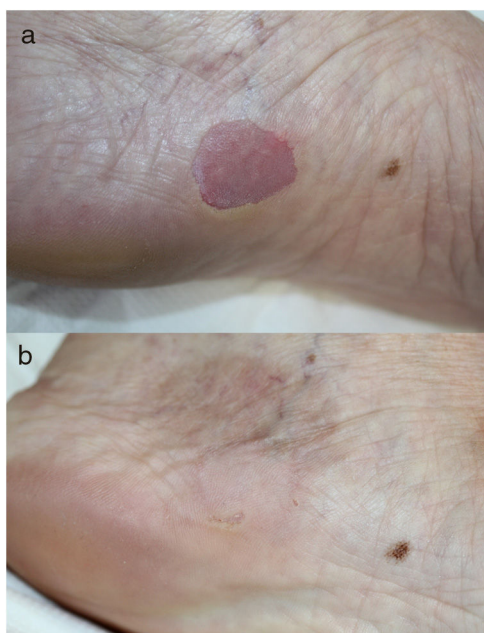


Figura 2 Caso 3. a) Lesión antes de realizar crioterapia. b) La misma lesión 6 meses después de realizar crioterapia.

muestra una marcada hipoqueratosis, junto a una leve hipo-granulosis. No se observa ninguna columna paraqueratósica en la periferia de la lesión. Esto la diferencia de la poroqueratosis de Mibelli, la entidad más semejante clínicamente y con la que es preciso realizar un diagnóstico diferencial^{2,5}.

La dermatoscopia es de gran utilidad en el diagnóstico de esta dermatosis. Los hallazgos típicos son: descamación «en escalera» periférica (que se corresponde con el límite brusco entre la epidermis normal y la hipoqueratósica), fondo eritematoso homogéneo con pequeños vasos puntiformes (reflejo de los capilares congestivos de la dermis subyacente, que se hacen más visibles por el adelgazamiento epidérmico) y un punteado blanco de distribución regular (correspondiente a las salidas de los acrosiringios)⁵. Recientemente se han descrito unas líneas blanquecinas sobre el fondo eritematoso⁵ que se corresponden con los surcos epidérmicos. En la única dermatoscopia de HPC plantar publicada hasta la fecha⁴ se describe por primera vez una distribución de los vasos puntiformes alrededor de los acrosiringios. Estos hallazgos recientes también se han observado en nuestros casos.

No existe un tratamiento eficaz para la HPC. En algunos casos descritos⁶, así como en uno de nuestros pacientes, la crioterapia ha conseguido la resolución completa de las lesiones. El calcipotriol y el 5-fluorouracilo tópicos también han resultado útiles en algunas ocasiones².

Como conclusión, presentamos tres casos de HPC en plantas, una localización rara de esta patología infrecuente,

probablemente infradiagnosticada dado su carácter asintomático. Describimos sus características dermatoscópicas, muy útiles para el diagnóstico, destacando las líneas blanquecinas encontradas en uno de nuestros pacientes, de reciente descripción. También queremos subrayar la utilidad de la crioterapia, con la cual obtuvimos una resolución completa de la lesión en un caso.

Conflicto de intereses

Los autores declaran no tener ningún conflicto de intereses.

Bibliografía

1. Pérez A, Rütten A, Gold R, Urbina F, Misad C, Izquierdo MJ, et al. Circumscribed palmar or plantar hypokeratosis: A distinctive epidermal malformation of the palms and sole. *J Am Acad Dermatol*. 2002;47:21–7.
2. Urbina F, Pérez A, Requena L, Rütten A. Hipoqueratosis circunscrita palmar o plantar. Conocimientos y controversias tras 10 años de su descripción. *Actas Dermosifiliogr*. 2014;105:574–82.
3. Ramos-Garibay A, Navarrete-Franco G, Venadero-Albarrán F, Domínguez-Gómez A, Trejo-Acuña JR, Salazar-DelValle JJ, et al. Circumscribed hypokeratosis: Report on a series of 7 Mexican cases and review of the literature. *Am J Dermatopathol*. 2016;38:399–408.
4. Nazzaro G, Ponziani A, Brena M, Cavicchini S. Dermoscopy confirms diagnosis of circumscribed plantar hypokeratosis. *J Am Acad Dermatol*. 2017;76:S43–5.
5. Vilas Boas da Silva PT, Rodríguez-Lomba E, Avilés-Izquierdo JA, Ciudad-Blanco C, Suárez-Fernández R. Dermoscopic features of circumscribed palmar hypokeratosis. *JAMA Dermatol*. 2017;153:609–11.
6. Boffa MJ, Degaetano JS. Circumscribed palmar hypokeratosis: Successful treatment with cryotherapy. *J Eur Acad Dermatol Venereol*. 2007;21:420–1.

I. Aranguren-López^{a,*}, S. Vildósola-Esturo^a,
I. Arias-Camisón^b y A. López-Pestaña^a

^a Servicio de Dermatología, Hospital Universitario Donostia, San Sebastián, Guipúzcoa, España

^b Servicio de Anatomía Patológica, Clínica de la Asunción, Tolosa, Guipúzcoa, España

* Autor para correspondencia.

Correo electrónico:

INIGO.ARANGURENLOPEZ@osakidetza.eus

(I. Aranguren-López).

<https://doi.org/10.1016/j.ad.2018.04.009>

0001-7310/

© 2019 AEDV.

Publicado por Elsevier España, S.L.U. Todos los derechos reservados.