




ACTAS Derma-Sifiliográficas

Full English text available at
www.actasdermo.org



CARTAS AL DIRECTOR

Aclaración sobre el artículo «Púrpura bullonecrotica de distribución esporotricoides por *Scedosporium apiospermum*»: desenlace y nueva presentación clínica

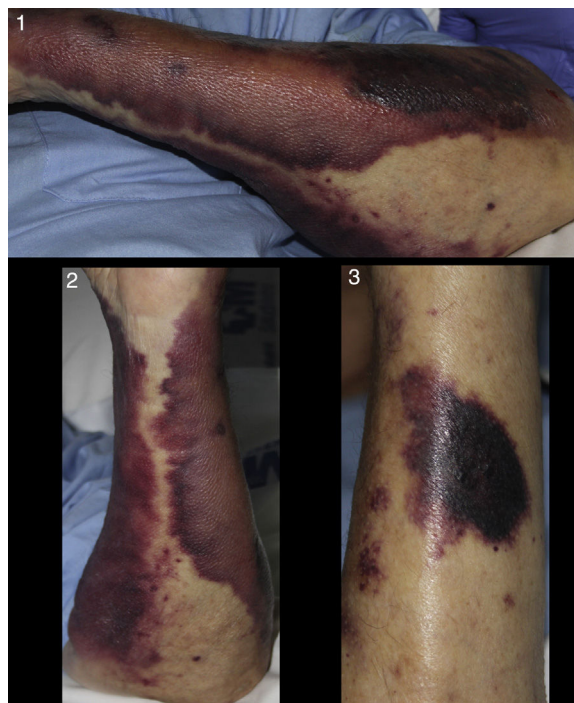

Clarification on «Bullous Necrotic Purpura Caused by *Scedosporium apiospermum* Presenting With a Sporotrichoid Pattern»: New Clinical Presentation and Outcome

Sr. Director:

Escribimos esta carta en referencia al artículo «Púrpura bullonecrotica de distribución esporotricoides por *Scedosporium apiospermum*»¹, en el cual publicamos el caso de un paciente con una infección fúngica por *Scedosporium apiospermum* (*S. apiospermum*) que, de forma excepcional, parecía haber sobrevivido a la misma.

Consultó a los 2 meses del alta por un cuadro de dolor incoercible en el contexto de una neuralgia posherpética. Se ingresó de nuevo en medicina interna para control analgésico, y a los pocos días solicitaron una interconsulta a dermatología por la aparición brusca de unas lesiones cutáneas en miembros superiores. En nuestra valoración objetivamos una recurrencia de las máculas purpúricas en dicha localización que, según su familiar, habían llegado a remitir, sin saber precisar el tiempo exacto de evolución en esta ocasión. Las lesiones abarcaban una extensa superficie de ambos antebrazos y presentaba algunas lesiones papulonodulares sobre una base violácea más intensa (fig. 1, 2 y 3). Se realizó una segunda biopsia cutánea con muestra para cultivo ante la sospecha de una recurrencia o persistencia de la infección fúngica, si bien la morfología de las lesiones y su rápida instauración obligaron a descartar una púrpura fulminans. El estudio de coagulación urgente no mostró alteraciones compatibles con este último cuadro. El estudio histopatológico fue superponible al de la primera biopsia realizada, con evidencia de estructuras micóticas mediante tinción de PAS y de nuevo aislamiento de *S. apiospermum*. En los días sucesivos, el paciente, que recordamos padecía un carcinoma de próstata metastásico, un linfoma no Hodgkin y una arteriopatía



Figuras 1, 2 y 3 Máculas purpúricas confluentes y extensas, de bordes netos, con algunas placas discretamente sobreelevadas de tonalidad más oscura, parcheadas.

periférica, presentó un empeoramiento progresivo de su situación clínica, complicada con una infección del tracto urinario. Presentaba en este contexto un dolor incoercible secundario a metástasis óseas, por lo que se priorizaron medidas de bienestar y se procedió a la retirada de medicación activa frente a ambas enfermedades infecciosas y el resto de su tratamiento habitual (de forma consensuada con sus familiares). El paciente falleció a las pocas horas de haber iniciado signos de un cuadro séptico incipiente.

Como referimos en el artículo previo, la mortalidad de esta infección fúngica en su forma invasiva alcanza tasas de hasta el 100% en algunas series². Nuestro paciente finalmente sucumbió a este fatal desenlace a pesar de la aparente buena respuesta inicial.

Las máculas purpúricas de miembros superiores, ya presentes en los últimos días del primer ingreso de forma muy

<https://doi.org/10.1016/j.ad.2018.06.015>

0001-7310/© 2018 AEDV. Publicado por Elsevier España, S.L.U. Todos los derechos reservados.

localizada, fueron interpretadas como cambios residuales tras las lesiones inflamatorias previas y terminaron por resolver. Las sobreelevaciones pápulo-nodulares resultaron claves para considerar la hipótesis de que estas nuevas lesiones cutáneas correspondiesen a una infección persistente, y permitieron la identificación de esta nueva presentación de enfermedad cutánea: una púrpura franca altamente sugestiva de un proceso coagulopático.

Bibliografía

1. Company-Quiroga J, Martínez-Morán C, Moreno A, Borbujo J. Bullous Necrotic Purpura Caused by *Scedosporium apiospermum* Presenting With a Sporotrichoid Pattern [Article in English, Spanish]. *Actas Dermosifiliogr*. 2018;109:374–6.
2. Troke P, Aguirrebengoa K, Arteaga C, Ellis D, Heath CH, Lutsar I, et al. Treatment of scedosporiosis with voriconazole: Clinical experience with 107 patients. *Antimicrob Agents Chemother*. 2008;52:1743–50.

J. Company-Quiroga*, S. Alique-García,
C. Martínez-Morán y J. Borbujo

Servicio de Dermatología, Hospital Universitario de Fuenlabrada, Fuenlabrada, Madrid, España

* Autor para correspondencia.

Correo electrónico: j.companyquiroga@gmail.com
(J. Company-Quiroga).