



# ACTAS Derma-Sifiliográficas

Full English text available at  
www.actasdermo.org



## E-IMÁGENES EN DERMATOLOGÍA

### Fibroma blando gigante infartado

### Infarcted Giant Skin Tag



E.C. López-Jiménez<sup>a,\*</sup>, R. Ruiz-Rodríguez<sup>b</sup> e I. Sánchez-Carpintero<sup>b</sup>

<sup>a</sup> Servicio de Dermatología, Hospital Insular de Gran Canaria, Las Palmas de Gran Canaria, Las Palmas, España

<sup>b</sup> Hospital Dermatológico Internacional, Madrid, España

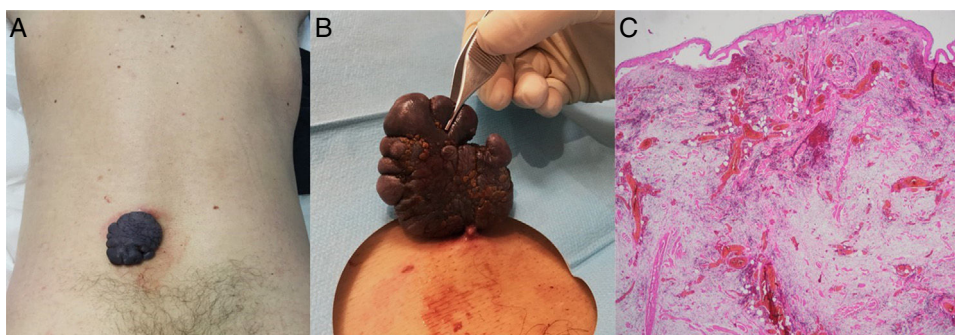


Figura 1

Un varón de 58 años, sin antecedentes personales relevantes, consultó por una lesión en la espalda de pequeño tamaño y apariencia estable de 4 años de evolución. En el último mes comenzó con crecimiento explosivo e inflamación. En región lumbar presentaba un tumor pediculado de 5,5 × 5 cm, negro-violáceo, de superficie lisa mamelonada, bordes netos, consistencia blanda y sin infiltración (figs. 1A y B). Se realizó extirpación, mostrando el análisis histopatológico una lesión polipoide revestida de epitelio con papilomatosis, dermis ricamente vascularizada con aumento de las fibras de colágeno y áreas de necrosis compatible con fibroma blando infartado (fig. 1C).

Los fibromas blandos, acrocordones o pólipos fibroepiteliales son tumores benignos del tejido fibroso. Afectan

frecuentemente a varones y mujeres, incrementándose su incidencia con la edad. Suelen ser lesiones asintomáticas, únicas o múltiples, de pequeño tamaño, pediculadas, de color piel, que asientan en párpados y grandes pliegues. Sin embargo, las lesiones de gran tamaño (gigantes) son excepcionales. Se pueden complicar con necrosis isquémica por torsión del pedículo, ocasionando inflamación aguda y oscurecimiento. El diagnóstico diferencial es amplio, incluyendo en nuestro caso la posibilidad de melanoma polipoide. Presentamos el segundo caso publicado de fibroma blando gigante localizado en la espalda (Ilango et al., 2009)<sup>1</sup>, y el primero complicado con necrosis.

### Bibliografía

1. Ilango N, Jacob J, Gupta AK, Choudhrie L. Acrochordon-a rare giant variant. *Dermatol Surg.* 2009;35:1804–5.

\* Autor para correspondencia.

Correo electrónico: [esmeraldac.lj@gmail.com](mailto:esmeraldac.lj@gmail.com)  
(E.C. López-Jiménez).