



ACTAS Derma-Sifiliográficas

Full English text available at
www.actasdermo.org



CARTAS CIENTÍFICO-CLÍNICAS

Pioderma gangrenoso simulando un carcinoma epidermoide



Pyoderma Gangrenosum Mimicking a Squamous Cell Carcinoma

Sr. Director:

El pioderma gangrenoso es una enfermedad inflamatoria cutánea, rápidamente evolutiva y potencialmente grave que se caracteriza por el desarrollo de úlceras dolorosas. Puede aparecer en ausencia de un desencadenante subyacente o asociarse a ciertas enfermedades sistémicas, siendo las más habituales las enfermedades inflamatorias intestinales y los trastornos hematológicos¹⁻⁸.

El diagnóstico definitivo de esta entidad puede suponer todo un reto, ya que no existen datos clínicos, de laboratorio, ni histopatológicos específicos, por lo que este debe basarse en la exclusión de otras causas de ulceración cutánea^{1,4-6}.

Presentamos el caso de un paciente que comenzó con una lesión ulcerosa abdominal clínicamente compatible con un pioderma gangrenoso pero cuyo estudio histopatológico imitaba a un carcinoma epidermoide cutáneo (tabla 1).

Caso clínico

Presentamos el caso de un varón de 54 años sin antecedentes de interés que fue remitido a nuestro servicio por brotes recidivantes de pequeñas lesiones pruriginosas en tronco y extremidades, y por la aparición espontánea de una úlcera dolorosa de 3 semanas de evolución. En la exploración física presentaba una úlcera de 3 × 1,5 cm de borde violáceo indurado, base necrótica y exudado fibrinopurulento en flanco derecho (fig. 1). En el resto de la exploración solo destacaban 2 pequeñas lesiones pustulosas aisladas en muslo derecho y zona pectoral derecha.

Con la sospecha diagnóstica de pioderma gangrenoso se realizó una biopsia cutánea que mostraba la presencia de una intensa hiperplasia epidérmica de patrón pseudoepiteliomatoso y áreas de necrosis en dermis con presencia de un infiltrado inflamatorio mixto sin vasculitis. Adicionalmente se observaba a distintos niveles de dermis reticular con crecimiento en forma de nidos y placas de epitelio escamoso, con bordes irregulares, queratinización central y discreta atipia citológica, hallazgos compatibles con un

Tabla 1 Datos histológicos diferenciales entre un pioderma gangrenoso y un carcinoma epidermoide

Pioderma gangrenoso	Carcinoma epidermoide
La biopsia puede ser inespecífica, sobre todo en los casos poco inflamatorios o parcialmente tratados	Proliferación de células tumorales que invaden la dermis con algún grado de pleomorfismo y mitosis
Infiltrado neutrofílico dérmico estéril	Las células muestran un grado variable de queratinización (en función del grado de diferenciación)
Datos de leucocitoclasia sin vasculitis	Los grados de atipia nuclear y diferenciación celular varían dentro y entre los tumores
En las úlceras completamente desarrolladas, hay marcada necrosis tisular con infiltrado de células mononucleares circundantes	El infiltrado inflamatorio varía considerablemente en intensidad y consiste principalmente en linfocitos y células plasmáticas
Ausencia de organismos fúngicos, bacterianos o micobacterianos demostrables con tinciones especiales y cultivo	IHQ: positividad para pancitoqueratinas AE1/AE3 y p63
No marcadores IHQ específicos	

IHQ: inmunohistoquímica.

Fuente: Crowson et al.³ y Wolfe et al.⁴

carcinoma epidermoide bien diferenciado (fig. 2). Se realizó una analítica completa que no mostraba alteraciones relevantes, una ecografía abdominal que presentaba datos de esteatosis hepática moderada, una TAC toraco-abdomino-pélvica que descartó la presencia de neoplasias ocultas y, adicionalmente, fue evaluado por el servicio de digestivo, realizándose una colonoscopia que fue normal.

A pesar de la falta de concordancia clínico-patológica se estableció el diagnóstico de pioderma gangrenoso y se inició el tratamiento con prednisona oral a dosis de 0,5 mg/kg/día con buena evolución inicial (fig. 3), pero posterior aparición y progresión de otras lesiones ulcerosas, sustituyéndose por

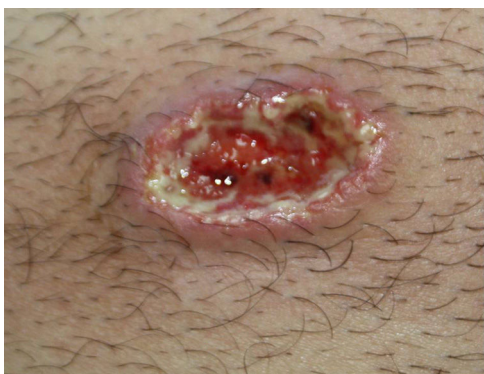

Figura 1 Lesión ulcerosa de 3 x 1,5 cm de borde violáceo indurado, base necrótica y exudado fibrinopurulento en flanco derecho.

ciclosporina oral a dosis de 5 mg/kg/día, con respuesta parcial y mal control de la tensión arterial. Finalmente se inició tratamiento con infliximab a dosis de 5 mg/kg/cada 8 semanas, con buen control clínico y sin datos de recidiva tras 18 meses de seguimiento.

Discusión

El pioderma gangrenoso es una dermatosis neutrofílica poco frecuente, de etiología desconocida que clínicamente se caracteriza por la presencia de pústulas o nódulos únicos o múltiples que progresan rápidamente a úlceras necróticas de borde violáceo^{1,2}. En un 50% de los casos se asocia a enfermedades sistémicas, siendo las más habituales la enfermedad inflamatoria intestinal, las artritis seronegativas y ciertos trastornos hematológicos¹⁻⁹.

El diagnóstico definitivo de esta entidad puede ser complicado, ya que los hallazgos clínicos, de laboratorio e histopatológicos no son específicos. Por ello, la evaluación diagnóstica del paciente con sospecha de pioderma

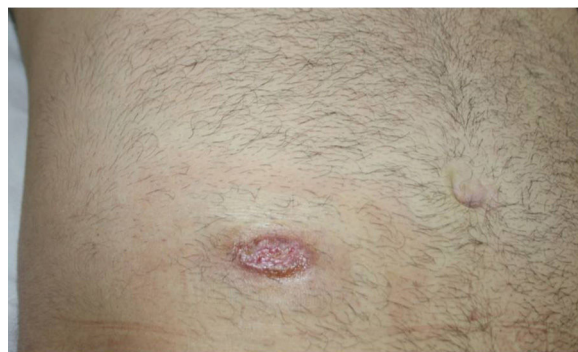

Figura 3 Rápida mejoría clínica de la úlcera inicial tras 3 semanas de tratamiento con prednisona oral.

gangrenoso va a tener 2 objetivos principales, la exclusión de otras posibles causas de ulceración cutánea, como infecciones, vasculitis o neoplasias, y la determinación de la existencia de alguna enfermedad sistémica asociada^{1,4-10}.

En nuestro caso, a pesar de que los datos histopatológicos orientaban hacia un carcinoma epidermoide, la morfología de la úlcera, el escaso tiempo de evolución y la localización, orientaban más hacia un pioderma gangrenoso, confirmándose posteriormente el diagnóstico por la rápida respuesta al tratamiento inmunosupresor, y por la posterior aparición de otras lesiones de similares características.

Existen 2 casos publicados en la literatura de pioderma gangrenoso que histológicamente simulan un carcinoma escamoso. En 2012 Wolfe et al. publicaron el caso de una lesión ulcerosa en mano izquierda con una biopsia compatible con un carcinoma epidermoide moderadamente diferenciado y que progresó rápidamente tras su extirpación. Tras la valoración por dermatología y una segunda biopsia que demostraba una infiltración neutrofílica en dermis reticular, fue diagnosticado de pioderma gangrenoso, iniciándose tratamiento con prednisona oral con

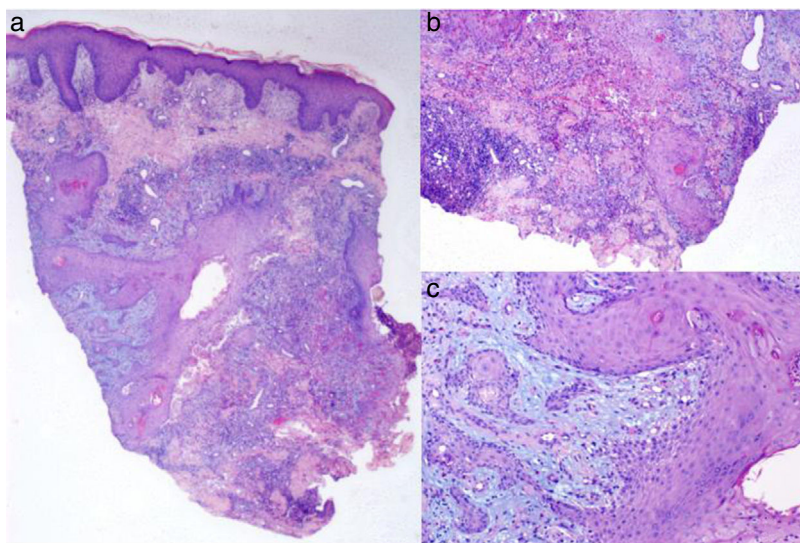


Figura 2 a) Hiperplasia epidérmica de patrón seudoepiteliomatoso y áreas de necrosis en dermis con presencia de un infiltrado inflamatorio mixto (hematoxilina-eosina x4); b y c) En dermis reticular se observa un crecimiento de nidos y placas de epitelio escamoso, con queratinización central y discreta atipia citológica (hematoxilina-eosina x20).

rápida mejoría⁴. En 2015 Čuk Radović et al. presentaban el caso de un paciente con grandes lesiones ulcerosas en tronco que habían sido tratadas inicialmente como procesos infecciosos crónicos y tras la realización de una biopsia cutánea compatible con carcinoma escamoso, se habían realizado varias extirpaciones locales amplias, con rápida recidiva de los bordes de las cicatrices y progresión clínica⁵.

Presentamos un nuevo caso de pioderma gangrenoso en el que los hallazgos histopatológicos simulan un carcinoma epidermoide y remarcamos la importancia de la correlación clínico-patológica para el diagnóstico definitivo de esta entidad, evitándose retrasos diagnósticos y el uso de tratamientos innecesarios o incluso intervenciones más invasivas como procedimientos quirúrgicos que puedan dar lugar a una exacerbación clínica de la enfermedad por el fenómeno de patergia.

Conflicto de intereses

Los autores declaran no tener ningún conflicto de intereses.

Bibliografía

- Ruocco E, Sangiuliano S, Gravina AG, Miranda A, Nicoletti G. Pyoderma gangrenosum: An updated review. *J Eur Acad Dermatol Venereol*. 2009;23:1008–17.
 - Suárez-Pérez JA, Herrera-Acosta E, López-Navarro N, Vilchez-Márquez F, Prieto JD, Bosch RJ, et al. Pyoderma gangrenosum: A report of 15 cases and review of the literature [Article in Spanish]. *Actas Dermosifiliogr*. 2012;103:120–6.
 - Crowson AN, Mihm MC Jr, Magro C. Pyoderma gangrenosum: A review. *J Cutan Pathol*. 2003;30:97–107.
 - Wolfe CM, Green WH, Cognetta AB Jr, Baniahmad O, Hatfield HK. Atypical pyoderma gangrenosum of the dorsal hand mimicking squamous cell carcinoma. *J Hand Surg Am*. 2012;37:1835–8.
 - Čuk Radović T, Kostović K, Radoš J, Paštar Z, Pavliša G, Marinović B. Advanced Pyoderma Gangrenosum Previously Treated as Squamous Cell Carcinoma. *Acta Dermatovenerol Croat*. 2015;23:208–12.
 - Vasili E, Shkodrani E, Labinoti L, Xhaja A. A case of atypical pyoderma gangrenosum. *J Dermatol Case Rep*. 2010;4:18–21.
 - Rosina P, Papagrigoraki A, Colato C. A case of superficial granulomatous pyoderma mimicking a basal cell carcinoma. *Acta Dermatovenerol Croat*. 2014;22:48–51.
 - To D, Wong A, Montessori V. Atypical pyoderma gangrenosum mimicking an infectious process. *Case Rep Infect Dis*. 2014;2014:589632.
 - Lee HS, Choi YR, Ha SH, Jeong JJ. Pyoderma gangrenosum mimicking a diabetic foot infection: A case report. *J Foot Ankle Surg*. 2013;52:67–71.
 - Field S, Powell FC, Young V, Barnes L. Pyoderma gangrenosum manifesting as a cavitating lung lesion. *Clin Exp Dermatol*. 2008;33:418–21.
- M. González-Sabín^{a,*}, E. Rodríguez-Díaz^a, P. Gonzalvo-Rodríguez^a e I. Astola-Hidalgo^b
- ^a Servicio de Anatomía Patológica, Hospital Universitario de Cabueñes, Gijón, Asturias, España
^b Servicio de Medicina Intensiva, Hospital Universitario Central de Asturias, Oviedo, Asturias, España
- * Autor para correspondencia.
 Correo electrónico: martagonzalezsabin@gmail.com
 (M. González-Sabín).
- <https://doi.org/10.1016/j.ad.2018.02.022>
 0001-7310/
 © 2018 AEDV.
 Publicado por Elsevier España, S.L.U. Todos los derechos reservados.

Papulosis de células claras: una serie de casos



Clear Cell Papulosis: A Case Series

Sr. Director:

La papulosis de células claras (PCC) es una entidad poco frecuente, descrita por primera vez en 1987¹, de causa desconocida, reportada con mayor frecuencia en países asiáticos, y suele presentarse en niños menores de 2 años, por igual en ambos sexos². Se caracteriza por máculas y/o pápulas planas de 2 a 10 mm, hipopigmentadas, asintomáticas, localizadas en abdomen inferior y pubis, siendo otras áreas menos frecuentes axila, línea mamaria, ingles y extremidades³. En la histología lo característico es la presencia de células claras redondas con citoplasma amplio y pálido entre los queratinocitos basales y suprabasales. Estas células son positivas a tinciones de inmunohistoquímica anti-citoqueratina AE1/AE3, CEA, EMA, CK7, GCDFP y CAM5.2³. El origen de estas células claras y el papel que cumplen no

está claro⁴, se plantea que podrían derivar de células secretorias de glándulas ecrinas⁵. Se ha postulado que las células de Toker darían origen a las células claras, y han sido implicadas como precursoras de la enfermedad de Paget, aunque no se ha demostrado progresión de ningún caso de PCC a esta última².

La PCC no requiere tratamiento por ser asintomática, y la mayoría presenta disminución de lesiones en el tiempo³.

Casos clínicos

Se realizó una búsqueda de pacientes con diagnóstico de PCC en el periodo de 2010-2016 en 3 hospitales pediátricos del Perú y Argentina, identificándose 8 casos: 7 mujeres y un varón. Las lesiones se presentaron antes de los 2 años de edad, incluso una de ellas desde el nacimiento (tabla 1). Todos tuvieron lesiones hipopigmentadas de 2 a 3 mm de diámetro, la mayoría presentaron máculas, seguidas de pápulas, localizadas en abdomen inferior y pubis (fig. 1); otras áreas comprometidas fueron axilas, línea mamaria, glúteos, región lumbar y piernas.