



ACTAS Derma-Sifiliográficas

Full English text available at
www.actasdermo.org



REVISIÓN

Reacciones paradójicas de los tratamientos biológicos utilizados en psoriasis: revisión de la literatura



M. Munera-Campos*, F. Balleca y J.M. Carrascosa

Servicio de Dermatología, Hospital Universitari Germans Trias i Pujol, Universitat Autònoma de Barcelona, Badalona, Barcelona, España

Recibido el 9 de junio de 2017; aceptado el 16 de abril de 2018
Disponible en Internet el 11 de junio de 2018

PALABRAS CLAVE

Anti-TNF- α ;
Anti-IL-12/23;
Anti-IL-17;
Patogénesis;
Efecto adverso;
Reacción paradójica

KEYWORDS

Anti-TNF- α ;
Anti-IL-12/23;
Anti-IL-17;
Pathogenesis;
Adverse effect;
Paradoxical reaction

Resumen Los fármacos biológicos son moléculas dirigidas frente a dianas específicas del sistema inmune que han demostrado una gran efectividad en diversas enfermedades dermatológicas, reumatológicas y sistémicas. A pesar de que en su conjunto presentan un perfil de seguridad adecuado, su uso se ha asociado al desarrollo de enfermedades inflamatorias, limitadas a un órgano o sistémicas. Hablamos de verdaderas reacciones paradójicas cuando estas patologías inmunomediadas normalmente responderían a ese mismo agente biológico que las induce, mientras que el resto de reacciones son aún controvertidas. Las hipótesis patogénicas propuestas para estos procesos incluyen un desbalance de citoquinas, con una sobreproducción de IFN- α y una alteración en el reclutamiento y la migración linfocitaria, mediada en parte por CXCR3, así como la producción de autoanticuerpos. Además, algunos de estos fármacos favorecerían la aparición de reacciones granulomatosas. Aunque las reacciones paradójicas se han descrito en la mayoría de casos para los fármacos anti-TNF- α , cada vez son más frecuentes aquellos asociados con terapias biológicas de más reciente aparición, como ustekinumab, secukinumab o ixekizumab. El estudio de estas reacciones no solo favorece un mejor manejo de los pacientes susceptibles de recibir tratamiento biológico, sino que permite mejorar el conocimiento patogénico de las enfermedades inflamatorias crónicas y de sus posibles dianas terapéuticas.

© 2018 AEDV. Publicado por Elsevier España, S.L.U. Todos los derechos reservados.

Paradoxical Reactions to Biologic Therapy in Psoriasis: A Review of the Literature

Abstract Biologic drugs, which are molecules designed to act on specific immune system targets, have been shown to be very effective in treating various dermatological, rheumatological, and systemic diseases. As a group, they have an acceptable safety profile, but their use has been associated with the onset of both systemic and organ-specific inflammatory conditions.

* Autor para correspondencia.

Correo electrónico: monicamunera@hotmail.com (M. Munera-Campos).

True paradoxical reactions are immune-mediated disorders that would usually respond to the biologic agent that causes them. There is still debate about whether certain other adverse reactions can be said to be paradoxical. The hypotheses proposed to explain the pathogenesis of such reactions include an imbalance in cytokine production, with an overproduction of IFN- α and altered lymphocyte recruitment and migration (mediated in part by CXCR3), and the production of autoantibodies. Some biologic therapies favor granulomatous reactions. While most of the paradoxical reactions reported have been associated with the use of TNF- α inhibitors, cases associated with more recently introduced biologic therapies —such as ustekinumab, secukinumab, and ixekizumab— are increasingly common. The study of paradoxical adverse events not only favors better management of these reactions in patients receiving biologic therapy, but also improves our knowledge of the pathogenesis of chronic inflammatory diseases and helps to identify potential therapeutic targets.

© 2018 AEDV. Published by Elsevier España, S.L.U. All rights reserved.

Introducción

La psoriasis es una enfermedad inmunomediada crónica con una prevalencia estimada del 2,3%¹.

Desde un punto de vista etiológico, resulta de una interacción dinámica entre una predisposición genética compleja² y una respuesta inmunológica y epidérmica aberrante^{3,4}. La terapia biológica se dirige frente a dianas clave en el circuito patogénico y, en la actualidad, destacan los agentes dirigidos selectivamente contra 3 moléculas, TNF- α , IL-12/23 e IL-17^{4,5}, con altas tasas de eficacia en la psoriasis moderada y grave, acompañada o no de artropatía psoriásica (APs)⁶⁻⁸.

A pesar de que el perfil de seguridad es globalmente adecuado, un porcentaje de pacientes desarrollarán reacciones adversas que no serían esperables según el mecanismo de acción. Estas se han denominado reacciones paradójicas y consisten en el desarrollo *de novo* o el empeoramiento de una patología que normalmente respondería a estos agentes^{9,10}. El cese del fármaco o el cambio de biológico frecuentemente resuelve las reacciones paradójicas, pero en ocasiones se requiere la asociación de otras terapias. Estas pueden ser tópicas en algunas reacciones dermatológicas leves o moderadas, pero en otros casos será necesario el uso de inmunosupresores sistémicos^{11,12}.

Estrategia de búsqueda y selección de artículos

Se realizó una búsqueda bibliográfica en PubMed y EMBASE de artículos publicados en inglés y castellano desde el año 2000 hasta el 2017. Para identificar los más relevantes se filtró por revisiones, ensayos clínicos y series de casos, y se emplearon los términos de búsqueda: «tumor necrosis factor alpha inhibitor», «TNF», «infliximab»; «etanercept», «adalimumab», «golimumab», «ustekinumab», «secukinumab», «ixekizumab», «psoriasis», «paradoxical», «induced» y «adverse event». Finalmente, se revisaron las referencias de los artículos seleccionados para completar la búsqueda.

Definición

Las reacciones paradójicas constituyen un grupo de efectos adversos de la terapia biológica y se definen como el desarrollo *de novo* o el empeoramiento de una patología inmunomediada de base que normalmente respondería al mismo agente terapéutico que la induce¹⁰. De forma previa a considerar la posibilidad de una reacción adversa paradójica debería aplicarse alguna herramienta estandarizada que permita evaluar su causalidad como, por ejemplo, la Escala de Naranjo (tabla 1)¹³.

Patogenia de las reacciones paradójicas

La mayoría de reacciones paradójicas se han descrito en relación con la terapia anti-TNF- α ; sin embargo, es probable que se incremente el número de casos con otros biológicos de reciente introducción¹⁴.

Muchas de las hipótesis patogénicas son compartidas en las distintas entidades inmunomediadas. La psoriasis y otras enfermedades inflamatorias resultan de la interacción de 3 citoquinas fundamentales: TNF- α , IFN tipo 1 y eje IL-23/IL-17, que se relacionan a través de un triángulo en que la actuación farmacológica sobre una de ellas provoca cambios en las otras 2¹⁴.

Alteración en la contrarregulación entre el TNF- α y el IFN- α

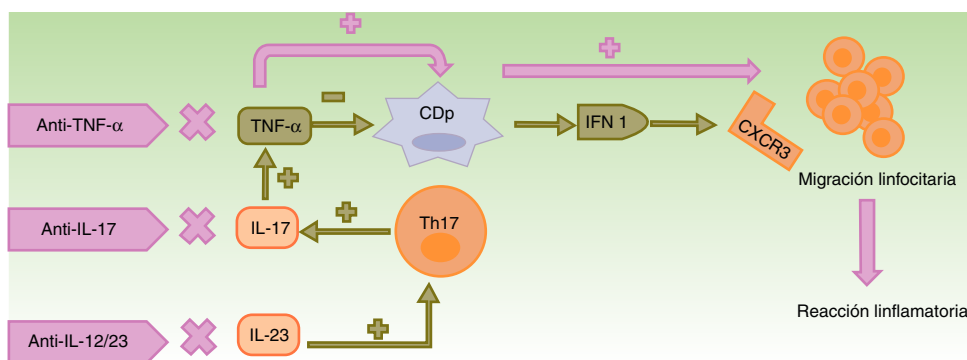
El TNF- α , sintetizado desde varios tipos celulares como queratinocitos, linfocitos Th1, Th17, Th22 y macrófagos, promueve la infiltración por células T, controla la apoptosis y actúa sobre las células dendríticas plasmocitoides (CDp)⁴, presentes tanto en la piel aparentemente normal como en la piel lesional de los pacientes con psoriasis³ y en otras enfermedades autoinmunes¹⁵. En condiciones normales, el TNF- α silencia la producción de IFN- α al forzar la maduración de CDp^{4,5,14}.

El bloqueo del TNF- α resulta en un exceso de IFN- α , que estimula y amplifica la respuesta de linfocitos T induciéndose la reacción inflamatoria (fig. 1)^{3,14,16}.

Tabla 1 Escala de Naranjo: herramienta de evaluación de causalidad en las reacciones adversas farmacológicas

	Sí	No	No conocido
1. ¿Hay publicaciones previas concluyentes de esta reacción?	+1	0	0
2. ¿Apareció el efecto adverso después de la administración del fármaco sospechoso?	+2	-1	0
3. ¿La reacción adversa mejoró con la retirada del fármaco o la administración de un antagonista específico?	+1	0	0
4. ¿La reacción adversa reapareció cuando el fármaco fue reintroducido?	+2	-1	0
5. ¿Hay causas alternativas que pudieran explicar la reacción adversa?	-1	+2	0
6. ¿Reapareció la reacción si se administró un placebo?	-1	+1	0
7. ¿Se detectó el fármaco en sangre (u otros fluidos) en concentraciones suficientes para la reacción adversa?	+1	0	0
8. ¿Fue la reacción más grave cuando la dosis se incrementó, o menos grave, cuando esta se disminuyó?	+1	0	0
9. ¿Tuvo el paciente reacciones parecidas al mismo fármaco o similares en una exposición previa?	+1	0	0
10. ¿Se confirmó la reacción adversa con alguna evidencia objetiva?	+1	0	0

Puntuación total: categoría de probabilidad, ≤ 0 : dudosa; 1-4: posible; 5-8: probable; ≥ 9 : definitiva.

**Figura 1** Mecanismos patogénicos propuestos para las reacciones paradójicas.

En condiciones normales, el TNF- α inhibe la actividad de las CDp, productoras de IFN- α . El empleo de fármacos anti-TNF- α provoca un exceso de IFN- α que, a su vez, promueve la expresión de CXCR3 en los linfocitos T, permitiendo su migración al tejido inflamado. El uso de otros biológicos con mecanismos de acción distintos como ustekinumab (anti-IL-12/23) y secukinumab e ixekizumab (anti-IL-17A) produce indirectamente una disminución en las concentraciones de TNF- α , entre otros cambios, con las consecuencias anteriormente descritas.

CDp: células dendríticas plasmocitoides; CXCR3: receptor de quimiocinas CXCR3; IFN: interferón; IL: interleucina; linfocito Th: linfocito T colaborador; TNF: factor de necrosis tumoral.

La inhibición del TNF- α altera la circulación linfocitaria

El aumento de IFN- α induce una sobreexpresión de receptores de quimiocinas, como el CXCR3, que permite la migración de células T hacia la piel o cualquier tejido inflamado^{17,18}. Además, se reduce el transporte de células Th1 al lugar de inflamación inicial y estas se movilizan a otros lugares, especialmente a la piel, lo que podría explicar la aparición de psoriasis paradójica en pacientes con artritis reumatoide (AR)^{19,20}.

El reclutamiento de linfocitos T CXCR3+ se asocia a la expresión de la proteína MxA (*anti-myxovirus-resistance-protein-A*) que evidencia, a través de tinciones inmunohistoquímicas, la actividad local del IFN- α en las lesiones psoriasiformes^{15,21}.

El eje IL-23/IL-17

La IL-23 induce la supervivencia y expansión de linfocitos Th17, productores de IL-17 y TNF- α . La IL-17 también favorece la producción de TNF e IFN- γ , y el reclutamiento de células Th1^{14,22}.

Las reacciones paradójicas descritas con ustekinumab podrían explicarse por la disminución del TNF- α secundaria al bloqueo de la IL-23, con las consecuencias anteriormente descritas²³.

Por otro lado, el bloqueo de la IL-17A con secukinumab e ixekizumab podría ser insuficiente, dado que la IL-17F permanece activa^{14,22}. A favor de esto, secukinumab no ha mostrado beneficio en pacientes con enfermedad de Crohn (EC), entidad en la que se sugiere, además, que la pérdida de control por la IL-17, implicada en la defensa frente a hongos,

permitiría la participación de la microbioma fúngica en la inflamación intestinal²⁴.

Reacciones granulomatosas

La formación del granuloma no caseificante, tanto en la sarcoidosis como en la EC, requiere de una respuesta Th1, con una participación inicial de IL-1 β e IFN- γ , y otra más tardía del TNF- α ²⁵. Los anti-TNF- α podrían favorecer las reacciones granulomatosas por un desbalance entre las células Th17 y Treg. La falta de eficacia de etanercept en enfermedades granulomatosas y la aparición paradójica de estas con su uso podría explicarse por la neutralización parcial del TNF²⁶⁻²⁸ y por la falta de producción de TGF- β , en ausencia del cual se produce una sobreproducción de IFN- γ y de TNF- α (fig. 2)²⁷.

Participación humoral e inmunogenicidad

El bloqueo del TNF- α podría reducir la eliminación de desechos celulares producidos tras la apoptosis. Esto impediría el aclaramiento de linfocitos T y B autorreactivos y facilitaría la producción de anticuerpos frente a antígenos nucleares^{29,30}. En pacientes con AR, psoriasis y APs tratados con infliximab y, en menor frecuencia, con etanercept y adalimumab, se ha objetivado la formación de ANA (29-76,7%) y de anti-DNA-ds (10-29%). Esta inmunogenicidad no influye en la efectividad de la terapia y, generalmente, no tiene repercusión clínica^{10,29}, aunque es posible el desarrollo de reacciones tipo lupus^{29,31}.

Factores genéticos

En el desarrollo de lesiones psoriasiformes secundarias a biológicos se ha evidenciado la relación con distintos polimorfismos de un solo nucleótido que afectan a genes involucrados en la producción de citoquinas, como el IL-23R, el CTLA-4 o el FBXL19. Así, es probable que las reacciones paradójicas ocurran sobre la base de una predisposición genética y que los avances en este campo permitan identificar a aquellos individuos en riesgo de desarrollarlas³².

Reacciones paradójicas

Reacciones paradójicas verdaderas

Bajo este término se incluyen aquellas enfermedades inmunomediadas en las que se ha establecido claramente la eficacia de la terapia biológica.

Psoriasis y reacciones psoriasiformes

Entre las primeras y más frecuentes reacciones paradójicas destacan las reacciones psoriasiformes y la psoriasis.

La psoriasis *de novo* ocurre en pacientes con distintas enfermedades inflamatorias bajo terapia biológica⁹ con una incidencia del 0,6 al 5,3%²¹ (fig. 3). De los 207 casos incluidos en la revisión de Collamer y Battafarano¹⁹, un 43% presentaban AR, un 26% espondiloartropatía seronegativa y un 20% enfermedad inflamatoria intestinal (EII). El fármaco más frecuentemente implicado es infliximab, que supone alrededor del 50% de los casos^{11,33}, seguido de adalimumab³⁴

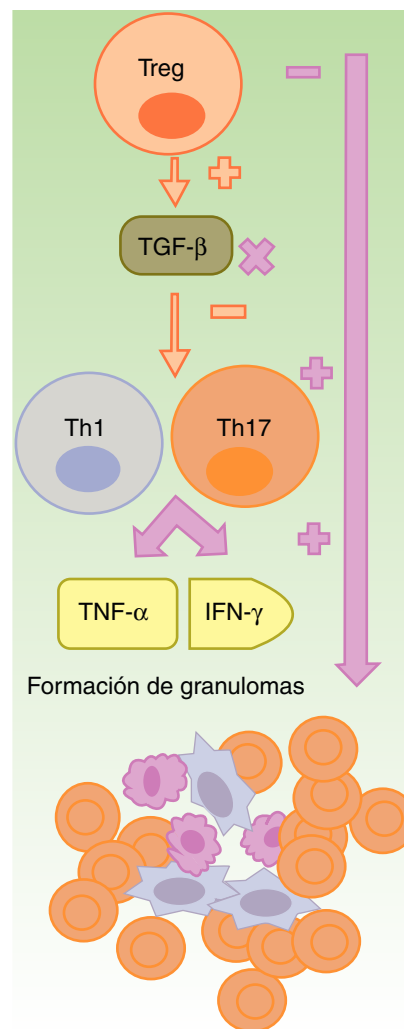


Figura 2 Formación de granulomas estériles en contexto de terapia anti-TNF- α .

Los fármacos anti-TNF- α son parcialmente eficaces, en general, en las enfermedades granulomatosas como la enfermedad de Crohn o la sarcoidosis. Se sugiere que esto es debido a un desbalance secundario a su uso, con un incremento en la función de los linfocitos Th17. Dentro de estos fármacos, etanercept provoca reacciones granulomatosas con mayor frecuencia, de un lado por el bloqueo solo parcial del TNF- α y, del otro, por la falta de producción de TGF- β , lo cual permite una sobreproducción de IFN- γ y de TNF- α , esenciales en el desarrollo del granuloma aséptico.

IFN: interferón; linfocito Th: linfocito T colaborador; linfocito Treg: linfocito T regulador; TGF: factor de crecimiento transformante; TNF: factor de necrosis tumoral.

y etanercept, siendo infrecuentes con certolizumab³⁵ o golimumab^{9,11,33}. Puede aparecer en cualquier momento desde el inicio del fármaco, aunque la latencia media es de 14 meses, y en más de 2/3 partes ocurre dentro del primer año^{33,35}. Aunque existe un predominio femenino, este parece estar en relación con la epidemiología de las enfermedades inflamatorias de base y no se han establecido claros factores de riesgo ni diferencias en cuanto a sexo o edad, con aparición también en niños³⁶. Tampoco la asociación

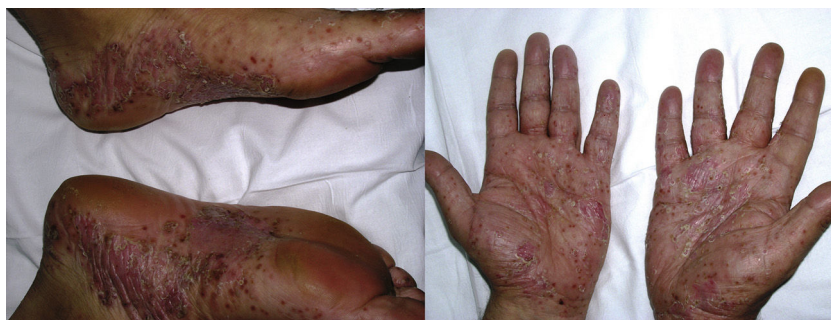

Figura 3 Psoriasis pustulosa *de novo* con afectación de las palmas y las plantas en un paciente con hidradenitis suppurativa a los 9 meses del inicio de tratamiento con infliximab.

con otro inmunosupresor, como metotrexato, parece tener influencia¹⁹.

La psoriasis de nueva aparición puede adoptar cualquier morfología. La revisión de Collamer y Battafarano¹⁹ establece como más frecuente la psoriasis pustulosa en las palmas y las plantas (56%), seguida de la psoriasis en placas (50%) y en gotas (12%), con hasta un 15% de los pacientes afectados con múltiples formas a la vez. En el 92% de las ocasiones no existía historia previa de psoriasis. La revisión de Brown et al.³³ únicamente incluye aquellos casos de nueva aparición y describe como más frecuente la psoriasis en placas (44,8%), seguida de la forma pustulosa de las palmas y las plantas (36,3%). Tienden a aparecer, por orden de frecuencia, en las palmas y las plantas, las extremidades, el cuero cabelludo y el tronco³³. La afectación del cuero cabelludo también se ha asociado a alopecia^{37,38}. La psoriasis ungueal se manifiesta con cambios característicos como decoloración, onicólisis y piqueteado, así como paroniquia^{11,19,39}.

Por otro lado, el uso de agentes biológicos puede empeorar una psoriasis ya existente antes del tratamiento^{11,21,40,41}. En estos casos, no existen diferencias en cuanto al sexo y el fármaco habitualmente implicado es etanercept (62%), seguido por infliximab (23%) y adalimumab (15%)²¹.

El agravamiento de una psoriasis previa puede cursar sin cambio de morfología, con una latencia altamente variable (desde 15 días hasta 32 meses). Cuando se produce un cambio en la morfología de las lesiones, la forma más característica es el desarrollo de una exacerbación con lesiones en gotas en pacientes que presentaban psoriasis en placas, mientras estas se encuentran en remisión. Este empeoramiento ocurre desde 15 días hasta 18 meses tras el inicio del tratamiento²¹.

Las características histológicas de la psoriasis paradójica son indistinguibles de la psoriasis espontánea; sin embargo, la presencia —en ocasiones escasa— de eosinófilos o de células plasmáticas puede mostrar el desarrollo inducido por fármacos^{33,42,43}.

En general, el pronóstico es favorable y la aparición de una psoriasis paradójica no siempre implica el abandono del biológico, especialmente cuando se controla la enfermedad subyacente y las lesiones cutáneas son leves y tolerables, a las que puede asociarse un tratamiento específico que, en la mayoría de las ocasiones, será tópico^{10,19,21}. A pesar del mantenimiento del fármaco, es frecuente la resolución total (32,9%) o la mejoría parcial (57,3%) de las lesiones. Las remisiones completas se consiguen con mayor frecuencia al retirar el fármaco (47,7%)³³. El cambio a otro anti-TNF- α

distinto al inicial es posible, pero la reaparición de las lesiones es incierta al considerarse un efecto adverso de clase^{12,44}. Hasta un 44,9% podría no mejorar con el cambio a otro anti-TNF- α y un 9% conseguiría solamente una mejoría parcial³³. Se ha sugerido, alternativamente, el uso de un fármaco con un mecanismo de acción distinto, como ustekinumab, con buena respuesta^{17,45}. Sin embargo, también este último fármaco se ha asociado a un empeoramiento paradójico de la psoriasis²³ e incluso a APs en pacientes con psoriasis en placas⁴⁶.

Inflamación articular

La aparición de inflamación articular paradójica se ha descrito sobre todo en pacientes con EII durante la terapia anti-TNF- α , con aparición de artritis en hasta un 11% de los casos, fundamentalmente con afectación periférica de las manos y los carpos y, con menor frecuencia, en forma de espondiloartropatía^{47,48}.

Son también numerosos los casos de APs de nueva aparición en pacientes con psoriasis tratados con ustekinumab y fármacos anti-TNF- α , especialmente etanercept (45,4%)⁴⁹. A menudo, la inflamación articular ocurre asociada a lesiones cutáneas graves y se ha descrito la aparición simultánea de artritis interfalángica distal con dactilitis, psoriasis pustulosa y afectación ungueal⁵⁰. La psoriasis y la APs comparten vías patogénicas, como la participación de las células Th17⁵¹. Ello permite mostrar que en la APs inducida por ustekinumab, y probablemente por otros biológicos, existen casos de artritis de aparición precoz, resultante del desbalance de citoquinas que el fármaco genera, y casos tardíos, en que se manifestaría una APs subclínica debido a la menor eficacia del biológico a nivel articular, que no evitaría, por tanto, su expresión clínica^{46,52}.

Enfermedad inflamatoria intestinal

Tanto el empeoramiento paradójico de la EII como los casos *de novo* inducidos por anti-TNF- α se han descrito en pacientes con distintas enfermedades inflamatorias, entre ellas psoriasis y APs^{53,54}. Existe un claro predominio de desarrollo de EC (50%), o formas similares (43,7%), sobre el de colitis ulcerosa (CU) (6,25%). El fármaco responsable en más del 80% de los casos es etanercept⁵³ que, a diferencia de infliximab o adalimumab, no ha demostrado claramente eficacia en la EII^{27,55}. En la mayoría de los casos, existe una respuesta completa con el cambio de biológico^{53,55}.

A diferencia de lo que ocurre con infliximab o adalimumab, el desarrollo de EII con los anti-IL-17 se considera un efecto adverso no paradójico. La inhibición de la IL-17 no es eficaz en la EII, probablemente debido a la función protectora de la IL-17 sobre el epitelio intestinal^{56,57}. Secukinumab⁵⁸ e ixekizumab⁵⁹ (antagonistas de la IL-17A), así como brodalumab⁶⁰ (antagonista del IL-17RA), se han asociado a la exacerbación y, con menor frecuencia, a la inducción de la EII. En términos generales, es un efecto adverso con una incidencia infrecuente y similar a la asociación entre EII y psoriasis; sin embargo, brodalumab está formalmente contraindicado en la EC activa y para el resto de fármacos se recomienda el uso con precaución en pacientes con EII⁵⁶, siendo preferibles alternativas que actúen sobre otras vías, como ustekinumab.

Hidradenitis supurativa

Los anti-TNF- α pueden ser eficaces en el tratamiento de la hidradenitis supurativa (HS)⁶¹. Se han publicado al menos 30 casos de HS secundarios a dicha terapia en pacientes con enfermedades inflamatorias, entre ellas psoriasis^{62,63}. Aunque la HS puede asociarse a otras entidades, como la EC⁶⁴, la pronta aparición tras el inicio del fármaco y en enfermedades inflamatorias distintas hacen probable la relación con el biológico^{62,63}. Además, el 44% de pacientes desarrollaron otras reacciones paradójicas simultáneamente, como psoriasis, alopecia areata (AA), EC e HS. La HS paradójica es demográficamente similar a la espontánea: predominio femenino, fumadores, con sobrepeso u obesidad. Adalimumab es el fármaco asociado con más frecuencia (48%)⁶³. En la mayoría de casos, la retirada o cambio de fármaco y el tratamiento específico para la HS consiguieron su mejoría parcial o completa^{62,63}.

Reacciones paradójicas controvertidas

Existen múltiples enfermedades inmunomediadas que ocurren durante el uso de agentes biológicos que no han demostrado formalmente su eficacia en el tratamiento de las mismas, si bien existen datos clínicos o fisiopatogénicos a favor de su uso. Por ello, hasta la fecha, no pueden considerarse auténticas reacciones paradójicas.

Alopecia areata

Se ha descrito la aparición de AA parcheada (79%) en el cuero cabelludo o la barba, en pacientes con psoriasis, AR y EII tratados con anti-TNF- α ⁶⁵. Aunque la AA podría aparecer como manifestación autoinmune asociada en pacientes predispuestos⁶⁶, el predominio masculino y el desarrollo simultáneo (25%) de vitiligo o psoriasis apuntan al origen inducido por fármacos⁶⁵. De forma paralela, se ha definido la alopecia psoriásica/alopecia tipo AA por anti-TNF- α como aquella en que se desarrollan lesiones eritematodescemativas asociadas a placas de alopecia y que histológicamente muestran cambios psoriasiformes epidérmicos y cambios de AA en la dermis^{43,67,68}. En la mayoría de los casos, puede mantenerse el fármaco y es suficiente la asociación de corticoides tópicos o intralesionales^{65,67,68}. Recientemente, se han demostrado eficaces en la AA, vía tópica o sistémica, los inhibidores de la janus kinasa (JAK). Su uso tópico podría suponer una alternativa en la AA inducida por biológicos⁶⁹.

También se han reportado 3 casos de AA en pacientes con psoriasis tratados con ustekinumab⁴², a pesar de que la implicación de la IL-12 en la patogénesis de la AA haría esperable que este actuase favorablemente en la enfermedad^{66,70}. Además de vías patogénicas compartidas con otras entidades, el fenómeno de Renbök, es decir, el crecimiento normal de pelo en lesiones psoriásicas en pacientes que además presentan AA⁴² podría explicar que la inmunorregulación que resuelve la psoriasis desenmascara una AA latente por la propia inflamación psoriásica^{70,71}.

Vitiligo

La elevación de TNF- α en el suero de pacientes con vitiligo justificó el tratamiento con anti-TNF- α de esta dermatosis sin obtenerse, en términos generales, buenos resultados^{41,72}. Por el contrario, se han descrito 18 casos *de novo* y otros 18 de empeoramiento de vitiligo preexistente en pacientes con enfermedades inflamatorias crónicas, la más frecuente psoriasis, tratadas con anti-TNF- α , ustekinumab y secukinumab⁷³. A pesar de la asociación —al menos epidemiológica— entre psoriasis y vitiligo⁷⁴, la temporalidad y la ausencia de factores predisponentes en la mayoría de pacientes sugiere su origen inducido farmacológicamente^{73,75}. Un 72,2% se ha asociado a infliximab y adalimumab, mientras que el 22,2% se atribuyó a ustekinumab y secukinumab. No se han descrito casos con etanercept. En la mayoría se consiguió la estabilización o mejoría del vitiligo a pesar del mantenimiento del biológico⁷³, por lo que la decisión de retirarlo debe individualizarse.

Erupciones acneiformes

Con menor frecuencia, infliximab, adalimumab⁷⁶ y etanercept⁷⁷ se han asociado al desarrollo de acné quístico y comedoniano. La latencia es de unos 2 meses desde el inicio del fármaco y no existen factores predictivos para su desarrollo. En muchos casos, el tratamiento adicional con isotretinoína podría ser suficiente⁷⁶.

Liquen plano y reacciones liquenoides

Pueden encontrarse en la literatura más de 20 casos de liquen plano (LP), LP pilar y LP oral, así como reacciones liquenoides, secundarios a inhibidores del TNF- α ^{78,79}. Aunque la terapia anti-IL-17 podría tener alguna utilidad en el tratamiento del LP⁸⁰, se han descrito casos de mucositis liquenoide en relación con secukinumab⁸¹.

Dermatitis granulomatosa intersticial

La dermatitis granulomatosa intersticial (DGI) ocurre de manera espontánea asociada a enfermedades como la AR, el lupus eritematoso sistémico (LES) y las neoplasias hematológicas⁸². Se ha descrito su aparición en pacientes con AR o APs tratados con anti-TNF- α con resolución completa de las lesiones tras su retirada^{83,84}.

Lupus

Los fármacos anti-TNF- α son causa de lupus y de reacciones tipo lupus, en particular etanercept e infliximab^{30,85}. A diferencia del lupus inducido por fármacos (LIF) clásico, el causado por anti-TNF- α tiene un mayor predominio femenino, con una relación mujer:hombre de 5:1, y se caracteriza

por títulos elevados de anti-DNA-ds (70-90%), un mayor consumo de complemento (59%) y una menor relación con los anticuerpos anti-histonas (57%), presentes en el 95% de los LIF clásicos^{10,30}. El LIF por anti-TNF- α presenta manifestaciones similares a la forma clásica, aunque con una mayor afectación cutánea, especialmente con etanercept, y un marcado predominio de la fotosensibilidad, el eritema malar y rasgos de lupus cutáneo subagudo o crónico³⁰. También se ha reportado la aparición de paniculitis lúpica con adalimumab⁸⁶.

Por otro lado, cabe mencionar la difícil distinción —casi basada en la temporalidad de aparición— entre un síndrome «rhus», esto es, la combinación de LES y AR, de aquel LIF que aparece en un paciente con AR tratado con anti-TNF- α ²⁹.

En todos los casos es de elección la retirada del fármaco, sin que ello impida necesariamente utilizar otro del mismo grupo terapéutico^{10,29,30,47}.

Vasculitis

Las vasculitis pueden ocurrir secundariamente al uso de biológicos como rituximab y anti-TNF- α ; de hecho, estos últimos se han convertido en la causa más habitual de vasculitis inducida por fármacos, por delante de otros como el propiltiouracilo o la hidralacina⁸⁷. Son más de 200 los casos descritos por terapia anti-TNF- α en pacientes con AR, EC, APs y psoriasis, entre otras^{41,87,88}. Sus características son similares a las provocadas por otras terapias y aparecen durante el primer año en mujeres de mediana edad^{87,88}. En general, son vasculitis cutáneas, que se manifiestan como púrpura y, menos frecuentemente, como nódulos o lesiones ulcerativas⁸⁸. Existen también casos de vasculitis sistémica, como la arteritis de Takayasu⁸⁹ y la vasculitis de Schonlein-Henoch⁹⁰. En un 90% la retirada del anti-TNF es eficaz en la resolución de la vasculitis^{41,87,88}.

Sarcoidosis

Son numerosos los casos de sarcoidosis inducida por anti-TNF- α en pacientes con EII^{91,92}, psoriasis cutánea⁹³, AR, espondilitis anquilosante (EA) y APs^{25,26,94,95}. Más de la mitad de los casos publicados afectaban a mujeres de mediana edad y en tratamiento con etanercept, mientras que son menos frecuentes con infliximab o adalimumab^{26,94}. La sarcoidosis inducida por fármacos se comporta de forma similar a la espontánea. Las manifestaciones clínicas más comunes

son las pulmonares y las cutáneas, en forma de eritema nudoso o nódulos cutáneos. En un 89% se observa remisión tras la retirada del fármaco^{10,26,94}. Por otro lado, se ha reportado la aparición de sarcoidosis en una paciente con APs tratada con ustekinumab con buena respuesta a su retirada⁹⁶, aunque este fármaco, a diferencia de infliximab y adalimumab, no parece útil en la sarcoidosis espontánea⁹⁷.

Conclusiones

Las terapias biológicas utilizadas en psoriasis se dirigen frente a moléculas específicas, como el TNF- α , la IL-12/23 o la IL-17 (tabla 2). Cuando se interrumpe una parte de estas vías inmunitarias puede generarse, en individuos pre-dispuestos, un desbalance de citoquinas que dé lugar a un proceso inflamatorio. Este puede afectar a un único órgano, frecuentemente la piel, o ser sistémico. Cuando el fármaco que induce dicha enfermedad inflamatoria forma parte de su terapéutica habitual, hablamos de reacción paradójica verdadera. En general, tienen una baja incidencia; sin embargo, el incremento en el uso de nuevos fármacos biológicos hace esperable un aumento en el número de casos, así como en la diversidad de la expresión clínica de dichas entidades. De este modo, es recomendable una monitorización estrecha de los pacientes en tratamiento biológico para poder detectarlas. Además, es deseable evaluar mediante métodos estandarizados el grado de asociación causal entre la reacción paradójica y el agente biológico, lo que permitiría incrementar el conocimiento clínico y la comprensión de los mecanismos inmunológicos subyacentes a estos efectos. Por último, el desarrollo de nuevos agentes biológicos incrementará el número de alternativas para el control de la enfermedad de base en aquellos pacientes que desarrollen alguna reacción paradójica clínicamente relevante.

Conflicto de intereses

Jose Manuel Carrascosa ha recibido honorarios por ponencias y/o ha participado en ensayos clínicos y/o en *advisories* para Abbvie, Pfizer, Janssen, Novartis, Lilly y Amgen.

Tabla 2 Puntos clave

- Las reacciones paradójicas consisten en la aparición *de novo* o el empeoramiento de una patología que normalmente respondería al mismo biológico que la induce
- Se han descrito fundamentalmente con el uso de agentes anti-TNF- α , donde se considera un efecto de clase; sin embargo, cada vez son más los casos secundarios a otros biológicos, como ustekinumab y los anti-IL-17
- El bloqueo, directo o indirecto, del TNF- α resulta en un exceso de IFN- α , que estimula la respuesta y la migración de los linfocitos T, provocando la reacción inflamatoria
- La psoriasis paradójica es la más frecuentemente descrita. Las formas más habituales son la pustulosa y en placas, y predomina la afectación de las palmas y las plantas
- Otras entidades dermatológicas secundarias al uso de biológicos son la hidradenitis supurativa, la alopecia areata, el vitiligo, la dermatitis granulomatosa intersticial y las reacciones acneiformes
- La aparición de una reacción paradójica no implica siempre la retirada del fármaco; en ocasiones, bastará con añadir tratamiento tópico o sistémico para la misma. Si la afectación es grave o extensa, debe plantearse el cambio a otro agente biológico

Bibliografía

- Ferrándiz C, Carrascosa JM, Toro M. Prevalencia de la psoriasis en España en la era de los agentes biológicos. *Actas Dermosifiliogr.* 2014;105:504–9.
- Capon F, Burden AD, Trembath RC, Barker JN. Psoriasis and other complex trait dermatoses: from loci to functional pathways. *J Invest Dermatol.* 2012;132:915–22.
- Nestle FO, Conrad C, Tun-Kyi A, Homey B, Gombert M, Boyman O, et al. Plasmacytoid predendritic cells initiate psoriasis through interferon-alpha production. *J Exp Med.* 2005;202:135–43.
- Mahil SK, Capon F, Barker JN. Update on psoriasis immunopathogenesis and targeted immunotherapy. *Semin Immunopathol.* 2016;38:11–27.
- Di Meglio P, Villanova F, Nestle FO. Psoriasis. *Cold Spring Harb Perspect Med.* 2014;4:a015354.
- Blauvelt A, Reich K, Tsai T-F, Tying S, Vanaclocha F, Kingo K, et al. Secukinumab is superior to ustekinumab in clearing skin of subjects with moderate-to-severe plaque psoriasis up to 1 year: Results from the CLEAR study. *J Am Acad Dermatol.* 2017;76:60–9.e9.
- Lucka TC, Pathirana D, Sammain A, Bachmann F, Rosumeck S, Erdmann R, et al. Efficacy of systemic therapies for moderate-to-severe psoriasis: a systematic review and meta-analysis of long-term treatment. *J Eur Acad Dermatol Venereol.* 2012;26:1331–44.
- Puig L, Carrascosa JM, Carretero G, de la Cueva P, Lafuente-Urrez RF, Belinchón I, et al. Directrices españolas basadas en la evidencia para el tratamiento de la psoriasis con agentes biológicos, 2013. I. Consideraciones de eficacia y selección del tratamiento. *Actas Dermosifiliogr.* 2013;104:694–709.
- Wendling D, Verhoeven F, Guillot X, Prati C. Immunogenicity of TNF alpha inhibitors in rheumatology: many questions, enough answers? *Expert Opin Drug Saf.* 2017;16:1–3.
- Ramos-Casals M, Roberto-Perez-Alvarez, Diaz-Lagares C, Cuadrado M-J, Khamashta MA. Autoimmune diseases induced by biological agents: a double-edged sword? *Autoimmun Rev.* 2010;9:188–93.
- Collamer AN, Guerrero KT, Henning JS, Battafarano DF. Psoriatic skin lesions induced by tumor necrosis factor antagonist therapy: a literature review and potential mechanisms of action. *Arthritis Rheum.* 2008;59:996–1001.
- Perez-Alvarez R, Perez-de-Lis M, Ramos-Casals M. Biologics-induced autoimmune diseases. *Curr Opin Rheumatol.* 2013;25:56–64.
- Liang R, Borgundvaag B, McIntyre M, Thwaites C, Ragan K, Wyllie A. Evaluation of the reproducibility of the Naranjo Adverse Drug Reaction Probability Scale score in published case reports. *Pharmacotherapy.* 2014;34:1159–66.
- Grine L, Dejager L, Libert C, Vandembroucke RE. An inflammatory triangle in psoriasis: TNF, type I IFNs and IL-17. *Cytokine Growth Factor Rev.* 2015;26:25–33.
- Farkas L, Beiske K, Lund-Johansen F, Brandtzaeg P, Jahnsen FL. Plasmacytoid dendritic cells (natural interferon-alpha/beta-producing cells) accumulate in cutaneous lupus erythematosus lesions. *Am J Pathol.* 2001;159:237–43.
- Seneschal J, Milpied B, Vergier B, Lepreux S, Schaefferbeke T, Taieb A. Cytokine imbalance with increased production of interferon-alpha in psoriasisform eruptions associated with antitumor necrosis factor-alpha treatments. *Br J Dermatol.* 2009;161:1081–8.
- Puig L, Morales-Munera CE, Lopez-Ferrer A, Geli C. Ustekinumab treatment of TNF antagonist-induced paradoxical psoriasis flare in a patient with psoriatic arthritis: case report and review. *Dermatology.* 2012;225:14–7.
- Aeberli D, Seitz M, Juni P, Villiger PM. Increase of peripheral CXCR3 positive T lymphocytes upon treatment of RA patients with TNF-alpha inhibitors. *Rheumatology (Oxford).* 2005;44:172–5.
- Collamer AN, Battafarano DF. Psoriatic skin lesions induced by tumor necrosis factor antagonist therapy: clinical features and possible immunopathogenesis. *Semin Arthritis Rheum.* 2010;40:233–40.
- Al-Banna NA, Vaci M, Slauenwhite D, Johnston B, Issekutz TB. CCR4 and CXCR3 play different roles in the migration of T cells to inflammation in skin, arthritic joints, and lymph nodes. *Eur J Immunol.* 2014;44:1633–43.
- Navarro R, Dauden E. Reacciones psoriasiformes paradójicas durante el tratamiento con terapia anti-factor de necrosis tumoral. Manejo clínico. *Actas Dermosifiliogr.* 2014;105:752–61.
- Fragoulis GE, Siebert S, McInnes IB. Therapeutic targeting of IL-17 and IL-23 cytokines in immune-mediated diseases. *Annu Rev Med.* 2016;67:337–53.
- Hay RA, Pan JY. Paradoxical flare of pustular psoriasis triggered by ustekinumab, which responded to adalimumab therapy. *Clin Exp Dermatol.* 2014;39:751–2.
- Colombel JF, Sendid B, Jouault T, Poulain D. Secukinumab failure in Crohn's disease: the yeast connection? *Gut.* 2013;62:800–1.
- Lamrock E, Brown P. Development of cutaneous sarcoidosis during treatment with tumor necrosis alpha factor antagonists. *Australas J Dermatol.* 2012;53:e87–90.
- Gifre L, Ruiz-Esquide V, Xaubet A, Gomez-Puerta JA, Hernandez MV, Sanmarti R. Lung sarcoidosis induced by TNF antagonists in rheumatoid arthritis: a case presentation and a literature review. *Arch Bronconeumol.* 2011;47:208–12.
- Szondy Z, Pallai A. Transmembrane TNF-alpha reverse signaling leading to TGF-beta production is selectively activated by TNF targeting molecules: Therapeutic implications. *Pharmacol Res.* 2017;115:124–32.
- Vigne C, Tebib J-G, Pacheco Y, Coury F. Sarcoidosis: An underestimated and potentially severe side effect of anti-TNF-alpha therapy. *Joint Bone Spine.* 2013;80:104–7.
- Pirowska MM, Gozdzialka A, Lipko-Godlewska S, Obtulowicz A, Sulowicz J, Podolec K, et al. Autoimmunogenicity during anti-TNF therapy in patients with psoriasis and psoriatic arthritis. *Postep Dermatol Alergol.* 2015;32:250–4.
- Dalle Vedove C, Simon JC, Girolomoni G. Drug-induced lupus erythematosus with emphasis on skin manifestations and the role of anti-TNFalpha agents. *J Dtsch Dermatol Ges.* 2012;10:889–97.
- Garcia-de la Torre I, Garcia-Valladares I. Antinuclear antibody (ANA) testing in patients treated with biological DMARDs: Is it useful? *Curr Rheumatol Rep.* 2015;17:23.
- Cabaleiro T, Prieto-Perez R, Navarro R, Solano G, Roman M, Ochoa D, et al. Paradoxical psoriasisform reactions to anti-TNFalpha drugs are associated with genetic polymorphisms in patients with psoriasis. *Pharmacogenomics J.* 2016;16:336–40.
- Brown G, Wang E, Leon A, Huynh N, Wehner M, Matro R, et al. Tumor necrosis factor-alpha inhibitor-induced psoriasis: Systematic review of clinical features, histopathological findings, and management experience. *J Am Acad Dermatol.* 2017;76:334–41.
- Kirthi S, Tobin A-M, Hussey M, Scaldaferrri F, McNamara D. Anti-TNF- α antibody induced psoriasisform skin lesions in patients with inflammatory bowel disease; an Irish cohort study. *QJM.* 2017;110:379–82.
- Denadai R, Teixeira FV, Steinwurz F, Romiti R, Saad-Hossne R. Induction or exacerbation of psoriatic lesions during anti-TNF-alpha therapy for inflammatory bowel disease: a systematic literature review based on 222 cases. *J Crohns Colitis.* 2013;7:517–24.

36. Romiti R, Araujo KM, Steinwurz F, Denadai R. Anti-tumor necrosis factor alpha-related psoriatic lesions in children with inflammatory bowel disease: case report and systematic literature review. *Pediatr Dermatol*. 2016;33:e174–8.
37. Udcoff J, Cohen PR. Severe infliximab-induced alopecia and scalp psoriasis in a woman with Crohn's disease: Dramatic improvement after drug discontinuation and treatment with adjuvant systemic and topical therapies. *Dermatol Ther (Heidelb)*. 2016;6:689–95.
38. Andrisani G, Marzo M, Celleno L, Guidi L, Papa A, Gasbarrini A, et al. Development of psoriasis scalp with alopecia during treatment of Crohn's disease with infliximab and rapid response to both diseases to ustekin. *G Eur Rev Med Pharmacol Sci*. 2013;17:2831–6.
39. Mishra V, Daniel RC, Elmets CA, Levin A, Elewski BE. Palmoplantar pustulosis with fulminant dystrophic 20-nail psoriasis in a patient receiving adalimumab therapy. *J Drugs Dermatol*. 2013;12:16–7.
40. Viguier M, Richette P, Bachelez H, Wendling D, Aubin F. Paradoxical adverse effects of anti-TNF-alpha treatment: onset or exacerbation of cutaneous disorders. *Expert Rev Clin Immunol*. 2009;5:421–31.
41. Toussirot E, Aubin F. Paradoxical reactions under TNF-alpha blocking agents and other biological agents given for chronic immune-mediated diseases: an analytical and comprehensive overview. *RMD Open*. 2016;2:e000239.
42. Succaria F, Bhawan J. Cutaneous side-effects of biologics in immune-mediated disorders: A histopathological perspective. *J Dermatol*. 2017;44:243–50.
43. Craddock LN, Cooley DM, Endo JO, Longley BJ, Caldera F. TNF inhibitor induced alopecia: an unusual form of psoriasiform alopecia that breaks the Renbok mold. *Dermatol Online J*. 2017;23.
44. Cullen G, Kroshinsky D, Cheifetz AS, Korzenik JR. Psoriasis associated with anti-tumour necrosis factor therapy in inflammatory bowel disease: a new series and a review of 120 cases from the literature. *Aliment Pharmacol Ther*. 2011;34:1318–27.
45. Bogaards NA, de Rie MA. Psoriasiform eruption and worsening of pustulosis palmoplantaris after treatment with two anti-TNF-alpha inhibitors, followed by successful treatment with ustekinumab. *Dermatol Ther (Heidelb)*. 2016;6:683–8.
46. Carija A, Ivic I, Marasovic-Krstulovic D, Puizina-Ivic N. Paradoxical psoriatic arthritis in a patient with psoriasis treated with ustekinumab. *Rheumatology (Oxford)*. 2015;54:2114–6.
47. Fiorino G, Danese S, Pariente B, Allez M. Paradoxical immune-mediated inflammation in inflammatory bowel disease patients receiving anti-TNF-alpha agents. *Autoimmun Rev*. 2014;13:15–9.
48. Thiebault H, Boyard-Lasselín P, Guignant C, Guillaume N, Wacrenier A, Sabbagh C, et al. Paradoxical articular manifestations in patients with inflammatory bowel diseases treated with infliximab. *Eur J Gastroenterol Hepatol*. 2016;28:876–81.
49. Napolitano M, Balato N, Caso F, Costa L, Megna M, Cirillo T, et al. Paradoxical onset of psoriatic arthritis during treatment with biologic agents for plaque psoriasis: a combined dermatology and rheumatology clinical study. *Clin Exp Rheumatol*. 2017;35:137–40.
50. Villani AP, Weiler L, Jullien D, Chapurlat R, Confavreux C. Paradoxical psoriatic arthritis in a patient with rheumatoid arthritis treated by TNF-alpha blocker. *Joint Bone Spine*. 2014;81:455–6.
51. Bystrom J, Clanchy FI, Taher TE, Mangat P, Jawad AS, Williams RO, et al. TNF-alpha in the regulation of Treg and Th17 cells in rheumatoid arthritis and other autoimmune inflammatory diseases. *Cytokine*. 2018;101:4–13.
52. Ruiz-Genao D, Perez-Zafrilla B, Lopez-Estebanz JL, Belinchon-Romero I, Carrascosa JM, Ferran M, et al. Possible paradoxical occurrence of inflammatory arthritis in patients with psoriasis treated with biologics: Findings in the Biobadaderm cohort. *Br J Dermatol*. 2017;176:797–9.
53. Toussirot E, Houvenagel E, Goeb V, Fouache D, Martin A, Le Dantec P, et al. Development of inflammatory bowel disease during anti-TNF-alpha therapy for inflammatory rheumatic disease: a nationwide series. *Joint Bone Spine*. 2012;79:457–63.
54. Zeitz J, Enderlin S, Biedermann L, Turina M, Leibl S, Prakash M, et al. New onset, aggravation and recurrence of Crohn's disease upon treatment with three different tumor necrosis factor inhibitors. *Case Rep Gastroenterol*. 2015;9:106–12.
55. Iriarte A, Zaera C, Bachiller-Corral J, Lopez-Sanroman A. Enfermedad inflamatoria intestinal como efecto paradójico del tratamiento con anti-TNF. *Gastroenterol Hepatol*. 2017;40:117–21.
56. Hohenberger M, Cardwell LA, Oussedik E, Feldman SR. Interleukin-17 inhibition: role in psoriasis and inflammatory bowel disease. *J Dermatolog Treat*. 2018;29:13–8.
57. Marwaha AK, Leung NJ, McMurphy AN, Levings MK. TH17 cells in autoimmunity and immunodeficiency: Protective or pathogenic? *Front Immunol*. 2012;3:129.
58. Hueber W, Sands BE, Lewitzky S, Vandemeulebroecke M, Reinisch W, Higgins PDR, et al. Secukinumab, a human anti-IL-17A monoclonal antibody, for moderate to severe Crohn's disease: unexpected results of a randomised, double-blind placebo-controlled trial. *Gut*. 2012;61:1693–700.
59. Reich K, Leonardi C, Langley RG, Warren RB, Bachelez H, Romiti R, et al. Inflammatory bowel disease among patients with psoriasis treated with ixekizumab: A presentation of adjudicated data from an integrated database of 7 randomized controlled and uncontrolled trials. *J Am Acad Dermatol*. 2017;76:441–8.e2.
60. Targan SR, Feagan B, Vermeire S, Panaccione R, Melmed GY, Landers C, et al. A randomized, double-blind, placebo-controlled phase 2 study of brodalumab in patients with moderate-to-severe Crohn's disease. *Am J Gastroenterol*. 2016;111:1599–607.
61. Martín-Ezquerria G, Masferrer E, Masferrer-Niubo M, Ferran M, Sanchez-Regana M, Collgros H, et al. Use of biological treatments in patients with hidradenitis suppurativa. *J Eur Acad Dermatol Venereol*. 2015;29:56–60.
62. Delobbeau M, Abdou A, Puzenat E, Deveza E, Biver-Dalle C, van de Laak A, et al. Observational case series on adalimumab-induced paradoxical hidradenitis suppurativa. *J Dermatolog Treat*. 2016;27:251–3.
63. Faivre C, Villani AP, Aubin F, Lipsker D, Bottaro M, Cohen JD, et al. Hidradenitis suppurativa (HS): An unrecognized paradoxical effect of biologic agents (BA) used in chronic inflammatory diseases. *J Am Acad Dermatol*. 2016;74:1153–9.
64. Deckers IE, Benhadou F, Koldijk MJ, del Marmol V, Horvath B, Boer J, et al. Inflammatory bowel disease is associated with hidradenitis suppurativa: Results from a multicenter cross-sectional study. *J Am Acad Dermatol*. 2017;76:49–53.
65. Tauber M, Buche S, Reygagne P, Berthelot J-M, Aubin F, Ghislain PD, et al. Alopecia areata occurring during anti-TNF therapy: a national multicenter prospective study. *J Am Acad Dermatol*. 2014;70:1146–9.
66. Dainichi T, Kabashima K. Alopecia areata: What's new in epidemiology, pathogenesis, diagnosis, and therapeutic options? *J Dermatol Sci*. 2017;86:3–12.
67. Doyle LA, Sperling LC, Baksh S, Lackey J, Thomas B, Vleugels RA, et al. Psoriatic alopecia/alopecia areata-like reactions secondary to anti-tumor necrosis factor-alpha therapy: a novel cause of noncicatricial alopecia. *Am J Dermatopathol*. 2011;33:161–6.
68. Ribeiro LBP, Rego JCG, Estrada BD, Bastos PR, Pineiro Maceira JM, Sodre CT. Alopecia secondary to anti-tumor necrosis factor-alpha therapy. *An Bras Dermatol*. 2015;90:232–5.

69. Vano-Galvan S, Camacho F. Novedades terapéuticas en tricología. *Actas Dermosifiliogr*. 2017;108:221–8.
70. Verros C, Rallis E, Crowe M. Letter: Alopecia areata during ustekinumab administration: Co-existence or an adverse reaction? *Dermatol Online J*. 2012;18:14.
71. Slowinska M, Kardynal A, Warszawik O, Czuwara J, Rudnicka L. Alopecia areata developing parallel to improvement of psoriasis during ustekinumab therapy. *J Dermatol Case Rep*. 2010;4:15–7.
72. Speeckaert R, Speeckaert MM, van Geel N. Why treatments do(n't) work in vitiligo: An autoinflammatory perspective. *Autoimmun Rev*. 2015;14:332–40.
73. Mery-Bossard L, Bagny K, Chaby G, Khemis A, Maccari F, Marotte H, et al. New-onset vitiligo and progression of pre-existing vitiligo during treatment with biological agents in chronic inflammatory diseases. *J Eur Acad Dermatol Venereol*. 2017;31:181–6.
74. Alikhan A, Felsten LM, Daly M, Petronic-Rosic V. Vitiligo: a comprehensive overview. Part I. Introduction, epidemiology, quality of life, diagnosis, differential diagnosis, associations, histopathology, etiology, and work-up. *J Am Acad Dermatol*. 2011;65:473–91.
75. Jung JM, Lee YJ, Won CH, Chang SE, Lee MW, Choi JH, et al. Development of vitiligo during treatment with adalimumab: A plausible or paradoxical response? *Ann Dermatol*. 2015;27:620–1.
76. Fernandez-Crehuet P, Ruiz-Villaverde R. Acneiform eruption as a probable paradoxical reaction to adalimumab. *Int J Dermatol*. 2015;54:e306–8.
77. Kashat M, Caretti K, Kado J. Etanercept-induced cystic acne. *Cutis*. 2014;94:31–2.
78. Jayasekera PSA, Walsh ML, Hurrell D, Parslew RAG. Case report of lichen planopilaris occurring in a pediatric patient receiving a tumor necrosis factor alpha inhibitor and a review of the literature. *Pediatr Dermatol*. 2016;33:e143–6.
79. Andrade P, Lopes S, Albuquerque A, Osorio F, Pardal J, Macedo G. Oral lichen planus in ibd patients: A paradoxical adverse effect of anti-TNF-alpha therapy. *Dig Dis Sci*. 2015;60:2746–9.
80. Wasilewska A, Winiarska M, Olszewska M, Rudnicka L. Interleukin-17 inhibitors. A new era in treatment of psoriasis and other skin diseases. *Postepy Dermatol Alergol*. 2016;33:247–52.
81. Thompson JM, Cohen LM, Yang CS, Kroumpouzou G. Severe, ulcerative, lichenoid mucositis associated with secukinumab. *JAAD Case Rep*. 2016;2:384–6.
82. Rosenbach M, English JC 3rd. Reactive granulomatous dermatitis: A review of palisaded neutrophilic and granulomatous dermatitis, interstitial granulomatous dermatitis, interstitial granulomatous drug reaction, and a proposed reclassification. *Dermatol Clin*. 2015;33:373–87.
83. Deng A, Harvey V, Sina B, Strobel D, Badros A, Junkins-Hopkins JM, et al. Interstitial granulomatous dermatitis associated with the use of tumor necrosis factor alpha inhibitors. *Arch Dermatol*. 2006;142:198–202.
84. Moustou A-E, Matekovits A, Dessinioti C, Antoniou C, Sfikakis PP, Stratigos AJ. Cutaneous side effects of anti-tumor necrosis factor biologic therapy: a clinical review. *J Am Acad Dermatol*. 2009;61:486–504.
85. Al Izzi M, Reda A. Cutaneous lupus erythematosus induced by golimumab therapy. *Int J Rheum Dis*. 2017;20:2159–61.
86. Durand A-L, Goussot J-F, Thiolat D, Taieb A, Marie J, Seneschal J, et al. Anti-tumor necrosis factor alpha-induced lupus erythematosus panniculitis. *J Eur Acad Dermatol Venereol*. 2017;31:e318–9.
87. Grau RG. Drug-induced vasculitis: new insights and a changing lineup of suspects. *Curr Rheumatol Rep*. 2015;17:71.
88. Ramos-Casals M, Brito-Zeron P, Cuadrado M-J, Khamashta MA. Vasculitis induced by tumor necrosis factor-targeted therapies. *Curr Rheumatol Rep*. 2008;10:442–8.
89. Souabni L, Ben Abdelghani K, Jradi S, Zakraoui L. Takayasu's arteritis occurring under TNF-alpha blockers: a new paradoxical effect? *BMJ Case Rep*. 2014;2014, bcr2014204226.
90. LaConti JJ, Donet JA, Cho-Vega JH, Sussman DA, Ascherman D, Deshpande AR. Henoch-Schonlein purpura with adalimumab therapy for ulcerative colitis: A case report and review of the literature. *Case Rep Rheumatol*. 2016;2016, 2812980.
91. Numakura T, Tamada T, Nara M, Muramatsu S, Murakami K, Kikuchi T, et al. Simultaneous development of sarcoidosis and cutaneous vasculitis in a patient with refractory Crohn's disease during infliximab therapy. *BMC Pulm Med*. 2016;16:30.
92. Decock A, van Assche G, Vermeire S, Wuyts W, Ferrante M. Sarcoidosis-like lesions: another paradoxical reaction to anti-TNF therapy? *J Crohns Colitis*. 2017;11:378–83.
93. Baha A, Hanazay C, Kokturk N, Turktas H. A case of sarcoidosis associated with anti-tumor necrosis factor treatment. *J Investig Med High Impact Case Rep*. 2015;3, 2324709615571366.
94. Daien CI, Monnier A, Claudepierre P, Constantin A, Eschard J-P, Houvenagel E, et al. Sarcoid-like granulomatosis in patients treated with tumor necrosis factor blockers: 10 cases. *Rheumatology (Oxford)*. 2009;48:883–6.
95. Christoforidou A, Goudakos J, Bobos M, Lefkaditis E, Vital V, Markou K. Sarcoidosis-like granulomatosis of the hypopharynx as a complication of anti-TNF therapy. *Am J Otolaryngol*. 2013;34:268–72.
96. Powell JB, Matthews P, Rattehalli R, Woodhead F, Perkins P, Powell G, et al. Acute systemic sarcoidosis complicating ustekinumab therapy for chronic plaque psoriasis. *Br J Dermatol*. 2015;172:834–6.
97. Judson MA, Baughman RP, Costabel U, Drent M, Gibson KF, Raghu G, et al. Safety and efficacy of ustekinumab or golimumab in patients with chronic sarcoidosis. *Eur Respir J*. 2014;44:1296–307.