

7. Gavino AC, Woods MT, Andea AA. MART-1 is a reliable melanocytic marker in lichen planus-like keratosis: A study on 70 cases. *Am J Dermatopathol.* 2011;33:675–80.
8. Abuzeid M, Dalton SR, Ferringer T, Bernert R, Elston DM. Microphthalmia-associated transcription factor-positive pseudonests in cutaneous lupus erythematosus. *Am J Dermatopathol.* 2011;33:752–4.
9. Hall LD, Bodendorf MO, Najarian DJ, Ferringer T, Elston D. Soluble adenylyl cyclase (sAC) immunostaining distinguishes pseudomelanocytic nests in lichenoid tissue reaction. *J Cutan Pathol.* 2015;42:232–5.
10. Dalton SR, Fillman EP, Altman CE, Gardner TL, Davis TL, Bastian BC, et al. Atypical junctional melanocytic proliferations in benign lichenoid keratosis. *Hum Pathol.* 2003;34:706–9.

D. McClanahan^{a,*}, S. Choudhary^a, J. Zahniser^b e J. Ho^a

^a *Departamento de Dermatología, Universidad de Pittsburgh, Pittsburgh, Pensilvania, EE. UU.*

^b *Horizon Dermatology, UPMC, Hermitage, Pensilvania, EE. UU.*

* Autor para correspondencia.

Correo electrónico: drm92@pitt.edu (D. McClanahan).

<https://doi.org/10.1016/j.ad.2018.02.014>

0001-7310/

© 2018 AEDV.

Publicado por Elsevier España, S.L.U. Todos los derechos reservados.

Eficacia del láser de diodo de arseniuro de galio en el tratamiento de 2 casos de liquen plano oral



Effectiveness of 904 nm Gallium-Arsenide Diode Laser in Treatment of Oral Lichen Planus: Report of 2 Cases

Sr. Director:

Dos mujeres diagnosticadas clínica e histológicamente de liquen plano oral (LPO) fueron tratadas con terapia láser de baja intensidad (LLLT). Ninguna de ellas presentaba otro tipo de enfermedad sistémica ni habían sido tratadas con fármacos sistémicos. Las 2 tenían historia de lesiones recurrentes que fueron tratadas previamente con corticoides tópicos. El estudio fue aprobado por el Comité Ético de la universidad y se obtuvo el consentimiento informado por escrito de las pacientes.

Se realizó una evaluación subjetiva del dolor y de la sensación de ardor conforme a la escala visual analógica (EVA) antes de iniciar el tratamiento, después de 5 y 10 sesiones, y pasado un mes tras el tratamiento. La EVA es una línea horizontal de 10 cm de longitud en la que el 0 representa «no dolor» y el 10 «el peor dolor posible»¹. La valoración objetiva de las lesiones se hizo siguiendo la escala de Thongprasom². Las lesiones se midieron con la ayuda de un depresor lingual señalizado. Se siguió el siguiente criterio de puntuación clínica:

- Puntuación 5 = estrías blanquecinas con área erosiva > 1 cm².
- Puntuación 4 = estrías blanquecinas con área atrófica < 1 cm².
- Puntuación 3 = estrías blanquecinas con área atrófica > 1 cm².
- Puntuación 2 = estrías blanquecinas con área atrófica < 1 cm².
- Puntuación 1 = estrías blanquecinas leves, sin área eritematosa.
- Puntuación 0 = sin lesión, mucosa normal.

Se consideró curación completa cuando, tras 10 sesiones con LLLT, se alcanzó una puntuación de 0 o 1.

El tratamiento se realizó con láser de diodo de arseniuro de galio (láser de baja intensidad, Prometheus-M, Nueva Delhi, 2001, láser clase: III B, longitud de onda: 904 nm, potencia y consumo: 220 V y 10 V) mediante boquillas de fibra óptica alejadas 5 mm de las lesiones, en 4-6 puntos y durante 5 min en cada punto, a una frecuencia de 1.500 Hz 3 veces a la semana en días alternos durante 10 sesiones, o hasta lograr la curación de las mismas. Se respetaron los procedimientos internacionales de seguridad para la aplicación del láser. La primera paciente mostraba desde hacía 15 días un LPO erosivo en el labio inferior, con una puntuación clínica de 5 y una EVA de 6 antes de iniciar el tratamiento. Tras 5 sesiones con LLLT la paciente presentó resolución completa. No hubo recaída tras el periodo de seguimiento de un año. La segunda paciente presentaba lesiones erosivas-reticulares (fig. 1) en la mucosa oral derecha, de un mes de evolución, con una puntuación clínica de 5 y una EVA de 7 antes del tratamiento. Después de 9 sesiones de terapia

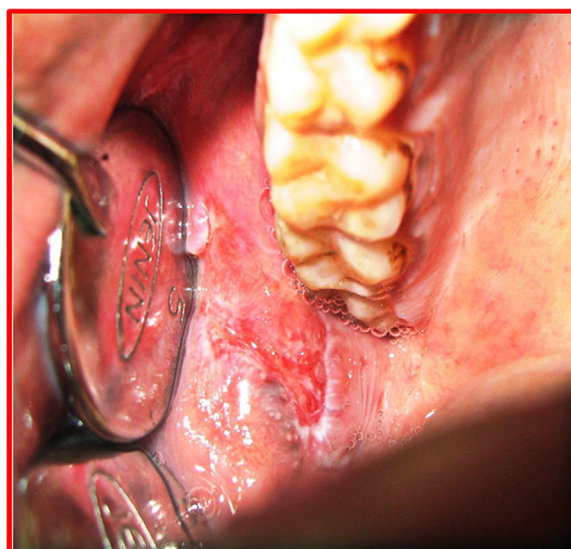


Figura 1 Segunda paciente. Fotografía previa al tratamiento en la que se muestra una lesión eritematosa reticular en la mucosa bucal.

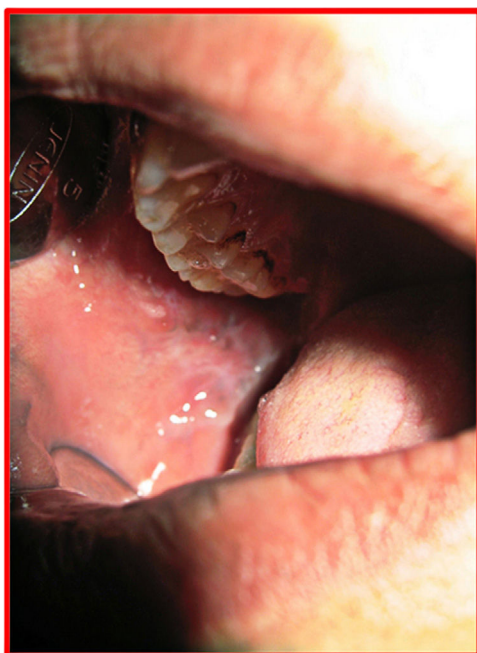

Figura 2 Segunda paciente. Fotografía tras el tratamiento.

LLLT se logró la curación casi completa, con una puntuación clínica y EVA de 1 (fig. 2). A lo largo del año de seguimiento postratamiento, la paciente se mantuvo asintomática y no hubo recurrencia de la lesión.

El liquen plano es una enfermedad mediada por células T potencialmente premaligna que afecta a la piel y las mucosas. Erasmus Wilson la describe por primera vez en 1869 como «*leichen planus*». La prevalencia global de liquen plano en todo el mundo se encuentra entre el 0,22 y el 5%³.

La palabra láser es el acrónimo inglés de «*light amplification by stimulated emission of radiation*». Los láseres terapéuticos emiten en la región del espectro visible rojo o del infrarrojo cercano en un rango entre 630 a 980nm. La LLLT se basa en el principio de Arndt-Schulz por el que estímulos suficientemente pequeños no provocan efectos visibles, estímulos aumentados y dosis óptima desencadenan el efecto adecuado, mientras que dosis por encima de estos niveles conducen a una pérdida de eficacia del mismo⁴.

Entre los múltiples efectos de la LLLT sobre los tejidos se encuentran los siguientes⁵:

1. Actividad analgésica: aumenta la liberación de endorfinas con lo que inhibe las señales nociceptivas y controla los mediadores del dolor.
2. El pH de los tejidos inflamados/enfermos es ácido. Con la LLLT se recupera el pH tisular alcalino óptimo por medio de su actividad sobre el potencial óxido-reducción de las células.
3. Efecto antiinflamatorio mediante la estimulación de los linfocitos, la activación de los mastocitos y el aumento en la producción de adenosín trifosfato en la mitocondria.

4. Disminución del edema por estimulación de la microcirculación que favorece el cambio de la presión hidrostática capilar.
5. Colabora en la cicatrización y la reparación de los tejidos: aumenta los niveles de ácido ascórbico en los fibroblastos, lo que incrementa la síntesis de hidroxiprolina y, en consecuencia, la producción de colágeno.
6. Favorece la formación del tejido de granulación: mejora la proliferación de células epiteliales, lo que a su vez da lugar a un aumento de la vascularización.

Son varios los estudios y los casos clínicos que aluden a la eficacia de la LLLT en el tratamiento de multitud de lesiones y enfermedades de mucosa, como por ejemplo la mucositis oral, el pénfigo vulgar, la estomatitis aftosa recurrente, el herpes simple y el LPO⁶⁻¹⁰. También tratamos con éxito 2 casos de LPO con láser GaAr (arseniuro de galio) de 904 nm.

A día de hoy, podemos establecer que la LLLT se plantea como una alternativa terapéutica en auge para el LPO. Para corroborar la eficacia de la LLLT en el tratamiento de la LPO es necesario realizar más estudios sobre poblaciones de mayor tamaño, e integradas por distintos grupos étnicos.

Conflicto de intereses

Los autores declaran no tener ningún conflicto de intereses.

Bibliografía

1. Scott J, Huskisson EC. Graphic representation of pain. *Pain*. 1976;2:175-84.
2. Thongprasom K, Luangjarmekorn L, Sererat T, Taweasap W. Relative efficacy of fluocinolone acetonide compared with triamcinolone acetonide in treatment of oral lichen planus. *J Oral Pathol Med*. 1992;21:456-8.
3. Gorouhi F, Davari P, Fazel N. Cutaneous and mucosal lichen planus: A comprehensive review of clinical subtypes, risk factors, diagnosis, and prognosis. *The Scientific World Journal*. 2014, <http://dx.doi.org/10.1155/2014/742826> [Article ID 742826].
4. Agha-Hosseini F, Moslemi E, Mirzaii-Dizgah I. Comparative evaluation of low-level laser and CO2 laser in treatment of patients with oral lichen planus. *Int J Oral Maxillofac Surg*. 2012;41:1265-9.
5. Tezel A, Kara C, Balkaya V, Orbak R. An evaluation of different treatment for recurrent aphthous stomatitis and patient perceptions: Nd:YAG laser versus medication. *Photomed Laser Surg*. 2009;27:101-6.
6. Cauwels RG, Martens LC. Low level laser in oral mucositis: A pilot study. *Eur Arch Paediatr Dent*. 2011;12:118-23.
7. Minicucci EM, Miot HA, Barraviera SR, Almeida-Lopes L. Low level laser therapy on the treatment of oral and cutaneous pemphigus vulgaris: case report. *Lasers Med Sci*. 2012;27:1103-6.
8. Anand V, Gulati V, Anand B. Low level laser therapy in the treatment of aphthous ulcer. *Indian J Dent Res*. 2013;24:267-70.
9. Ferreira DC, Reis HLB, Cavalcante FS, Sentos KRN, Passos MRL. Recurrent herpes simplex infections: A laser therapy as a potential tool for long-term successful treatment. *Rev Soc Bras Med Trop*. 2011;44:397-9.
10. Cafaro A, Arduino PG, Massolini G, Romagnoli E, Broccoletti R. Clinical evaluation of the efficiency of low level laser therapy for oral lichen planus. *Lasers Med Sci*. 2014;29: 185-90.

P.T. Bhattacharya^{a,*}, K. Patil^b y M.V. Guledgud^c

^a Profesor asistente, Departamento de Medicina Oral y Radiología, Facultad y Hospital Sarjug Dental, Darbhanga, Bihar, India

^b Profesor y jefe, Departamento de Medicina Oral y Radiología, Facultad JSS Dental, Mysore, Karnataka

^c Profesor, Departamento de Medicina Oral y Radiología, Facultad JSS Dental, Mysore, Karnataka, India

* Autor para correspondencia.

Correo electrónico: preeti_kgmu@rediffmail.com (P.T. Bhattacharya).

<https://doi.org/10.1016/j.ad.2018.02.013>

0001-7310/

© 2018 AEDV.

Publicado por Elsevier España, S.L.U. Todos los derechos reservados.

Blefarocalasia: una presentación rara de cutis laxo



Blepharochalasis: A rare presentation of *cutis laxa*

Sr. Director:

El cutis laxo (CL) es una enfermedad de la matriz extracelular, congénita o adquirida, que afecta a las fibras elásticas. Se manifiesta clínicamente como laxitud de la piel, que confiere aspecto de envejecimiento prematuro. La blefarocalasia es una forma adquirida de CL que afecta a la región periorbitaria, que normalmente comienza en la infancia o la adolescencia y se acompaña de episodios recurrentes de edema palpebral indoloro que dan lugar, tras varios brotes agudos, a una degradación de las fibras elásticas y laxitud en la piel de la región periorbitaria, lo que puede llegar a afectar al campo visual. La patogenia de la blefarocalasia o blefaroptosis sigue siendo incierta, si bien se ha señalado la implicación de mecanismos inmunopatógenos que dan lugar a la degradación de las fibras elásticas^{1,2}. Grassegger et al.¹ y Schaeppi et al.² hallaron depósitos de inmunoglobulina A (IgA) alrededor de los vasos sanguíneos, glándulas sudoríparas y en la dermis papilar, mientras que Schaeppi et al.² encontraron la IgA en las fibras elásticas perifoliculares. La histopatología muestra la presencia, en la dermis reticular, de fibras elásticas dispersas, fragmentadas y granulares.

El diagnóstico diferencial de la blefarocalasia incluye enfermedades inflamatorias (dermatitis de contacto, angioedema, blefaritis y angioedema hereditario), neoplasias (tumor retrobulbar o tumor/quiste de la glándula lacrimal), enfermedades sistémicas (enfermedad tiroidea y renal) y otras enfermedades de la matriz extracelular (síndrome de Ehlers-Danlos, pseudoxantoma elástico, elastolisis de la dermis media, anetodermia y elastolisis postinflamatoria) e incluso el envejecimiento fisiológico. Es posible, además, que forme parte de algún síndrome como sucede en el de Ascher (blefarocalasia, labio doble y gota atóxica).

El tratamiento de la blefarocalasia se basa en cirugías reconstructivas con propósito estético y terapéutico, si bien las recurrencias son frecuentes³.

El objetivo de este artículo es mostrar un caso de un paciente joven con blefarocalasia como presentación clínica de CL adquirido.

Un varón de 24 años acudió a consulta por flacidez en los párpados superiores con una evolución progresiva durante 8 años, que ocasionaba un importante daño estético. Informó de la aparición a lo largo de más de 2 años de varios brotes de edema palpebral que sucedieron años antes de la aparición de la flacidez local y que no fueron tratados. El paciente no refería otros problemas. El examen dermatológico mostró laxitud de la piel de ambos párpados superiores, más acusado en el derecho, con ocultación parcial de las pestañas; la piel de la región palpebral superior estaba atrófica y de color violáceo (fig. 1). La blefaroptosis no afectaba al campo visual. Afirmó no haber utilizado ningún tipo de medicación para el tratamiento de la enfermedad. Las biopsias palpebrales (tinción hematoxilina-eosina) mostraron únicamente edema leve de la dermis superior. La tinción con orceína reveló la ausencia de fibras elásticas (fig. 2). La IgA fue positiva en el interior de las paredes de los vasos dérmicos. La tomografía computarizada de las órbitas, la placa de tórax y las pruebas de laboratorios fueron normales. Se realizó una blefaroplastia superior (fig. 3), con unos excelentes resultados estéticos y funcionales durante el seguimiento. El paciente manifestó haber experimentado un aumento en la amplitud del campo visual, en especial del superior al no estar ya cubiertos los ojos por los párpados superiores.

La blefarocalasia se caracteriza por episodios de edema bilateral indoloros, y se considera una presentación clínica rara del CL⁴. Por lo general es autolimitada y refractaria a los



Figura 1 Redundancia del párpado.