




# ACTAS Derma-Sifiliográficas

Full English text available at  
[www.actasdermo.org](http://www.actasdermo.org)



## DERMATOSCOPIA PRÁCTICA

### Lesión solitaria en el lateral del segundo dedo de la mano



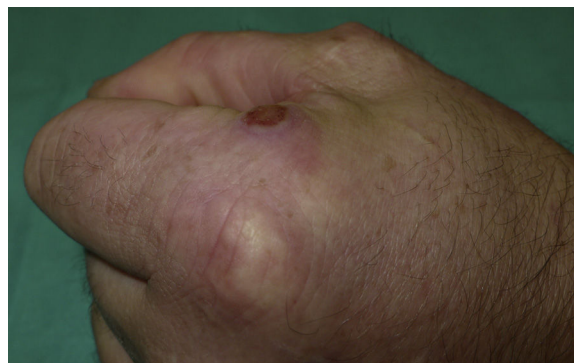
### Solitary Lesion on the Lateral Aspect of the Index Finger

#### Presentación del caso

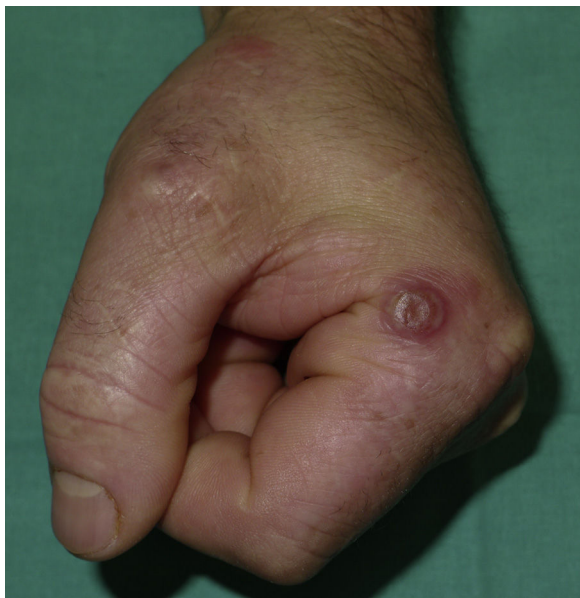Un varón de 35 años, ganadero de profesión, consultaba por una lesión levemente pruriginosa de 2 semanas de evolución localizada en la cara lateral de la falange proximal del segundo dedo de la mano izquierda.

Presentaba una lesión sobreelevada de tacto elástico de morfología dianiforme. El centro estaba ligeramente deprimido y presentaba a su vez un halo eritematoso periférico (figs. 1 y 2).

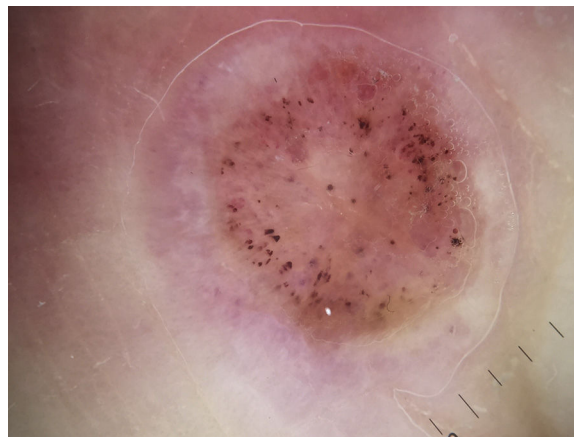
La imagen dermatoscópica (DermLite II Hybrid M) permitía observar un área central homogénea rosado-anaranjada con puntos hemorrágicos y, periféricamente, un área homogénea rosada con vasos polimorfos y lineales irregulares (fig. 3).



**Figura 2** Fotografía lateral del nódulo ilustrando el mecanismo de contagio.



**Figura 1** Nódulo solitario circunscrito por un halo eritematoso en la base lateral del segundo dedo de la mano izquierda.



**Figura 3** Imagen dermatoscópica donde destaca la presencia de numerosos puntos hemorrágicos sobre un área homogénea rosada.

<https://doi.org/10.1016/j.ad.2018.01.009>

0001-7310/© 2018 AEDV. Publicado por Elsevier España, S.L.U. Todos los derechos reservados.

## Comentario

El paciente refería manipular exclusivamente ganado bovino, por lo que el estudio histopatológico de la lesión confirmó el diagnóstico clínico de nódulo de los ordeñadores. La lesión se resolvió espontáneamente sin tratamiento al cabo de 3 semanas.

El nódulo de los ordeñadores representa una zoonosis infrecuente causada por el virus paravacuna de la familia *Poxviridae* y género *Parapoxvirus*<sup>1</sup>. Este virus suele transmitirse a los ganaderos por el contacto directo con el hocico o las ubres del ganado vacuno. También se ha descrito su transmisión a partir de fómites empleadas por matarifes en salas de despiece o por veterinarios, por lo tanto, también es considerada una dermatosis profesional.

Solamente de forma ocasional se han descrito complicaciones como adenopatías, fiebre o eritema exudativo multiforme asociadas a esta infección vírica<sup>2</sup>. Su curso es autolimitado, motivo por el cual muchos casos pueden pasar desapercibidos. Además, las mejoras de las medidas higiénicas y los controles sanitarios en las explotaciones ganaderas de nuestro entorno han reducido la incidencia de esta zoonosis.

El diagnóstico diferencial debe plantearse fundamentalmente con el nódulo de Orf ya que el aspecto clínico e histopatológico es superponible en ambas entidades<sup>2</sup>. A diferencia del virus de la paravacuna, la transmisión del virus Orf suele producirse por contacto con ovejas o cabras, por lo que la anamnesis es clave para diferenciar ambas entidades. En casos de ganaderos en contacto con diferentes animales será necesario realizar cultivos celulares para confirmar el virus responsable<sup>1</sup>.

La dermatoscopia es una herramienta diagnóstica empleada habitualmente en enfermedad tumoral. Su empleo se ha extendido paulatinamente en el estudio de algunas dermatosis inflamatorias<sup>3</sup> e infecciosas<sup>4</sup>.

Recientemente se han descrito los patrones dermatoscópicos de numerosas infecciones virales, incluidas las imágenes dermatoscópicas del nódulo de los ordeñadores y del nódulo de Orf<sup>4,5</sup>. Estos autores afirman que la dermatoscopia tampoco permite establecer un diagnóstico diferencial entre ambas infecciones<sup>5</sup>.

En la imagen dermatoscópica que presentamos destaca la presencia de numerosos puntos hemorrágicos de morfología

y calibre variable de distribución anular en la zona central de la lesión. La presencia de puntos hemorrágicos si bien se ha descrito en otras enfermedades inflamatorias como la psoriasis<sup>3</sup>, podría considerarse un hallazgo característico de las infecciones virales cutáneas, como sucede en las verrugas. Consideramos que la presencia de estos puntos hemorrágicos correspondería a la presencia de vasos dilatados y a focos de hemorragia observados en el estudio histopatológico<sup>6</sup>.

Consideramos que la dermatoscopia puede resultar una herramienta de gran utilidad para establecer el diagnóstico de sospecha de esta entidad.

## Conflicto de intereses

Los autores declaran no tener ningún conflicto de intereses.

## Bibliografía

1. Adriano AR, Quiroz CD, Acosta ML, Jeunon T, Bonini F. Milker's nodule - Case report. *An Bras Dermatol*. 2015;90:407-10.
2. Batalla A, Álvarez-Argüelles ME, González-Martínez MB, Curto JR. Nódulo de los ordeñadores complicado con eritema multiforme. *Med Clin (Barc)*. 2013;141:e5.
3. Lallas A, Argenziano G, Zalaudek I, Apalla Z, Ardigo M, Chellini P, et al. Dermoscopic hemorrhagic dots: An early predictor of response of psoriasis to biologic agents. *Dermatol Pract Concept*. 2016;6:7-12.
4. Chavez-Alvarez S, Barbosa-Moreno L, Villarreal-Martinez A, Vazquez-Martinez OT, Ocampo-Candiani J. Dermoscopy of contagious ecthyma (orf nodule). *J Am Acad Dermatol*. 2016;74:e95-6.
5. Ayhan E, Aktaş H. Dermoscopic features and types of orf and milker's nodule. *Adv Dermatol Allergol*. 2017;34:357-62.
6. Requena L, Requena C. Histopatología de las infecciones víricas cutáneas más frecuentes. *Actas Dermosifiliogr*. 2010;101:201-16.

F.J. García-Martínez<sup>a,\*</sup> e I. López-Martín<sup>b</sup>

<sup>a</sup> *Departamento de Dermatología, Clínica Universidad de Navarra, Madrid, España*

<sup>b</sup> *Centro de Salud Soto del Real, Soto del Real, Madrid, España*

\* Autor para correspondencia.

Correo electrónico: [fjgarcia@aedv.es](mailto:fjgarcia@aedv.es) (F.J. García-Martínez).