



# ACTAS Derma-Sifiliográficas

Full English text available at  
[www.actasdermo.org](http://www.actasdermo.org)



## ORIGINAL

# Aplicación del colgajo de keystone en dermatología. Experiencia clínica en 18 pacientes



R. Aragón-Miguel<sup>a,\*</sup>, M. Gutiérrez-Pascual<sup>b</sup>, A. Sánchez-Gilo<sup>b</sup>, J. Sanz-Bueno<sup>b</sup>  
y F.J. Vicente-Martin<sup>b</sup>

<sup>a</sup> Servicio de Dermatología, Hospital Universitario 12 de Octubre. Instituto de Investigación I+12, Madrid, España

<sup>b</sup> Servicio de Dermatología, Hospital Universitario Rey Juan Carlos, Móstoles, Madrid, España

Recibido el 9 de agosto de 2017; aceptado el 25 de febrero de 2018

Disponible en Internet el 4 de abril de 2018

### PALABRAS CLAVE

Colgajo de keystone;  
Colgajo  
fasciocutáneo;  
Defectos cutáneos;  
Miembros inferiores

### KEYWORDS

Keystone flap;  
Fasciocutaneous flap;  
Skin defects;  
Lower limbs

### Resumen

**Introducción y objetivos:** El colgajo de keystone es un colgajo fasciocutáneo cuya vascularización proviene de las arteriolas perforantes musculares. Su aplicación en dermatología es para cubrir defectos en zonas de piel poco distensible (miembros inferiores, superiores y de la espalda). Presentamos nuestra experiencia clínica y los resultados quirúrgicos del centro.

**Material y métodos:** Estudio descriptivo retrospectivo de pacientes con tumores cutáneos malignos en miembros inferiores en los que se realizó el colgajo de keystone.

**Resultados:** Se operaron 18 pacientes con una edad media de 77,83 años. Se realizaron 17 mediante la técnica propuesta por Behan y uno con la técnica modificada de Moncrieff. El 38,8% de los tumores extirpados fueron carcinomas basocelulares, el 33,3% carcinomas epidermoides y el 27,7% tumores malignos pigmentados. El 72,22% presentaba algún factor de riesgo cardiovascular. Se observó un 38,8% de complicaciones menores y ningún caso de necrosis parcial o total del colgajo.

**Conclusiones:** Consideramos que el colgajo de keystone es una buena alternativa terapéutica a otros colgajos e injertos para la reconstrucción de defectos en miembros inferiores. Los resultados estéticos y funcionales son buenos, con una tasa de éxito elevada.

© 2018 AEDV. Publicado por Elsevier España, S.L.U. Todos los derechos reservados.

### The Keystone Flap in Dermatology: Clinical Experience with 18 Patients

#### Abstract

**Introduction and objectives:** The keystone flap is a fasciocutaneous flap supplied by perforating arteries. It is used in dermatology to repair surgical defects in areas with low skin extensibility (the upper and lower limbs and the back). We review the clinical experience gained with keystone flap reconstruction at our hospital and report on the surgical outcomes.

\* Autor para correspondencia.

Correo electrónico: [raquel.aragonm@gmail.com](mailto:raquel.aragonm@gmail.com) (R. Aragón-Miguel).

**Material and methods:** Descriptive retrospective study of patients with malignant skin tumors on the lower limbs who underwent keystone flap reconstruction.

**Results:** Eighteen patients (mean age, 77.83 years) underwent keystone flap reconstruction using the Behan technique in 17 cases and the modified Moncrieff technique in one. Basal cell carcinomas accounted for 38.8% of the tumors excised, squamous cell carcinomas 33.3%, and malignant pigmented tumors 27.7%. Cardiovascular risk factors were observed in 72.2% of patients. Minor complications occurred in 38.8% of patients, and there were no cases of partial or total flap necrosis.

**Conclusions:** We consider the keystone flap to be a good alternative to other flaps and grafts for the surgical reconstruction of lower limb defects. The success rate was high, and the cosmetic and functional outcomes were good.

© 2018 AEDV. Published by Elsevier España, S.L.U. All rights reserved.

## Introducción

El colgajo de keystone (CK) fue descrito por primera vez en 2003 por Behan<sup>1</sup>. Es una alternativa a injertos cutáneos y otros colgajos empleados para cubrir defectos de piel de mediano-gran tamaño. Se trata de un colgajo fasciocutáneo cuya vascularización depende de las arteriolas perforantes musculares. Su nombre proviene del término arquitectónico en inglés «piedra clave», refiriéndose a la piedra central que soportaba el peso de los arcos romanos.

Presentamos nuestra experiencia clínica en la realización de este colgajo para cubrir defectos de mediano tamaño localizados en miembros inferiores (MMII).

## Material y método

Estudio descriptivo retrospectivo de 18 pacientes con tumores cutáneos malignos en MMII en los que se realizó el CK. La técnica se llevó a cabo en el Hospital Universitario Rey Juan Carlos en el período comprendido entre julio del 2013 y mayo del 2017. Ningún paciente ha sido excluido del estudio. Se describen las características clínicas y demográficas de los pacientes, el resultado histopatológico del tumor, el tamaño del defecto, la localización y las complicaciones secundarias asociadas.

## Técnica

Realizamos 17 CK según la técnica clásica de Behan<sup>1</sup> (figs. 1 y 2), y uno con la técnica modificada de Moncrieff<sup>2</sup>. Tras anestesiar la zona de forma local con mepivacaína al 2%, se realizaron de forma fusiforme las escisiones locales de los tumores primarios y el diseño del colgajo respetando las arteriolas perforantes musculares. Desde la zona anatómica que presentase mayor laxitud, en la mayoría de los casos proveniente del compartimento posterior del miembro inferior, se dibujó un colgajo de anchura idéntica a la del defecto. Cada esquina del colgajo formaba un ángulo de 90°. La morfología final del colgajo consiste en un trapecioide arqueado, en «piedra clave». Se realizaron puntos de sutura simples con monofilamento no reabsorbible de 3/0 y de 2/0. En algunos casos se necesitó un avance en V-Y en las zonas distolaterales del colgajo para el cierre completo.

En el caso del CK modificado se realizó una disección solo parcial del arco, respetando una zona central de piel sana que sumaba vascularización dérmica.

Todas las cirugías se realizaron de forma ambulatoria, no precisando ninguna de ellas ingreso.

Al tratarse de colgajos con importante tensión, tras la cirugía se inició pauta de 7-10 días de tratamiento antibiótico. La amoxicilina-ácido clavulánico fue el tratamiento de elección si no existía contraindicación. Se indicó a los pacientes reposo relativo, no precisando profilaxis antitrombótica.

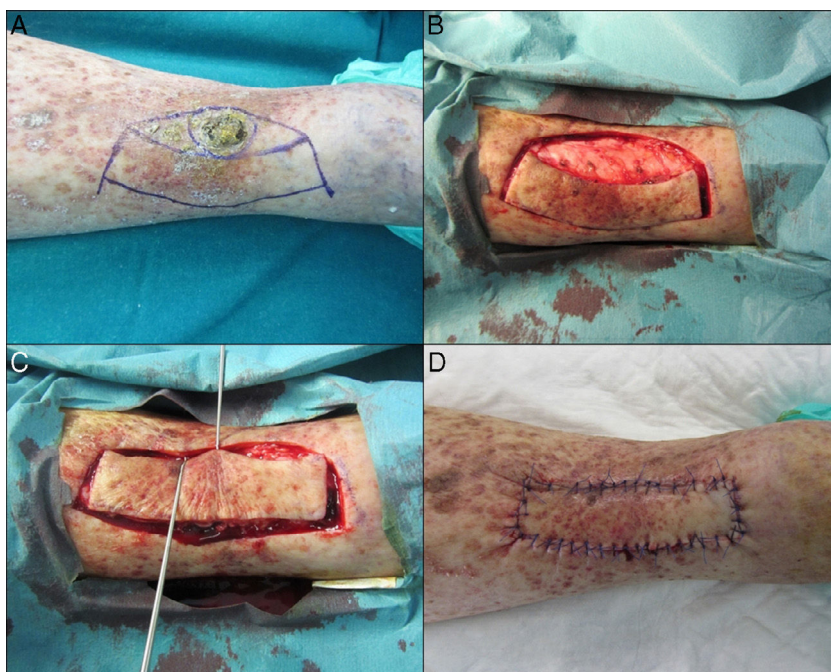
En todos los casos, la primera cura se realizó de forma hospitalaria a las 48-72 horas de la cirugía para asegurar la viabilidad del colgajo. La retirada de puntos se realizó a los 14-18 días. El intervalo de seguimiento de los pacientes fue variable en función del tumor maligno extirpado.

## Resultados

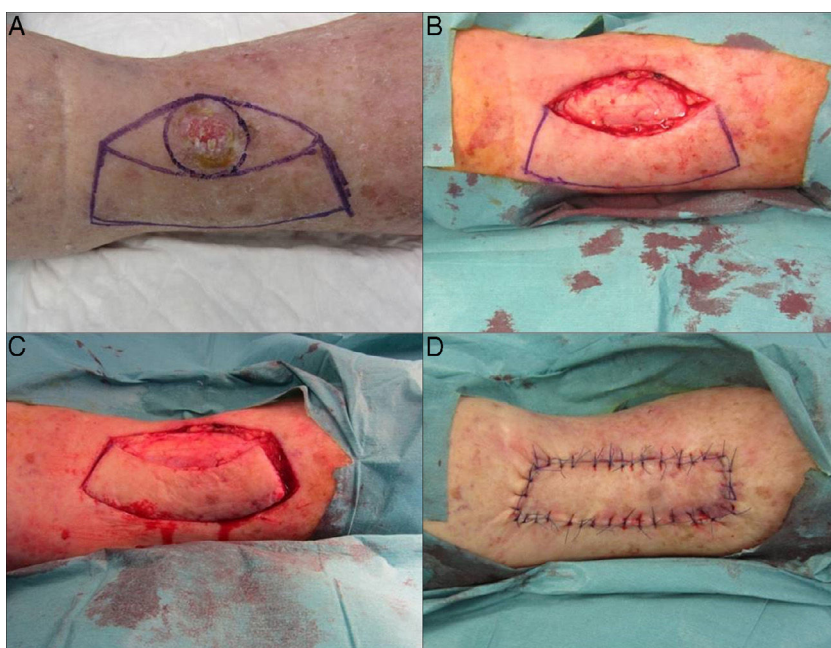
Se realizaron un total de 18 colgajos en 18 pacientes (tabla 1). Doce pacientes fueron mujeres y 6 varones (ratio 2:1). La edad máxima de los pacientes fue de 95 años y la mínima de 59 años, con una media de 77,83 años. Los tumores malignos extirpados fueron 7 epitelomas basocelulares, 6 carcinomas epidermoides y 5 tumores pigmentados malignos (melanoma maligno, lentigo maligno y lentigo maligno melanoma). Todas las lesiones se localizaron en MMII.

La lesión extirpada de mayor tamaño fue de 2,5 cm de diámetro (6,25 cm<sup>2</sup>) y la mínima de 0,8 × 0,7 cm (0,56 cm<sup>2</sup>), con un área media de 2,98 cm<sup>2</sup>. El tamaño máximo del defecto resultante tras el diseño del colgajo fue de 7,6 × 3 cm (22,8 cm<sup>2</sup>) y el mínimo de 3,2 × 2 cm (6,4 cm<sup>2</sup>), con un área media de 12,74 cm<sup>2</sup>.

En relación con las comorbilidades de los pacientes, 13 (72,2%) presentaban factores de riesgo cardiovascular. El 46,15% eran diabéticos y el 100% hipertensos. Un paciente había tenido al menos un episodio de cardiopatía isquémica y otro un accidente cerebrovascular (15,38% del total). Dos pacientes habían presentado algún episodio de trombosis (trombosis venosa profunda o tromboembolismo pulmonar) y 4 pacientes (30,76%) estaban en tratamiento con acenocumarol. Un paciente (7,69%) tenía antecedente de neoplasia maligna y solo en 3 pacientes se recogían datos en la historia



**Figura 1** Diseño y técnica del colgajo de keystone. (A) Se dibuja el diseño del colgajo. (B) Se realiza disección sin llegar a fascia profunda. (C) Se desplaza el colgajo y se aproxima al defecto. (D) Se cierra el defecto.



**Figura 2** Diseño y técnica del colgajo de keystone. (A) Se dibuja el diseño del colgajo. (B) Se extirpa la lesión. (C) Se realiza disección sin llegar a fascia profunda. (D) Se cierra el defecto.

clínica de insuficiencia venosa crónica o dermatitis de estasis.

Durante el período de seguimiento (mediana de seguimiento de 19 meses), 7 pacientes (38,8%) presentaron alguna complicación de la herida quirúrgica. En el 27,7% de los pacientes se objetivó dehiscencia parcial de la herida quirúrgica. En el 11,1%, algún signo de infección tras finalización de la pauta profiláctica, que requirió, tras la toma de

muestra para cultivo, tratamiento antibiótico según antibiograma. Tres de los 4 pacientes que estaban en tratamiento con acenocumarol presentaron sangrado postoperatorio. A pesar de que ninguno de ellos fue de gravedad, se sustituyó dicho tratamiento por heparinas de bajo peso molecular. Aquellos pacientes que estaban antiagregados únicamente no precisaron modificación de su pauta de tratamiento. No se observaron necrosis parciales ni totales del colgajo.

**Tabla 1** Características epidemiológicas, tipo de tumor, tamaño y complicaciones de los pacientes estudiados

Caso n.º	Edad	Sexo	Localización	Tipo de tumor	Tamaño histológico del defecto en cm (cm <sup>2</sup> )	Comorbilidades	Complicaciones
1	59	M	MII	Melanoma	5 × 2 (10)	Neoplasia maligna de ovario	Ninguna
2	69	V	MII	EBC	5 × 2 (10)	HTA	Ninguna
3	66	M	MII	Lentigo maligno	6,2 × 2,2 (13,64)	TVP MID	Ninguna
4	86	M	MII	EBC	5,9 × 1,7 (10,03)	HTA, DL, DM, dermatitis de estasis	Infección
5	82	M	MID	CEC	6 × 2,5 (15)	HTA, DL	Dehiscencia
6	80	M	MID	Melanoma	4,6 × 3 (13,8)	DL, HTA, DM	Dehiscencia
7	64	V	MII	EBC	6 × 2 (12)	DL, HTA	Ninguna
8	61	M	MII	Melanoma	3,2 × 2 (6,4)	Ninguna	Ninguna
9	80	M	MID	CEC	7,6 × 3 (22,8)	HTA, DL, DM, cardiopatía isquémica	Ninguna
10	82	M	MID	EBC	5 × 2 (10)	Ninguna	Ninguna
11	87	V	MII	EBC	6 × 2,3 (13,8)	HTA	Ninguna
12	87	M	MII	CEC	5,5 × 2,2 (12,1)	HTA, DL, DM	Ninguna
13	85	V	MID	CEC	7 × 1,8 (12,6)	TEP bilateral con Sintrom, ACVA, trombofilia hiperhomocisteinemia, tromboflebitis MID	Sangrado postoperatorio, dehiscencia
14	95	M	MID	EBC	5,7 × 1,5 (8,55)	HTA, IC, FA con Sintrom, insuficiencia venosa	Sangrado postoperatorio, infección
15	71	M	MII	Lentigo maligno melanoma	6 × 3 × 0,5 (18)	HTA, DL, DM	Ninguna
16	89	V	MID	EBC	5 × 2 (10)	HTA, DL, FA con Sintrom	Sangrado postoperatorio, dehiscencia
17	63	V	MII	CEC	5,5 × 2,3 (16,5)	HTA, DM, DL, insuficiencia vascular poplíteo, EPOC, SAOS, ERC	Dehiscencia
18	95	M	MID	CEC	5,7 × 2,5 (14,25)	HTA, FA con Sintrom	Ninguna

ACVA: accidente cerebrovascular agudo; CEC: carcinoma espinocelular; DL: dislipidemia; DM: diabetes mellitus; EBC: epiteloma basocelular; EPOC: enfermedad pulmonar obstructiva crónica; ERC: enfermedad renal crónica; FA: fibrilación auricular; HTA: hipertensión arterial; IC: insuficiencia cardíaca; M: mujer; MID: miembro inferior derecho; MII: miembro inferior izquierdo; SAOS: síndrome apnea obstructiva del sueño; TEP: tromboembolismo pulmonar; TVP: trombosis venosa profunda; V: varón.

Nuestros pacientes presentaron un dolor postoperatorio moderado que se controló con analgesia habitual. Asociamos este dolor a la tensión producida por el desplazamiento cutáneo.

Los 18 colgajos tuvieron buenos resultados estéticos y funcionales. Los que presentaron dehiscencias parciales cerraron por segunda intención de manera satisfactoria. Ninguno tuvo que ser reintervenido.

## Discusión

El cierre de defectos cutáneos en MMII supone un reto terapéutico dermatológico. En la mayoría de los casos se trata de pacientes de edad avanzada, con deterioro de la vascularización periférica y reducida laxitud cutánea.

Las técnicas reconstructivas empleadas para cerrar defectos de mediano-gran tamaño en MMII son los injertos



**Tabla 2** Subtipos de colgajo de keystone propuestos por Behan

Subtipo	Características
Tipo I	Colgajo estándar, sin división de la fascia profunda. Generalmente lesiones de menor tamaño
Tipo II	La fascia profunda está dividida para garantizar la movilización. Se subdivide en: IIa. El defecto secundario se cierra de forma primaria IIb. El defecto se cierra mediante un injerto de piel
Tipo III	Colgajo doble. Grandes defectos
Tipo IV	Rotación parcial del colgajo. La vascularización proviene de la parte fija del mismo

de piel y los colgajos cutáneos. Los colgajos de rotación, avance o transposición pueden ser empleados en MMII. El principal problema es la falta de laxitud cutánea, lo que conlleva un aumento significativo del riesgo de necrosis. Por otra parte, un injerto de piel total requiere una inmovilización prolongada del paciente, asocia mayores tasas de necrosis totales/parciales, curas postoperatorias prolongadas y en ocasiones peor resultado cosmético<sup>2-5</sup>.

Como alternativa a las mismas, Behan<sup>1</sup> en el 2003 propone el CK. Las arteriolas perforantes atraviesan la fascia muscular, nutriendo directamente la dermis y el tejido celular subcutáneo. Aportan una irrigación suficiente para la supervivencia del colgajo y favorecen una cicatrización más temprana<sup>1,5</sup>.

Existen 4 subtipos principales de CK (tabla 2). El tipo I es el estándar, destinado a lesiones de mediano tamaño. Los 3 tipos restantes son modificaciones del colgajo estándar y se utilizan para cubrir defectos mayores<sup>1</sup>. Moncrieff et al.<sup>2</sup> en 2008 diseñaron el CK modificado. En nuestra serie se realizó en uno de los casos. Se trata de una alternativa que aporta vascularización adicional a partir de vasos dérmicos. Moncrieff en su serie de 176 pacientes demostró una menor tasa de complicaciones que con el colgajo estándar<sup>3</sup>. Otras variantes del CK serían el colgajo en yin-yang<sup>6</sup>, en omega<sup>7</sup> y modificaciones del subtipo IV que cubren defectos de mayor tamaño.

El CK debe tener unas características concretas para su supervivencia. El defecto tiene que tener la misma anchura que el colgajo. Esto permite una redistribución de la tensión cutánea y evita dehiscencias y necrosis. La principal desventaja del colgajo clásico es la dificultad de su ejecución en defectos de gran tamaño. Aunque generalmente se recomienda su empleo en defectos menores de 3 cm, es importante tener en cuenta las características anatómicas e individuales del paciente, como pueden ser la laxitud cutánea o si existe o no una patología subyacente que pueda limitar el uso de este tipo de técnica. En estos casos, podrían emplearse variantes del mismo u otros colgajos o injertos<sup>3</sup>.

Su orientación longitudinal preserva las arteriolas perforantes y los vasos linfáticos, reduciendo el riesgo de linfedema distal. En el colgajo modificado de Moncrieff el puente cutáneo conserva este retorno venoso y linfático<sup>2</sup>.

Nosotros proponemos el CK para defectos de MMII, pero en la literatura se describen diversos usos<sup>8</sup>: en oftalmología para corrección del ectropión<sup>9</sup>, en cirugía maxilofacial para defectos parotídeos<sup>10</sup>, en cirugía general y ginecológica para defectos de zona perineal y vulvar<sup>11</sup> y en neurocirugía para defectos en zona dorsolumbar y lumbosacra<sup>12,13</sup>.

La serie más amplia fue publicada por Behan en el 2003<sup>1</sup>. Recoge 300 pacientes tratados con esta técnica

reconstructiva en diversas regiones anatómicas. La tasa de éxito fue del 99,6% (entendiendo como éxito la ausencia de complicaciones mayores). Posteriormente múltiples series de casos han sido publicadas. Revisaremos las más relevantes que incluyan reconstrucciones en MMII<sup>14-18</sup>.

En el 2011, Khouri et al.<sup>14</sup> presentaron una serie de 28 pacientes con 14 CK realizados en MMII. Obtuvieron una tasa de complicaciones del 35,7% y solo uno de los 14 presentó necrosis total del colgajo. Rao y Janna<sup>16</sup> recogen 20 pacientes con CK en MMII. La tasa de complicaciones fue del 15% y la tasa de éxito del 95%, con solo un caso de necrosis parcial del colgajo. Recientemente, en el 2017, se ha publicado una serie de 60 CK<sup>17</sup> (41,7% en MMII) con unas complicaciones totales del 40%, la mayoría (76%) en MMII. Estos resultados muestran una tasa global de complicaciones en MMII (entre un 15 y un 40%) similar a la nuestra (38,8%). En nuestra serie la tasa de éxito fue del 100% y no observamos necrosis parcial o total del colgajo en ningún paciente.

Solo hemos encontrado un estudio prospectivo que compare el CK con otro colgajo cutáneo<sup>18</sup>. En 39 pacientes se realizó un CK y en 22 un colgajo de trasposición romboidal. La localización anatómica fue diversa. No observaron diferencias estadísticamente significativas respecto a la tasa de dehiscencia entre ambos colgajos.

El único estudio comparativo entre la variante clásica de CK y la modificada es el publicado por Moncrieff et al.<sup>2</sup>. Observaron una menor incidencia de complicaciones mayores en la variante modificada y una tasa de éxito global cercana al 99% (solo 2 de los 176 pacientes tratados presentaron una necrosis total del injerto).

En conclusión, el CK es una opción reconstructiva para defectos de mediano tamaño de MMII. Es una alternativa a los injertos de piel total y a los colgajos clásicos. Los resultados estéticos y funcionales son buenos. Asocia menor edema secundario, menos morbilidad y disminuye el riesgo de necrosis cutánea.

## Conflicto de intereses

Los autores declaran no tener ningún conflicto de intereses.

## Bibliografía

- Behan FC. The keystone design perforator island flap in reconstructive surgery. *ANZ J Surg.* 2003;73:112-20.
- Moncrieff MD, Bowen F, Thompson JF, Saw RP, Shannon KF, Spillane AJ. Keystone flap reconstruction of primary melanoma excision defects of the leg — the end of the skin graft? *Ann Surg Oncol.* 2008;15:2867-73.

3. Shipkow CD, Mojallal A. The keystone island and pedicle flap: A handy local flap for soft tissue reconstruction. *Ann Surg Oncol*. 2008;15:3625.
4. Hu M, Bordeaux JS. The keystone flap for lower extremity defects. *Dermatol Surg*. 2012;38:490–3.
5. Martinez JC, Cook JL, Otley C. The keystone fasciocutaneous flap in the reconstruction of lower extremity wounds. *Dermatol Surg*. 2012;38:484–9.
6. Behan FC, Rozen WM, Tan S. Yin-Yang flaps: The mathematics of two keystone island flaps for reconstructing increasingly large defects. *ANZ J Surg*. 2011;81:574–5.
7. Behan FC, Rozen WM, Lo CH, Findlay M. The omega - $\Omega$ - variant designs (types A and B) of the keystone perforator island flap. *ANZ J Surg*. 2011;81:650–2.
8. Behan F, Findlay M, Lo CH. The keystone perforator island flap concept. Australia: Elsevier; 2012.
9. Loh IW, Rozen WM, Behan FC, Crock J. Eyelid reconstruction: Expanding the applications of the keystone perforator island flap concept. *ANZ J Surg*. 2012;82:763–4.
10. Behan FC, Lo CH, Sizeland A, Pham T, Findlay M. Keystone island flap reconstruction of parotid defects. *Plast Reconstr Surg*. 2012;130:36e–41e.
11. Behan FC, Rozen WM, Azer S, Grant P. 'Perineal keystone design perforator island flap' for perineal and vulval reconstruction. *ANZ J Surg*. 2012;82:381–2.
12. Jamjoom H, Alnoman H, Almadani Y. Closure of a large thoracolumbar myelomeningocele using a modified bilateral keystone flap. *Plast Reconstr Surg Glob Open*. 2016;4:e1114.
13. Park HS, Morrison E, Lo C, Leong J. An application of keystone perforator island flap for closure of lumbosacral myelomeningocele defects. *Ann Plast Surg*. 2016;77:332–6.
14. Khouri JS, Egeland BM, Daily SD, Harake MS, Kwon S, Neligan PC. The keystone island flap: Use in large defects of the trunk and extremities in soft-tissue reconstruction. *Plast Reconstr Surg*. 2011;127:1212–21.
15. Stone JP, Webb C, McKinnon JG, Dawes JC, McKenzie CD, Temple-Oberle CF. Avoiding skin grafts: The keystone flap in cutaneous defects. *Plast Reconstr Surg*. 2015;136:404–8.
16. Rao AL, Janna RK. Keystone flap: Versatile flap for reconstruction of limb defects. *J Clin Diagn Res*. 2015;9:PC05–7.
17. Lanni MA, van Kouwenberg E, Yan A, Rezaj KM, Patel A. Applying the keystone design perforator island flap concept in a variety for anatomic locations. A review of 60 consecutive cases by a single surgeon. *Ann Plast Surg*. 2017;79:60–7.
18. Taleb M, Choi L, Kim S. Safety and efficacy of the keystone and rhomboid flaps for immediate reconstruction after wide local excision of non-head and neck melanomas. *World J Surg Oncol*. 2016;14:269.