

R. Ruiz-Villaverde, D. Sánchez-Cano* y D. López-Delgado

Unidad de Dermatología Médico-Quirúrgica y Venereología,
Complejo Hospitalario de Granada, Granada, España

* Autor para correspondencia.

Correo electrónico: ismenios@hotmail.com

(D. Sánchez-Cano).

<https://doi.org/10.1016/j.ad.2017.08.017>

0001-7310/

© 2017 AEDV.

Publicado por Elsevier España, S.L.U. Todos los derechos reservados.

Pápulas faciales en alopecia frontal fibrosante con buena respuesta a isotretinoína



Facial Papules in Frontal Fibrosing Alopecia: Good Response to Isotretinoin

Sra. Directora:

La alopecia fibrosante frontal (AFF) es considerada, por la mayoría de autores, una variante de liquen plano pilar (LPP) por sus similitudes histopatológicas, pero con claras diferencias clínicas. Las pápulas faciales (PF) son unas manifestaciones infrecuentes de AFF, y de las que hasta el momento no se ha reportado tratamiento eficaz. Presentamos 2 casos de mujeres con AFF y PF tratadas con isotretinoína oral, con buena respuesta de las PF.

Caso 1

Mujer de 47 años, de raza caucásica, con antecedentes de AFF 5 años previos, con retroceso de la línea de implantación frontotemporal, pérdida de cejas y PF (fig. 1a) confirmadas histopatológicamente (tabla 1), Además asociaba leve eritema perifolicular (EP) en mejillas y máculas pigmentadas (MP) difusas. Desde el inicio, recibió tratamiento con hidroxycloquina con estabilización de su AFF, pero con aparición de mayor número de PF en los siguientes años, motivo por lo que se pautó isotretinoína (10 mg/día), evidenciando excelente respuesta de las PF, desde el primer mes y tras 6 meses de tratamiento (fig. 1b).

Caso 2

Mujer de 40 años, diagnosticada hacía 3 años de AFF y PF en frente, sienes y mejillas (fig. 1c). Se realizó biopsia de las PF, con hallazgos semejantes al caso 1 (fig. 2). Se inició tratamiento con hidroxycloquina y corticoides tópicos con respuesta parcial de la alopecia, pero sin mejoría de las PF ni del picor, por lo que se asoció isotretinoína 10 mg/día. Al mes y medio, la paciente experimentó mejoría de los síntomas faciales, y se objetivó descenso del número y extensión de las PF (fig. 1d).

La AFF es una forma de alopecia cicatricial primaria linfocítica, que se desarrolla sobre todo en mujeres posmenopáusicas, con retroceso de la línea de implantación del pelo frontotemporal/occipital, asociado muy frecuentemente a pérdida de cejas, pudiendo afectar otras áreas

pilosas de la superficie corporal. En la histopatología, destaca un infiltrado de hábito liquenoide perifolicular predominantemente del istmo e infundíbulo, y desarrollo de grados variables de fibrosis lamelar¹⁻⁵. Afecta a folículos pilosos vellosos, intermedios y/o terminales^{5,6}.

En la AFF, la incidencia de compromiso folicular fuera del cuero cabelludo, es desconocida, con resultados muy variables, y con escasos reportes de PF en AFF². Las PF con sus primeras descripciones por Donati et al.² y Abbas et al.⁷ se desarrollan debido al compromiso inflamatorio del folículo piloso facial^{2,6}. Existen pocos datos sobre la incidencia de las PF en la AFF, con porcentajes variables entre el 3-22%^{6,8-10}, y parece que tienen mayor incidencia en varones y mujeres premenopáusicas^{6,9}. Generalmente son asintomáticas², pudiendo acompañarse de intensa sensación de «quemazón»/picor⁶. Clínicamente se manifiesta por pápulas foliculares no inflamatorias, monomorfas, color piel, distribuidas de manera aleatoria, dando a veces un aspecto «en empedrado», siendo más notorias en áreas temporales y mejillas. Pueden asociar eritema y queratosis folicular^{3,6}, con disminución o ausencia del vello facial². Se pueden comprometer zonas adyacentes como el área inframandibular o retroauricular. Otras lesiones faciales, descritas en la AFF, son el EP o difuso adoptando un patrón reticular⁶, los puntos rojos glabulares, la depresión de venas frontales y las MP^{5,6}, estas últimas podrían ser lesiones postinflamatorias de pigmentación epidérmica o incontinencia pigmenti⁶. El reconocimiento de las PF puede ser difícil, y pueden ser mejor observadas en mujeres premenopáusicas, probablemente por presentarse en estadios iniciales de la enfermedad, aunque estos datos no han sido corroborados.

En cuanto al tratamiento de las PF, aunque se ha sugerido una resolución espontánea con el tiempo⁶, por lo general, según nuestra experiencia y la revisión de la literatura, persisten años, incluso parecen asociarse a peor pronóstico de la AFF y marcador de inicio de tratamiento sistémico⁵. Cuando son muy extensas o sintomáticas pueden requerir tratamiento específico, actualmente no disponible. Aisladamente se ha reportado la utilización de corticoides sistémicos y antipalúdicos en las PF², sin aclarar su eficacia. En cuanto al uso de retinoides, tópicos y orales, no existen datos, aunque previamente se ha descrito algún caso de LPP con buena respuesta². Nuestros pacientes mostraron buena respuesta a dosis bajas de isotretinoína, que se decidió intentar al evidenciar, en la histopatología, un infiltrado inflamatorio que comprometía la unidad pilosebácea, y teniendo en cuenta que podría tener beneficio según se explica a continuación; sin embargo desconocemos el mecanismo exacto de acción. El efecto antiinflamatorio a nivel perifolicular se acompañaría de una reducción del tamaño de las lesiones,

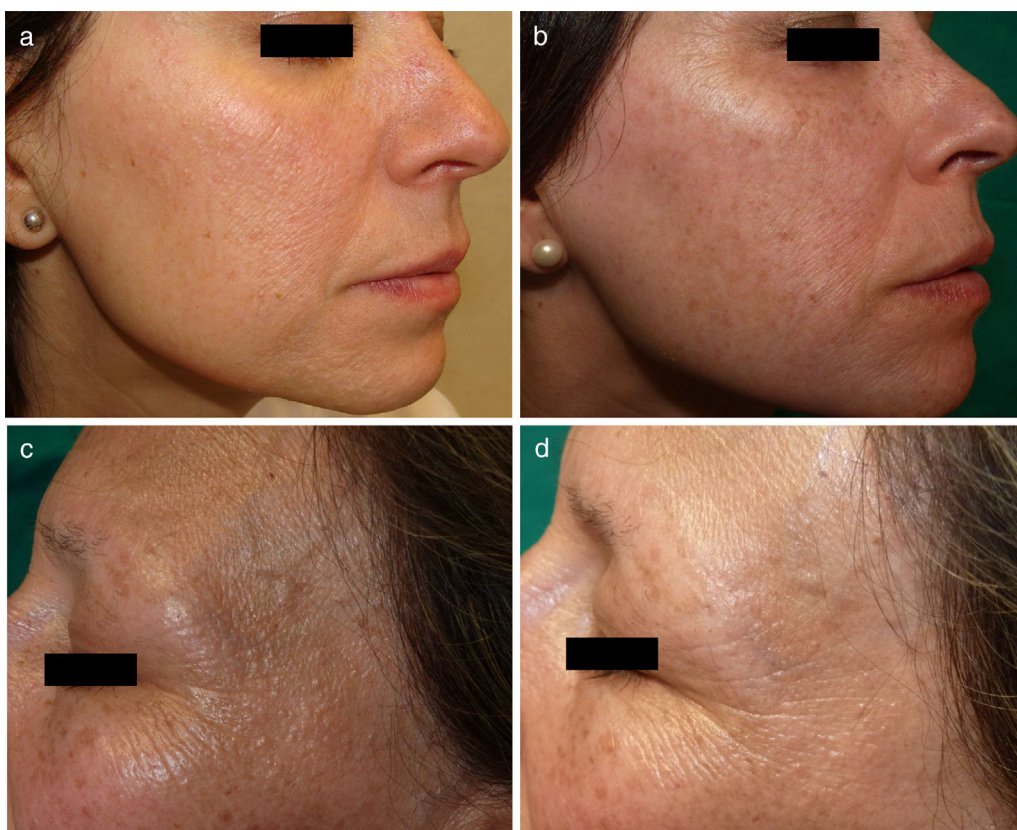


Figura 1 Caso 1, a y b: a) PF en mejilla derecha, además se evidencia la presencia de leve EP con MP; b) Resolución de las PF a los 6 meses del inicio de isotretinoína. Caso 2, c y d: c) PF en sien izquierda asociada con MP; d) Disminución del número de lesiones a 1,5 meses de iniciado el tratamiento con isotretinoína.

con mejoría objetiva de las PF; además puede conllevar un efecto beneficioso al evitar la destrucción de células madres epiteliales del folículo piloso, donde usualmente hay mayor infiltrado inflamatorio. Por otro lado, las glándulas sebáceas influyen en el adecuado mantenimiento del ciclo folicular a nivel de la vaina radicular externa⁵, y su atrofia secundaria

a isotretinoína, puede inducir a una desestructuración de la arquitectura de la unidad pilosebácea, produciendo reducción del infiltrado inflamatorio, con mejoría clínica de las PF.

Es necesario corroborar estos hallazgos con nuevos estudios clínico-histopatológicos, y mayor número de pacientes, para determinar su verdadera eficacia, además de conocer

Tabla 1 Características clínicas e histopatológicas, y respuesta al tratamiento de los pacientes con AFF

	Caso 1	Caso 2
Edad/sexo	47 años/mujer	40 años/mujer
Tipo de lesiones faciales	PF, EF y MP	PF y MP
Síntomas de las PF:	Sí	Sí
«quemazón»/picor		
Autoanticuerpos/función tiroidea/bioquímica hepática	Normal	Normal
Histopatología de las PF:	Sí	Sí
- Infiltrado linfocítico perifolicular predominantemente en istmo e infundíbulo, con grados variables de fibrosis lamelar		
Tratamientos previos de la AFF	- Hidroxicloroquina (200 mg/día) - Corticoides tópicos	- Hidroxicloroquina (200 mg/día) - Corticoides tópicos
Respuesta de las PF a isotretinoína (10 mg/día)	+++	++

AFF: alopecia frontal fibrosante; EF: eritema facial; MP: máculas pigmentadas; PF: pápulas faciales.

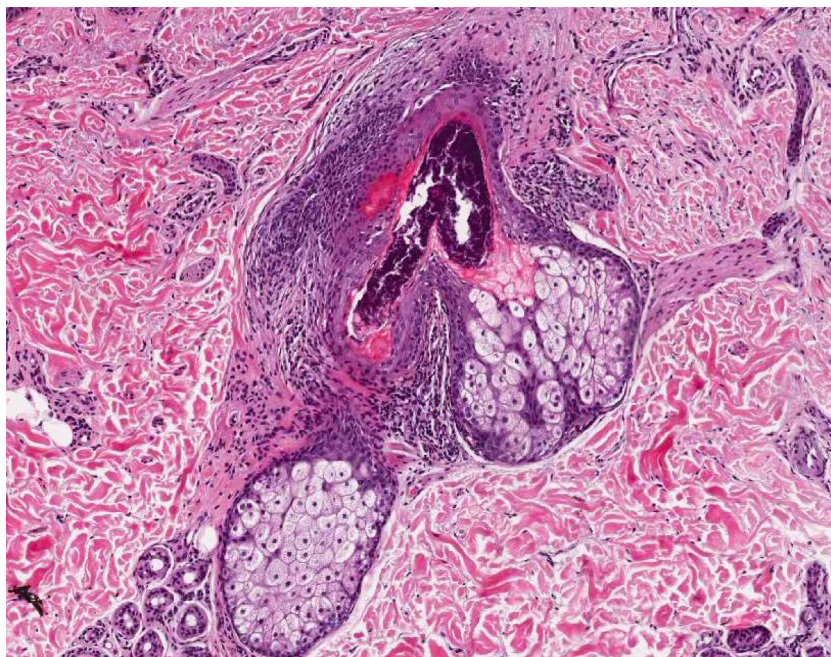


Figura 2 Histopatología de una PF, que muestra un filtrado inflamatorio a predominio de linfocitos perifoliculares (hematoxilina-eosina $\times 20$).

los mecanismos de acción de los retinoides, concretamente isotretinoína, en las PF y en la AFF en general.

Conflicto de intereses

Los autores declaran no tener ningún conflicto de intereses.

Bibliografía

1. Kossard S. Postmenopausal frontal fibrosing alopecia. Scarring alopecia in a pattern distribution. *Arch Dermatol.* 1994;130:770-4.
2. Donati A, Molina L, Doche I, Valente NS, Romiti R. Facial papules in frontal fibrosing alopecia: Evidence of vellus follicle involvement. *Arch Dermatol.* 2011;147:1424-7.
3. Pirmez R, Donati A, Valente NS, Sodre CT, Tosti A. Glabellar red dots in frontal fibrosing alopecia: A further clinical sign of vellus follicle involvement. *Br J Dermatol.* 2014;170:745-6.
4. Bernárdez C, Molina-Ruiz AM, Requena L. Histologic features of alopecias: Part II: Scarring alopecias. *Actas Dermosifiliogr.* 2015;106:260-70.
5. Esteban-Lucía L, Molina-Ruiz AM, Requena L. Update on Frontal Fibrosing Alopecia. *Actas Dermosifiliogr.* 2017;108:293-304.
6. López-Pestaña A, Tuneu A, Lobo C, Ormaechea N, Zubizarreta J, Vildosola S, et al. Facial lesions in frontal fibrosing alopecia (FFA): Clinicopathological features in a series of 12 cases. *J Am Acad Dermatol.* 2015;73:e1-6.
7. Abbas O, Chedraoui A, Ghosn S. Frontal fibrosing alopecia presenting with components of Piccardi-Lassueur-Graham-Little syndrome. *J Am Acad Dermatol.* 2007;57 Suppl 2:S15-8.
8. Vañó-Galván S, Molina-Ruiz AM, Serrano-Falcón C, Arias-Santiago S, Rodrigues-Barata AR, Garnacho-Saucedo G, et al. Frontal fibrosing alopecia: A multicenter review of 355 patients. *J Am Acad Dermatol.* 2014;70:670-8.
9. Ormaechea-Pérez N, López-Pestaña A, Zubizarreta-Salvador J, Jaka-Moreno A, Panés-Rodríguez A, Tuneu-Valls A. Frontal Fibrosing Alopecia in Men: Presentations in 12 Cases and a Review of the Literature. *Actas Dermosifiliogr.* 2016;107:836-44.
10. García-Arpa M, Flores-Terry MA, Villasanti-Rivas N, López-Nieto M, Sánchez-Camín MP, Mendoza-Chaparro C. Pápulas faciales en la alopecia fibrosante frontal. Presentación de 3 casos y revisión de la literatura. *Piel.* 2015;30:416-9.

M.Á. Flores-Terry*, M. García-Arpa, M. Franco-Muñoz y L. González-Ruiz

Servicio de Dermatología Médico-Quirúrgica y Venereología, Hospital General Universitario de Ciudad Real, Ciudad Real, España

* Autor para correspondencia.
Correo electrónico: miguelterry85@hotmail.com
(M.Á. Flores-Terry).

<https://doi.org/10.1016/j.ad.2017.08.018>
0001-7310/
© 2017 AEDV.

Publicado por Elsevier España, S.L.U. Todos los derechos reservados.