



ACTAS Derma-Sifiliográficas

Full English text available at
www.actasdermo.org



ORIGINAL

¿Qué procedimientos diagnósticos deberíamos realizar ante una sospecha de reacción alérgica a un tatuaje? Propuesta basada en nuestra casuística



I. González-Villanueva^{a,*} y J.F. Silvestre Salvador^b

^a Servicio de Dermatología, Hospital General Universitario de Alicante – ISABIAL, Alicante, España

^b Unidad de Alergia Cutánea, Servicio de Dermatología, Hospital General Universitario de Alicante – ISABIAL, Alicante, España

Recibido el 31 de agosto de 2017; aceptado el 30 de octubre de 2017

Disponible en Internet el 6 de diciembre de 2017

PALABRAS CLAVE

Tatuaje;
Tinta;
Dermatitis de
contacto alérgica;
Complicaciones del
tatuaje

Resumen

Introducción: Los tatuajes se han convertido en una práctica muy popular en los países occidentales, sobre todo entre los más jóvenes. Las complicaciones asociadas a esta técnica incluyen procesos infecciosos, alérgicos, reacciones a cuerpo extraño e incluso procesos inflamatorios sistémicos.

Pacientes y métodos: Se ha realizado un estudio retrospectivo de todos los pacientes que acudieron a la consulta de Alergia cutánea por manifestar complicaciones en un tatuaje desde enero de 2002 a diciembre de 2016.

Resultados: Se han incluido a 23 pacientes. De ellos, 9 presentaron complicaciones de forma precoz y en todos ellos la etiología fue infecciosa. De los 14 pacientes con reacciones tardías, 10 fueron diagnosticados de probable dermatitis de contacto alérgica a la tinta, sin embargo solo en 3 de los casos se pudo apuntar al alérgeno probablemente culpable y tan solo en uno de ellos se pudo demostrar. Se detectaron dos casos de sarcoidosis cutánea, uno de reacción granulomatosa a cuerpo extraño, y un caso de reacción neuropática en una paciente.

Conclusiones: Las complicaciones asociadas a los tatuajes son un motivo de consulta relativamente frecuente en las consultas de Dermatología. Proponemos un algoritmo diagnóstico basado en nuestra casuística, que ayude a orientar las distintas reacciones a tatuaje y con ello a iniciar las medidas terapéuticas oportunas.

© 2017 AEDV. Publicado por Elsevier España, S.L.U. Todos los derechos reservados.

* Autor para correspondencia.

Correo electrónico: jolairis@gmail.com (I. González-Villanueva).

KEYWORDS

Tattoo;
Ink;
Allergic contact dermatitis;
Tattooing/adverse effects

Diagnostic Tools to Use When We Suspect an Allergic Reaction to a Tattoo: A Proposal Based on Cases at Our Hospital**Abstract**

Introduction: Tattooing has become a popular practice in western countries, particularly among younger populations. Tattoos, however, can cause complications, such as infections, allergic or foreign-body reactions, and even systemic inflammatory responses.

Patients and methods: We conducted a retrospective study of all patients seen for tattoo-related complications at our skin allergy unit between January 2002 and December 2016.

Results: We studied 23 patients. Nine of these experienced early complications, all related to infection. The other 14 patients developed late reactions. Ten were diagnosed with probable allergic contact dermatitis to ink, but the suspect allergen was identified in just 3 cases and confirmed in just 1 of these. There were 2 cases of cutaneous sarcoidosis, 1 case of foreign body granuloma, and 1 case of neuropathy.

Conclusions: Complications resulting from tattoos are relatively common dermatology complaints. Drawing from our experience, we propose a diagnostic algorithm designed to guide dermatologists in evaluating different reactions to tattoos and prescribing appropriate treatment.

© 2017 AEDV. Published by Elsevier España, S.L.U. All rights reserved.

Introducción

El tatuaje es una práctica decorativa de la piel que se realiza con distintas finalidades desde hace miles de años. Es muy frecuente en diversas culturas y su popularidad se ha incrementado en el mundo occidental. De forma paralela, ha aumentado el número de comunicaciones acerca de sus complicaciones. En recientes publicaciones se estima que la incidencia de reacciones adversas en los tatuajes permanentes ronda el 2%¹⁻³. Entre ellas se incluyen los procesos infecciosos, las reacciones inflamatorias agudas y crónicas, o el brote de ciertas dermatosis por el fenómeno isomórfico. También se ha documentado la aparición de tumores benignos o malignos en el seno de tatuajes, sin poder establecer una relación causal entre ambos fenómenos^{4,5}. En la actualidad, la legislación española aplica la resolución del Consejo de Europa ResAP (2008) sobre los tatuajes permanentes; según la cual se establecen unas normas de etiquetado en las que deben reflejarse las condiciones de uso, fecha de caducidad, lote, la composición de las tintas (siguiendo la nomenclatura internacional, el número CAS o CI) y la garantía de esterilidad del contenido. Sin embargo la mayoría de las tintas utilizadas en España son importadas de Asia y Estados Unidos, por lo que no están sujetas a dicha normativa⁶.

El objetivo de este estudio es describir las características clínicas de los pacientes atendidos en la consulta de alergia cutánea a causa de una complicación en un tatuaje desde enero del año 2002 a diciembre del año 2016; así como proponer un esquema de manejo en aquellos pacientes con sospecha de reacción alérgica a la tinta, y discutir la rentabilidad de las pruebas epicutáneas y la utilidad de parchar la tinta propia.

Material y método

Se trata de un estudio descriptivo, retrospectivo en el que se incluyeron todos los pacientes que acudieron a la consulta

de Alergia cutánea del Hospital General Universitario de Alicante por presentar una complicación en un tatuaje. Fueron excluidos aquellos que presentaron una reacción en un tatuaje temporal. Se recopilaron variables epidemiológicas, clínicas, así como los resultados de las pruebas complementarias realizadas. Dividimos la cohorte de pacientes en dos grupos, los que presentaron reacciones precoces (dentro del primer mes tras la realización del tatuaje) que se muestran en la [tabla 1](#), y los que sufrieron reacciones tardías (más allá del primer mes del tatuado) reflejados en la [tabla 2](#). Además, los pacientes fueron agrupados según el patrón clínico observado, en base a la clasificación propuesta por Serup et al.⁵. Se realizaron pruebas epicutáneas a aquellos pacientes con sospecha de reacción alérgica a la tinta. Se parcheó la batería estándar del Grupo Español de Investigación en Dermatitis de Contacto y Alergia Cutánea y la batería específica de textiles (suministradas por Chemotechnique Diagnostics®); en algunos casos también la batería específica de metales (suministrada por Martí Tor®) y la tinta propia aportada por el paciente ([tabla 3](#)).

Resultados

Desde enero de 2002 a diciembre de 2016 se atendieron un total de 23 pacientes que consultaban por un problema cutáneo en el seno de un tatuaje. El 43,5% (n=10) eran varones y el 56,5% mujeres (n=13). La edad media fue de 36 años (rango de edad: 19-58 años). De los 7 pacientes que poseían tatuajes previos (28%), tan solo uno presentó complicaciones simultáneas en el tatuaje más antiguo ([fig. 1](#)).

Respecto al inicio de los síntomas, en un 39% (n=9) de los casos las molestias se iniciaron dentro del primer mes tras la realización del tatuaje. En este grupo la primera sospecha fue etiología infecciosa. Durante el periodo de noviembre de 2004 a abril de 2005 se atendieron 8 pacientes que habían sido tatuados con tinta negra en el mes previo a la consulta, por el mismo tatuador; por lo que se realizaron cultivos a

Tabla 1 Características epidemiológicas y clínicas de los pacientes que tuvieron reacciones precoces; pruebas complementarias y diagnóstico final

Reacciones precoces (< o = 1 mes)											
Sexo	Edad	Tiempo desde la realización del tatuaje	Localización	Patrón clínico	Afectación homogénea o parcheada	Color de la tinta	Tatuajes previos	Histología	Cultivo	Pruebas epicutáneas	Diagnóstico
Varón	23	2 días	Pierna dcha	Pápulo-pustulosa	Homogénea	Negra	Sí	Dermatitis de interfase liquenoide	Sí, negativo	Sí	Reacción inflamatoria por lote de tinta contaminada por <i>Pseudomonas aeruginosa</i>
Varón	30	1 mes	Pierna dcha	Placa eccematosa	Homogénea	Negra	No	Reacción granulomatosa a cuerpo extraño	Sí, positivo a <i>Micobacterium chelonae</i>	No	Infección por <i>Micobacterium chelonae</i> presente en lote de tinta contaminada
Mujer	29	1 semana	Espalda	Placa eccematosa	Homogénea	Negra	No	Reacción granulomatosa a cuerpo extraño	Sí, positivo a <i>Pseudomonas aeruginosa</i>	No	Infección por <i>Pseudomonas aeruginosa</i> presente en lote de tinta contaminada
Varón	32	1 semana	Pierna dcha	Pápulo-nodular	Localizada	Negra	No	Absceso cutáneo	Sí, positivo a <i>Pseudomonas aeruginosa</i>	No	Infección por <i>Pseudomonas aeruginosa</i> presente en lote de tinta contaminada
Varón	32	1 semana	Brazo dcho	Placa eccematosa	Homogénea	Negra	No	Reacción granulomatosa a cuerpo extraño	Sí, negativo	No	Reacción granulomatosa lote de tinta contaminada por <i>Pseudomonas aeruginosa</i>

Tabla 1 (continuación)

Reacciones precoces (< o = 1 mes)											
Sexo	Edad	Tiempo desde la realización del tatuaje	Localización	Patrón clínico	Afectación homogénea o parcheada	Color de la tinta	Tatuajes previos	Histología	Cultivo	Pruebas epicutáneas	Diagnóstico
Varón	41	1 mes	Brazo izqdo.	Placa eccematosa	Homogénea	Negra	No	Dermatitis de interfase liquenoide	No	No	Reacción inflamatoria por lote de tinta contaminada por <i>Pseudomonas aeruginosa</i>
Varón	33	1 mes	Brazo derecho	Placa eccematosa	Homogénea	Negra	No	Reacción granulomatosa a cuerpo extraño	Sí, negativos	No	Reacción granulomatosa por lote de tinta contaminada por <i>Pseudomonas aeruginosa</i>
Mujer	35	1 mes	Pierna izqda.	Placa eccematosa y área con nódulo necrótico	Homogénea	Negra	No	Reacción granulomatosa a cuerpo extraño	Sí, positivos a <i>Pseudomonas aeruginosa</i>	No	Infección por <i>Pseudomonas aeruginosa</i> presente en lote de tinta contaminada
Varón	40	3 semanas	Escápula	Úlcero-necrótico	Localizada	Negra	Sí	No	Sí, positivo para <i>Staphylococcus aureus</i>	No	Piodermitis por <i>Staphylococcus aureus</i>

Tabla 2 Características epidemiológicas y clínicas de los pacientes que tuvieron reacciones tardías

Sexo	Edad	Tiempo desde la realización del tatuaje	Localización	Patrón clínico	Reacciones tardías (> 1 mes)						
					Afectación homogénea o parcheada	Color de la tinta	Tatuajes previos	Histología	Cultivo	Pruebas epicutáneas	Diagnóstico
Varón ¹	19	1 mes y medio	Antebrazo izqdo	Placa eccematosa	Homogénea	Roja	Sí	Dermatitis de interfase liquenoide	No	Sí	Probable DCA a tinta roja
Varón ²	27	3 meses	Pierna derecha	Pápulo-liquenoide	Homogénea	Negra	No	Dermatitis de interfase liquenoide	No	Sí	DCA a shellac probablemente presente en tinta negra
Mujer ³	19	3 meses	Dorso pie izqdo.	Placa eccematosa	Homogénea	Roja Verde Amarilla	No	Reacción granulomatosa a pigmento exógeno	No	Sí	Probable DCA a CI11740 presente en tintas
Mujer ⁴	36	10 años	Escote	Pápulo-liquenoide	Homogénea	Negra	Sí	Dermatitis de interfase liquenoide	No	Sí	Posible DCA a tinta de tatuaje
Mujer ⁵	46	10 meses	Pierna izqda	Úlcero necrótico	Homogénea	Azul	No	Dermatitis de interfase liquenoide	No	Sí	Probable DCA a cloruro de cobalto probablemente presente en tinta de tatuaje
Mujer ⁶	42	2 meses	Dorso mano	Placa eccematosa	Homogénea	Roja	Sí	Dermatitis de interfase liquenoide	No	Sí	Probable DCA a tinta roja
Mujer ⁷	48	3 años	Tobillo izqdo.	Placa eccematosa	Homogéneo	Roja	No	Reacción pseudolinfomatosa	No	Sí	Posible DCA a tinta de tatuaje
Mujer ⁸	28	1 año	Tobillo izqdo	Placa eccematosa	Homogéneo	Magenta	Sí	Dermatitis de interfase liquenoide	No	Sí	Probable DCA a tinta de tatuaje

Tabla 2 (continuación)

Reacciones tardías (> 1 mes)											
Sexo	Edad	Tiempo desde la realización del tatuaje	Localización	Patrón clínico	Afectación homogénea o parcheada	Color de la tinta	Tatuajes previos	Histología	Cultivo	Pruebas epicutáneas	Diagnóstico
Mujer ⁹	36	18 años	Muslo izqdo	Pápulo-liquenoide	Homogéneo	Azul	No	Dermatitis de interfase liquenoide	No	Sí	Probable DCA a tinta de tatuaje
Mujer	32	18 años	Hombro dcho	Placa eccematosa	Homogénea	Negra	No	Dermatitis de interfase liquenoide	No	No	Posible DCA a tinta de tatuaje
Mujer	30	10 años	Submamario	Pápulo-liquenoide	Homogéneo	Negro	No	Piel normal	No	No	Reacción neuropática por tatuaje
Mujer	58	6 meses	Labios	Úlcero-necrótico	Homogénea	Roja	No	Reacción granulomatosa, con presencia de granulomas sarcoideos	No	No	Sarcoidosis cutánea
Varón	27	13 años	Pierna dcha	Pápulo-nodular	Localizada	Negra	No	Reacción granulomatosa, con presencia de granulomas sarcoideos	No	No	Sarcoidosis
Mujer	39	2 meses	Espalda	Pápulo-liquenoide	Homogénea	Negra	Sí	Reacción granulomatosa a pigmento exógeno	No	No	Reacción granulomatosa a cuerpo extraño

La numeración del superíndice indica el paciente correspondiente de la [tabla 3](#).

Tabla 3 Resultados de las pruebas epicutáneas realizadas

Caso	Batería estándar	Batería de metales	Batería de textiles	Tinta propia
1	Sulfato de níquel ++ (RPD)	No	Negativa	Tinta propia negativa
2	Shellac ++ (RPT) (batería cosméticos)	No	Negativa	Tinta propia positiva
3	Limonene ++ (RD) Negativa	No	Negativa	Tinta propia negativa
4	Sulfato de níquel ++ (RPD)	No	Negativa	No
5	Sulfato de níquel ++ (RPD) Cloruro de cobalto ++ (RPT)	Cloruro de berilio ++ (RPD) Cloruro de paladio ++ (RPD)	Negativa	No
6	Negativa	Negativa	Negativa	Tinta propia negativa
7	Sulfato de níquel ++ (RPD) Cloruro de paladio ++ (RD)	No	No	No
8	Negativa	Negativa	Negativa	No
9	Sulfato de níquel ++ (RPD) Thiomersal ++ (RD) Limonene ++ (RD) Linalool ++ (RD)	Dióxido de titanio negativo	Negativa	No

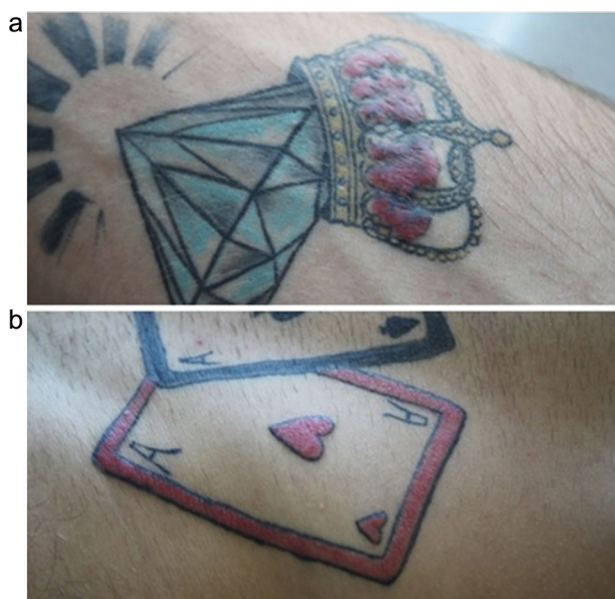


Figura 1 a) Reacción en placa eczematosa en un tatuaje de color rojo realizado hacía un mes y medio. b) Reacción simultánea en un tatuaje de color rojo realizado hacía 2 años.

7 de los pacientes. Se aisló el microorganismo *Pseudomonas aeruginosa* (*P. aeruginosa*) en 3 de los casos. Este hecho motivó un estudio epidemiológico exhaustivo que demostró que los pacientes presentaban una reacción inflamatoria cutánea en un tatuaje debido a un lote de tinta negra contaminado por *P. aeruginosa*. Uno de los pacientes tatuado con la tinta contaminada presentó una coinfección por *Micobacterium chelonae*, aislada en el cultivo. El paciente restante

fue diagnosticado de piodermis por *Staphylococcus aureus*, con aislamiento del microorganismo en el cultivo y clínica compatible. En nuestro estudio, aquellos pacientes que presentaron una reacción precoz en un tatuaje, esta fue de causa infecciosa. Se realizaron biopsias cutáneas a 8 de estos pacientes y el patrón histológico más frecuentemente observado fue una reacción granulomatosa a cuerpo extraño.

Incluimos a 14 pacientes con reacciones tardías. La tinta roja fue el color problema en el 42,85% de los casos (n=6), la tinta negra en el 35,7% de los casos (n=5) y la tinta de color azul lo fue en el 14,2% (n=2). Tan solo un paciente sufrió una reacción en las áreas tatuadas de 3 colores, de forma simultánea: amarillo, verde y rojo. Las tres tintas compartían el pigmento CI11740 (pigment yellow 65: 4-Methoxy-2-nitrophenyl-N-2-methoxyphenyl-3-oxo-butyramide) en su composición, que podría ser la sustancia problema (fig. 2).

Dentro de los patrones clínicos propuestos por Serup⁵ que se observan en las reacciones a tatuaje, en nuestra serie, el más prevalente fue el patrón en placa eczematosa (n=6, 42,8%), seguido del patrón pápulo-liquenoide (n=4, 28,5%) que se asociaron finalmente a un diagnóstico de probable dermatitis de contacto alérgica a la tinta. El patrón úlcero-necrótico se objetivó en 2 pacientes (14,28%) con diagnóstico final de dermatitis de contacto alérgica a la tinta en uno de los casos y sarcoidosis cutánea en el otro. Un paciente presentó un patrón pápulo-nodular que afectaba a un área localizada del tatuaje, respetando el resto de piel tatuada y que se diagnosticó de sarcoidosis cutánea (fig. 3). Una paciente con un tatuaje de color negro refirió prurito y disestesias en un tatuaje que se había realizado hacía 10 años y que interpretamos como patrón neuropático al no encontrar hallazgos patológicos en la biopsia. Se realizaron

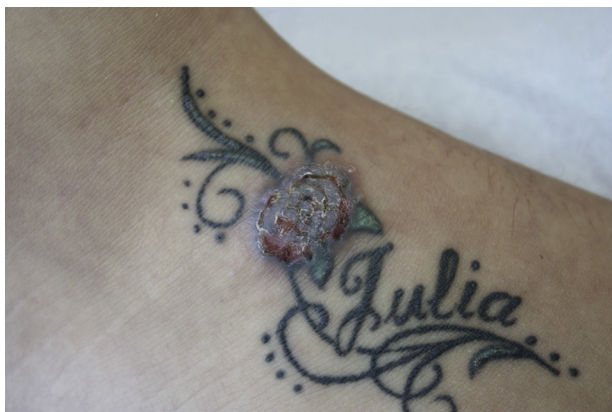

Figura 2 Reacción eczematosa en las áreas tatuadas de color verde, amarillo y rojo. Las tres tintas compartían el pigmento CI11740: Pigment yellow 65. El color de esta figura solo puede apreciarse en la versión electrónica del artículo.

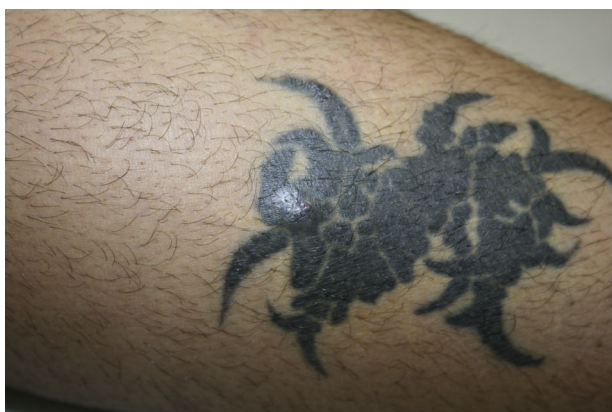

Figura 3 Patrón pápulo-nodular limitado a un área del tatuaje. Histología compatible con sarcoidosis cutánea.

biopsias cutáneas en todos los casos. En los 10 pacientes con probable reacción alérgica a la tinta, el estudio histológico mostró una dermatitis de interfase liquenoide en el 80% de los casos (n=8). Dentro del 20% restante, en un caso se observó un patrón pseudolinfomatoso y en el otro se objetivaron granulomas a cuerpo extraño. La biopsia permitió el diagnóstico de sarcoidosis cutánea en 2 de los casos de reacción tardía.

Se realizaron pruebas epicutáneas a 9 pacientes cuyos datos clínicos e histopatológicos eran compatibles con dermatitis de contacto alérgica a la tinta del tatuaje. Se parcheó la batería estándar y en algunos casos la batería específica de textiles y la batería específica de metales. El sulfato de níquel fue la sustancia más frecuentemente positiva (n=4, 44,4%) y su relevancia fue pasada en todos los casos. En un paciente se obtuvo positividad para cloruro de cobalto ++, cloruro de paladio ++ y cloruro de berilio ++. Dado que la tinta problema era de color azul se dio relevancia probable al parche de cloruro de cobalto y relevancia desconocida al resto de parches positivos. La batería de metales se parcheó en el 44,4% de los casos y los resultados fueron negativos, o con relevancia desconocida. Se parcheó la batería específica de textiles en el 88% (n=8) de los pacientes y fueron negativas en todos los casos. En el 44,4% (n=4)

de los pacientes se realizaron pruebas epicutáneas con la tinta propia aportada por el paciente; de ellos tan solo en un caso fue positiva.

Discusión

El tatuaje supone una forma muy común de exposición de la piel a sustancias extrañas y esto puede inducir una respuesta por parte del individuo⁷. Podemos dividir estas reacciones en precoces (dentro del primer mes tras el tatuado) y tardías (tras el primer mes de la realización del tatuaje). Basándonos en esta clasificación y en nuestra experiencia clínica proponemos un algoritmo diagnóstico (fig. 4).

Las complicaciones precoces más frecuentes son las reacciones inflamatorias transitorias debidas al traumatismo que supone la inyección de la tinta en la piel. Suelen ocurrir durante las primeras semanas tras la técnica y normalmente no precisan asistencia por parte del médico o el dermatólogo, ya que los propios tatuadores se ocupan de ellas. Sin embargo, ante una reacción precoz en un tatuaje debemos tener presente la etiología infecciosa. La infección por microorganismos puede ocurrir por contacto con material no estéril, un procedimiento realizado en malas condiciones higiénicas o bien por el uso de tinta o agua contaminada. Un estudio reciente afirma que hasta el 10% de las tintas comercializadas están contaminadas con bacterias patógenas para el ser humano y en nuestro país no existe una normativa que garantice la esterilidad de las tintas⁸. Los datos clínicos orientativos de infección son el dolor, el aumento de temperatura local, la supuración y la ulceración. En nuestro estudio, 6 de los pacientes que presentaron una infección por contaminación de la tinta se manifestaron de forma atípica, con presencia de placas eczematosas (fig. 5). En muchos de los casos los resultados histopatológicos fueron compatibles con reacciones granulomatosas a cuerpo extraño, frente al hallazgo de absceso o abundante infiltrado inflamatorio de células polinucleadas que se evidenció en 3 de los casos, pese a ser el hallazgo esperable. Obtuvimos cultivos negativos en 3 de los pacientes que habían sido tatuados con el lote contaminado. Este fenómeno puede explicarse porque en general, los individuos tatuados son jóvenes en buen estado de salud y cuentan con un adecuado sistema inmunitario que les otorgaría resistencia frente a estos microorganismos^{9,10}.

Por tanto, en todo paciente que presente una reacción precoz en un área del tatuaje, si la reacción observada muestra signos clínicos de infección consideramos fundamental la realización de un cultivo de la secreción purulenta e inicio de tratamiento antibiótico empírico. En caso de mala evolución sería necesaria una biopsia en la que se obtenga material para estudio histológico y microbiológico (cultivo para bacterias y micobacterias). Si se dispone de una muestra de la tinta utilizada sería interesante realizar un cultivo, para descartar contaminación. Si el paciente presenta una reacción precoz, sin signos clínicos de infección recomendamos iniciar tratamiento con corticoides tópicos. Si la reacción es refractaria al tratamiento sería conveniente la realización de una biopsia.

Las complicaciones tardías son aquellas que se desarrollan meses o incluso años tras el tatuaje y en todas ellas es fundamental realizar una biopsia, para descartar infecciones

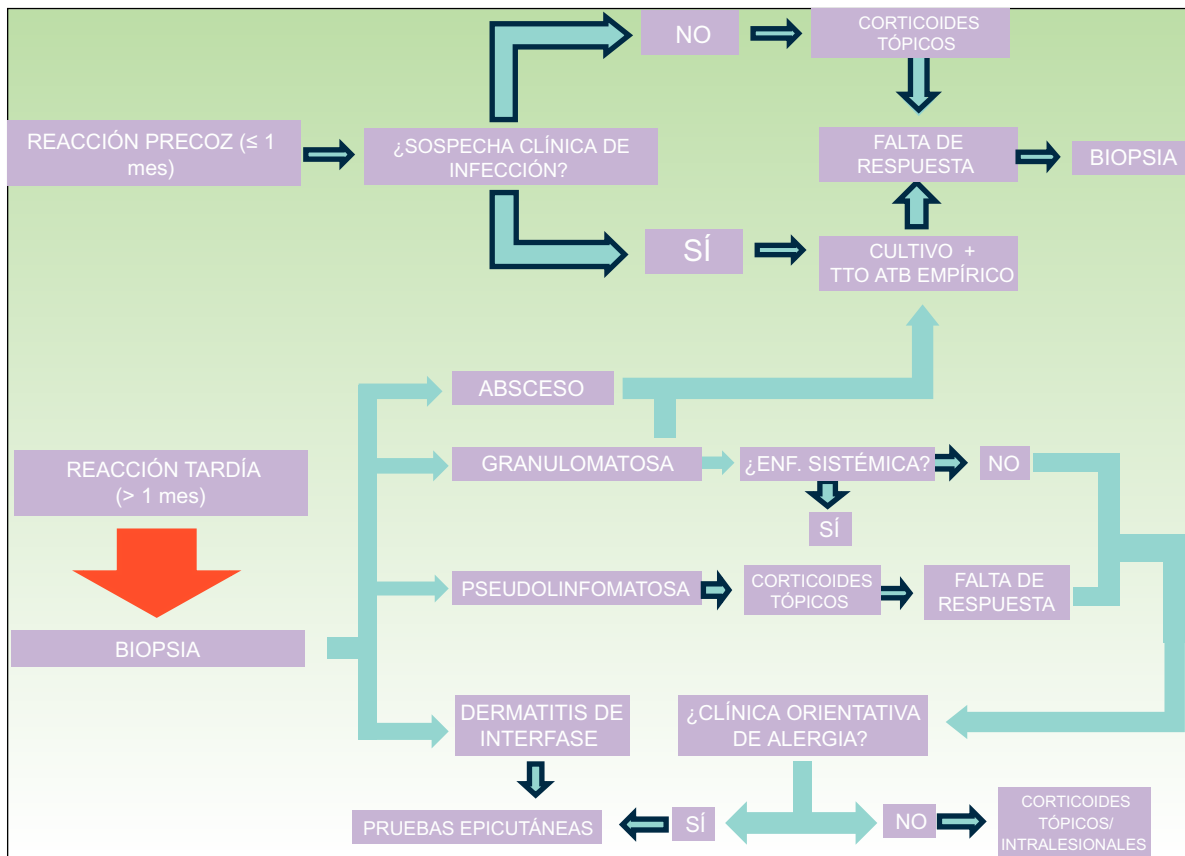


Figura 4 Algoritmo diagnóstico. * Si bien los corticoides tópicos o intralesionales suponen la primera línea de tratamiento, existen otras opciones terapéuticas válidas como el láser Q switched, los láseres ablativos de CO₂ y Erbío o el tratamiento quirúrgico.

de manifestación tardía, o bien enfermedades sistémicas. Además, nos ayuda a orientar el diagnóstico en base a los patrones histológicos.

La presencia de granulomas no infecciosos es un hallazgo poco frecuente, según los datos de la literatura; sin embargo en nuestra serie este patrón se ha evidenciado en 2 pacientes. Es probable que se desarrolle debido a que las partículas de pigmento que se depositan en la dermis se identifican como microcuerpos extraños¹¹⁻¹³. Ante este tipo de reacciones deberíamos descartar enfermedad granulomatosa sistémica. En los casos con clínica orientativa de reacción alérgica se debería solicitar un estudio de pruebas epicutáneas.

En el patrón pseudolinfomatoso, se observa una infiltración linfocítica densa, cuyo estudio inmunohistoquímico demuestra policlonalidad. La patogenia de este tipo de respuesta inmune es desconocida, aunque se postula que la estimulación antigénica crónica podría ser la responsable^{13,14}. Ante este tipo de reacción proponemos iniciar tratamiento con corticoides tópicos. En caso de persistencia de la lesión y manifestaciones clínicas compatibles con reacción alérgica deberíamos plantear estudio mediante pruebas epicutáneas.

El patrón histológico más frecuente en las reacciones tardías y que se ha asociado a las reacciones de tipo alérgico es la dermatitis de interfase liquenoide. Se trata de un infiltrado inflamatorio en la dermis papilar y la capa basal de la

epidermis constituido por células mononucleares y macrófagos cargados de pigmento intracelular. Los eosinófilos no son un hallazgo constante¹⁴. En nuestra experiencia este patrón histológico es el más frecuente en los casos de probable reacción alérgica. Las reacciones de tipo alérgico a las tintas no son frecuentes. Suelen caracterizarse por ser procesos tardíos, ya que normalmente se deben a un fenómeno de sensibilización primaria. Una vez instaurado, se trata de una reacción de carácter permanente, y que no suele responder a corticoides tópicos. Recientemente se han descrito 3 patrones clínicos que orientan a reacción alérgica a la tinta, aunque no son específicos. Son: el patrón en placa, el patrón hiperqueratósico y el úlcero-necrótico⁵. En nuestra muestra hemos podido filiar otro patrón distinto que también sugiere dermatitis de contacto alérgica. Se trata de un patrón pápulo-liquenoide que consiste en la presencia de pápulas pruriginosas, no confluyentes, que se distribuyen de forma homogénea por las áreas de un color del tatuaje, sin afectación del resto de colores (fig. 6). En nuestra serie el patrón en placa eczematoso fue el más frecuente, sin embargo el patrón pápulo-liquenoide también fue observado en 3 de los pacientes. Este hecho podría deberse a que el pigmento se inyecta en la dermis y no queda en contacto directo con la epidermis, por lo que la reacción clínica e histológica puede ser diferente a las típicas manifestaciones de dermatitis de contacto. Proponemos que ambos patrones clínicos nos deben orientar a reacción de tipo alérgico. Además, las

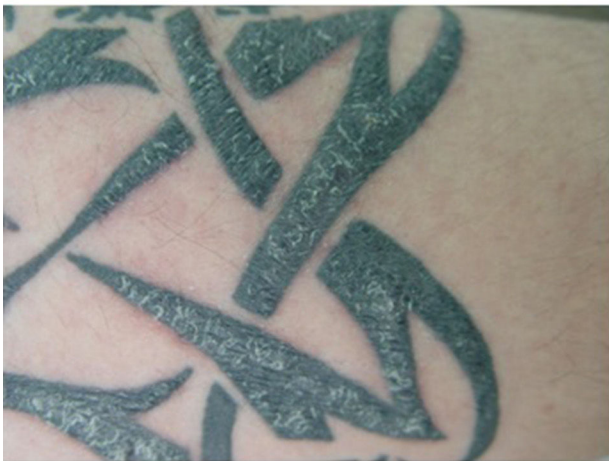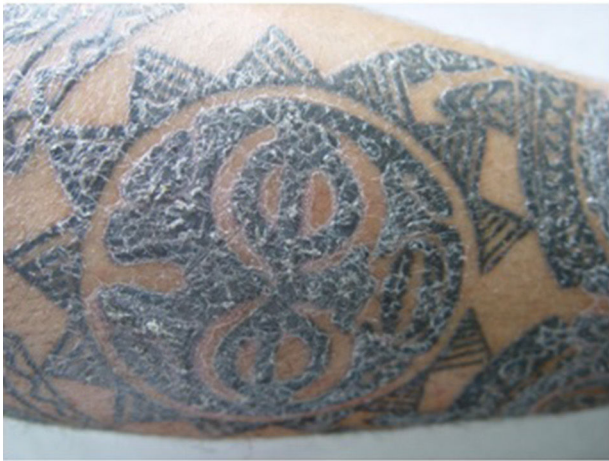


Figura 5 Reacción cutánea «atípica» en dos pacientes tatuados con un lote de tinta contaminada por *Pseudomona aeruginosa*.

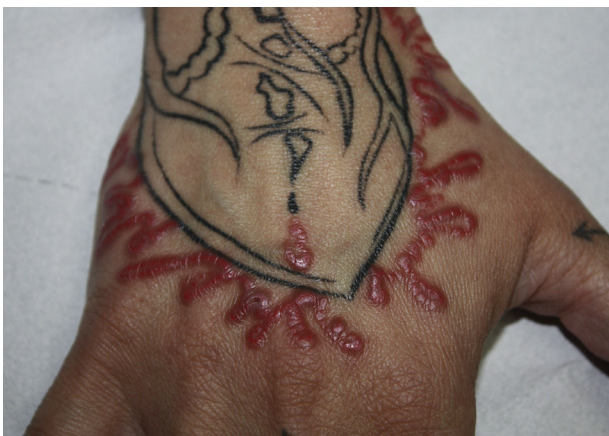

Figura 6 Patrón pápulo-liquenoide en una paciente con probable reacción alérgica a la tinta roja del tatuaje. El color de esta figura solo puede apreciarse en la versión electrónica del artículo.

lesiones suelen ser monomorfas y uniformes, afectando a todas las áreas tatuadas del color problema. En ocasiones se solicitan pruebas epicutáneas a aquellos pacientes con una reacción tardía pero que no afecta a la totalidad del área tatuada del color problema, por lo que por definición ya no se trataría de una reacción alérgica a la tinta y la rentabilidad de las pruebas es nula. La aparición de manifestaciones cutáneas idénticas en áreas del mismo color en tatuajes previos, apoya la naturaleza alérgica. Observamos este fenómeno en un paciente con dermatitis de contacto alérgica a tinta roja, que es el color que ocasiona más frecuentemente reacciones alérgicas según los datos de la literatura. En nuestra experiencia, no existen diferencias entre las reacciones a la tinta roja y a la tinta negra. Esto podría deberse a que los tatuajes negros son mucho más frecuentes.

La mayoría de las Unidades de Alergia Cutánea, cuando estudian a un paciente con sospecha de reacción alérgica a un tatuaje, utilizan la batería estándar de su país, una batería específica de metales y una batería específica de colorantes textiles, así como la tinta problema. La batería específica de metales se utiliza porque las tintas pueden contener pigmentos que procedan de sales metálicas inorgánicas. Sin embargo, las sales metálicas están siendo sustituidas por moléculas orgánicas, tales como los pigmentos azoicos y las quinacridonas¹⁵⁻¹⁷. La batería específica de colorantes textiles incluye numerosos pigmentos, aunque no tenemos la certeza de que contenga los que se emplean en el tatuado. La utilidad de las pruebas epicutáneas en este contexto, no está del todo clara. En la mayoría de los casos son negativas o inconsistentes, siendo anecdóticos los casos en los que han resultado positivas con una adecuada correlación clínica¹⁸. Esta falta de sensibilidad y especificidad de las pruebas epicutáneas plantea varias hipótesis. Algunos autores proponen que la negatividad de las pruebas podría atribuirse a la escasa penetración en la piel de la tinta aplicada en las pruebas. Otros defienden que el alérgeno real no está presente en su forma nativa en las tintas y creen que estos se formarían en la dermis tras un proceso de haptización. En este proceso podría jugar cierto papel la radiación solar, lo cual explicaría también los fenómenos de fotosensibilidad en las reacciones a tatuajes¹⁸⁻²¹.

A pesar de estos datos, consideramos que el estudio mediante pruebas epicutáneas es aconsejable en todo paciente con una reacción tardía en un tatuaje, con clínica compatible y/o con una biopsia que muestre una dermatitis de interfase liquenoide. En estos casos se debería parchear la batería estándar y la tinta propia únicamente, ya que ni la batería de textiles ni la batería de metales han demostrado utilidad¹⁸. Conceptualmente, los test intradérmicos serían las pruebas más específicas para el estudio de estos pacientes, sin embargo no están exentas de riesgos y su utilización no es ética²²⁻²⁴. Esperamos que en un futuro podamos contar con más información acerca de la composición de las tintas que nos permitan parchear los alérgenos más precisos y así poder demostrar el compuesto culpable de la dermatitis de contacto alérgica.

Conflicto de intereses

Los autores declaran no tener ningún conflicto de intereses.

Bibliografía

1. Cruz FAM, Lage D, Frigério RM, Zaniboni MC, Arruda LHF. Reactions to the different pigments in tattoos: A report of two cases. *An Bras Dermatol*. 2010;85:708–11.
2. Laumann A, Derik A. Tattoos and body piercings in the United States: a national data set. *J Am Acad Dermatol*. 2006;55:413–21.
3. Simunovic C, Shinohara MM. Complications of decorative tattoos: Recognition and management. *Am J Clin Dermatol*. 2014;15:525–36.
4. Mataix J, Silvestre JF. Reacciones cutáneas adversas por tatuajes y piercings. *Actas Dermosifiliogr*. 2009;100:643–56.
5. Serup J, Carlsen KH, Sepehri M. Tattoo complaints and complications: diagnosis and clinical spectrum. *Curr Probl Dermatol*. 2015;48:48–60.
6. Hogsberg T, Saunte DM, Frimodt-Moller N, Serup J. Microbial status and product labeling of 58 original tattoo inks. *J Eur Acad Dermatol Venereol*. 2013;27:73–80.
7. Bassi A, Campolmi P, Cannarozzo G, Conti R, Bruscinò N, Gola M, et al. Tattoo-associated skin reaction: the importance of an early diagnosis and proper treatment. *Biomed Res Int*. 2014;2014:354–608.
8. Hogsberg T, Saunte DM, Frimodt-Moller N, Serup J. Microbial status and products labeling of 58 original tattoo inks. *J Eur Acad Dermatol Venereol*. 2013;27:73–80.
9. Philips RC, Hunter-Ellul LA, Martin JE, Wilkerson MG. *Mycobacterium fortuitum* infection arising in a new tattoo. *Dermatol Online J*. 2014;20:6.
10. Kennedy BS, Bedard B, Younge M, Tuttle D, Ammerman E, Ricci J, et al. Outbreak of *Mycobacterium chelonae* infection associated with tattoo ink. *N Engl J Med*. 2012;367:1020–4.
11. Ravits HG. Allergic tattoo granuloma. *Arch Dermatol*. 1962;86:287–9.
12. Ro YS, Lee CW. Granulomatous tissue reaction following cosmetic eyebrow tattooing. *J Dermatol*. 1991;18:52–5.
13. Vagefi MR, Dragan L, Hughes SM, Klippenstein KA, Seiff SR, Woog JJ. Adverse reactions to permanent eyeliner tattoo. *Ophthal Plast Reconstr Surg*. 2006;22:48–51.
14. Høgsberg T, Thomsen BM, Serup J. Histopathology and immune histochemistry of red tattoo reactions. *Skin Res Technol*. 2015;21:449–58.
15. Serup J, Kluger N, Bäumlér W. Tattoo inks: legislation, pigments, metals and chemical analysis. *Curr Probl Dermatol*. 2015;48:152–7.
16. Forte G, Petrucci F, Cristaudo A, Bocca B. Market survey on toxic metals contained in tattoo inks. *Sci Total Environ*. 2009;407:5997–6002.
17. Gaudron S, Ferrier-Le Bouëdec MC, Franck F, Dincan M. Azo pigments and quinacridones induce delayed hypersensitivity in red tattoos. *Contact dermatitis*. 2015;72:97–105.
18. Serup J, Hutton Carlsen K. Patch test study of 90 patients with tattoo reactions: negative outcome of allergy patch test to baseline batteries and culprit inks suggests allergens are generated in the skin through haptization. *Contact Dermatitis*. 2014;71:255–63.
19. Hutton Carlsen K, Serup J. Photosensitivity and photodynamic events in black, red and blue tattoos are common: A 'Beach study'. *J Eur Acad Dermatol Venereol*. 2014;28:231–7.
20. Vasold R, Naarmann N, Ulrich H, Fischer D, König B, Landthaler M, et al. Tattoo pigments are cleaved by laser light – the chemical analysis in vitro provides evidence for hazardous compounds. *Photochem Photobiol*. 2004;80:185–90.
21. Engel E, Spannberger A, Vasold R, König Landthaler M, Bäumlér W. Photochemical cleavage of a tattoo pigment by UVB radiation or natural sunlight. *J Dtsch Dermatol Ges*. 2007;5:583–9.
22. González Villanueva I, Silvestre JF. Reacciones alérgicas frente a las tintas de los tatuajes. En: Muños Borrás D, editor. *Tratado sobre los tatuajes: claves para su eliminación con láser*. Buenos Aires: Ediciones Journal; 2017. p. 69–78.
23. Tresukosol P, Ophaswongse S, Kullavanijaya P. Cutaneous reaction to cosmetic lip tattooing. *Contact Dermatitis*. 1997;36:176–7.
24. Steinbrecher I, Hemmer W, Jarisch R. Adverse reaction to the azo dye Pigment Red 170 in a tattoo. *J Dtsch Dermatol Ges*. 2004;1007–8.