

8. Stock H, Perino G, Athanasian E, Adler R. Leiomyoma of the foot: Sonographic features with pathologic correlation. *HSS J Musculoskelet J Hosp Spec Surg*. 2011;7:94–8.
9. Giovagnorio F, Andreoli C, de Cicco ML. Color Doppler sonography of focal lesions of the skin and subcutaneous tissue. *J Ultrasound Med Off J Am Inst Ultrasound Med*. 1999;18:89–93.
10. Lange TA, Austin CW, Seibert JJ, Angtuaco TL, Yandow DR. Ultrasound imaging as a screening study for malignant soft-tissue tumors. *J Bone Joint Surg Am*. 1987;69:100–5.

D. Morgado-Carrasco<sup>a</sup>, S. Gómez<sup>a</sup>, L. Alós<sup>b</sup>  
y P. Giavedoni<sup>a,\*</sup>

<sup>a</sup> Servicio de Dermatología, Hospital Clínic, Universitat de Barcelona, Barcelona, España

<sup>b</sup> Servicios de Anatomía Patológica, Hospital Clínic, Universitat de Barcelona, Barcelona, España

\* Autor para correspondencia.

Correo electrónico: [giavedonip@gmail.com](mailto:giavedonip@gmail.com) (P. Giavedoni).

<https://doi.org/10.1016/j.ad.2017.09.010>

0001-7310/

© 2017 AEDV.

Publicado por Elsevier España, S.L.U. Todos los derechos reservados.

## ¿Es el signo de Hutchinson patognomónico de melanoma subungueal?



### Is Hutchinson's Sign Pathognomonic of Subungual Melanoma?

Sra. Directora:

La melanoniquia longitudinal corresponde a la pigmentación café clara, oscura o negra de la lámina ungueal. Esta condición puede observarse como una característica étnica en población negra, latinoamericanos y asiáticos. Puede estar presente también en algunas condiciones benignas como traumatismos, uso de fármacos, infecciones y en lesiones melanocíticas tales como lentigos ungueales y nevos, así como también puede asociarse a la presencia de melanoma subungueal (MS). El MS es infrecuente, con incidencias entre 0,7-3,5% de todos los melanomas en población general<sup>1</sup>. La dermatoscopia ayuda en el diagnóstico diferencial<sup>2</sup>. Uno de los hallazgos que orientan a MS es el signo de Hutchinson (SH), pigmentación periungueal en los pliegues ungueales e hiponiquio<sup>3,4</sup>. El SH se ha considerado como un signo ominoso, correspondiendo a la extensión radial del MS. Sin embargo, puede observarse en condiciones benignas como el signo de «pseudohutchinson» (visión del pigmento a través de la cutícula por transparencia de esta)<sup>4,5</sup> y en algunas lesiones melanocíticas benignas como los nevos congénitos, lo cual puede hacernos sospechar de MS<sup>6-8</sup>, a pesar de ser muy infrecuente en la población pediátrica.

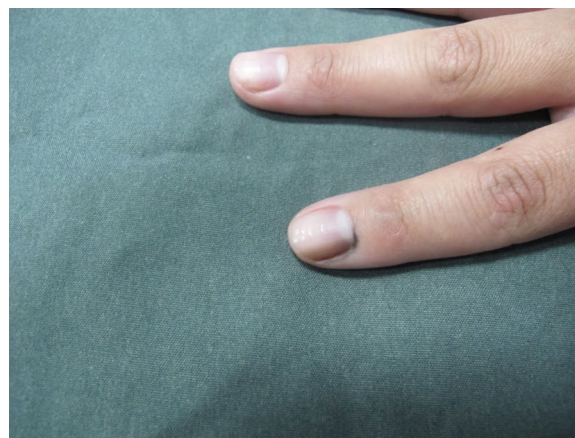
### Caso clínico

Una mujer de 25 años de edad presenta una melanoniquia longitudinal del dedo índice derecho desde los 8 años de edad, sin variación en el tiempo. Al examen físico se observa una paciente con fototipo III con una banda longitudinal pigmentada, color café oscuro, de 2 mm de ancho, en el segundo dedo de mano derecha. Destaca la presencia de signo de Hutchinson (fig. 1). La dermatoscopia mostró un patrón de bandas paralelas longitudinales, color café, con SH en el pliegue proximal y lateral (fig. 2). Se realizó

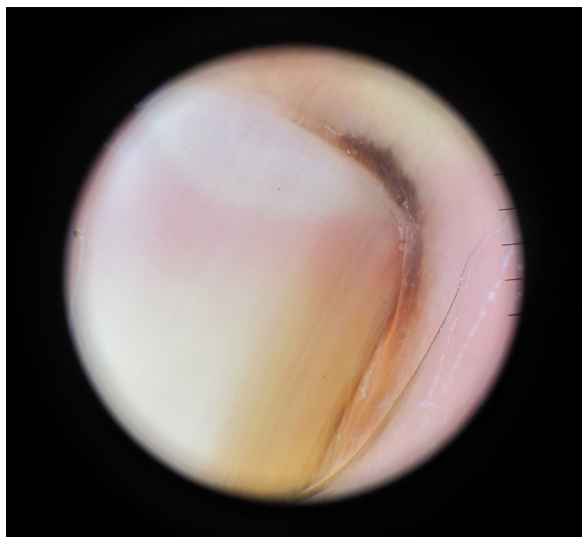
una biopsia con escisión de la matriz, además de los pliegues comprometidos. El informe mostró un tejido ungueal de epitelio escamoso con maduración epitelial conservada, levemente acantótico, con melanosos epitelial basal, sin proliferación melanocítica lentiginosa ni en nidos, con aislados melanófagos en el estroma. Tinción de PAS negativa y no se observó signos de hemorragia (fig. 3). Estos hallazgos son compatibles con lentigo ungueal. La paciente evoluciona con un resultado estético y funcional aceptable a los pocos meses.

### Discusión

Diferenciar el origen benigno o maligno (MS) de las melanoniquias es un reto. Para ello se analizan 3 pasos: primero si el pigmento corresponde a melanina u otro pigmento; segundo establecer si el aumento de melanina se debe a activación o proliferación melanocítica. Las bandas de pigmento de color gris homogéneo sugieren activación melanocítica, mientras que bandas de coloración café o negras sugieren proliferación melanocítica a la dermatoscopia<sup>2</sup>; y tercero determinar si la proliferación melanocítica corresponde a una condición benigna (nevos adquiridos, congénitos, lentigos) o maligna (MS). La pérdida del paralelismo, aumento progresivo del grosor de la banda ungueal, la heterogeneidad del pigmento,



**Figura 1** Aspecto clínico: melanoniquia longitudinal, con pigmentación periungueal (SH).



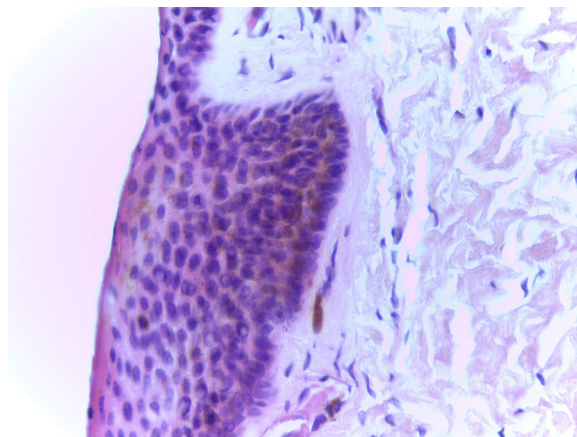
**Figura 2** Dermatoscopia: patrón de bandas paralelas regulares, café claro, con pigmentación del pliegue proximal y lateral (SH).

la presencia de SH y la distrofia ungueal apuntan a MS<sup>2</sup>. El problema surge cuando se presenta una melanoniquia con patrones de benignidad asociado a un SH aislado.

Algunos estudios en dermatoscopia intraoperatoria de la matriz han mostrado patrones que se correlacionarían fuertemente con lesiones benignas y con melanoma, tema que aún está en desarrollo pero que podría ser de utilidad clínica en el futuro<sup>9</sup>.

El signo de Hutchinson fue descrito en 1886, considerado siempre como un criterio altamente sospechoso de melanoma subungueal; sin embargo, no es infrecuente la presencia de falsos positivos en condiciones benignas, tales como síndrome de Peutz-Jeghers y Laugier-Hunziger, la radioterapia, algunos fármacos (minociclina), traumatismos, nevos congénitos, pigmentación étnica, enfermedades sistémicas (hipertiroidismo, síndrome de Cushing, enfermedades de depósito), entre otras<sup>2,3</sup>. Los nevos congénitos pueden tener características sospechosas de lesión maligna, como signo de Hutchinson, oscurecimiento y engrosamiento progresivo de la banda<sup>6-8</sup>.

Nuestra paciente presentó una lesión desde la infancia, sin cambios evolutivos. La presencia del SH motivó la biopsia, aunque la dermatoscopia mostró una lesión de paralelismo conservado y coloración uniforme (fig. 2). Es importante tener presente que el SH no se considera patognomónico de melanoma, especialmente en niños, donde los criterios diagnósticos clínicos y dermatoscópicos no se han validado de igual forma que en los adultos<sup>6,10</sup>. Presentamos este caso por ser ejemplo de un falso positivo de MS. Sin embargo, los autores recomendamos firmemente la toma de biopsia frente a la presencia de SH por su fuerte asociación con este tumor.



**Figura 3** Hematoxilina-eosina  $\times 400$ . Epitelio escamoso acantótico con maduración celular adecuada, con melanosis epitelial basal y aislados melanófagos en estroma, sin proliferación melanocítica.

### Conflicto de intereses

Los autores declaran no tener ningún conflicto de intereses.

### Bibliografía

1. Patel GA. Subungual melanoma: A deceptive disorder. *Acta Dermatovenerol Croat.* 2008;16:236-42.
2. Koga H. Key point in dermoscopic differentiation between early nail apparatus melanoma and benign longitudinal melanonychia. *J Dermatol.* 2011;38:45-52.
3. Baran R, Kechijian P. Hutchinson's sign: A reappraisal. *J Am Acad Dermatol.* 1996;34:87-90.
4. Levit EK, Kagen MH, Scher RK, Grossman M, Altman EAT. The ABC rule for clinical detection of subungual melanoma. *J Am Acad Dermatol.* 2000;42:269-74.
5. Kawabata Y. Two kinds of Hutchinson's sign, benign and malignant. *J Am Acad Dermatol.* 2001;44:305-7.
6. Saida T, Ohshima Y. Clinical and histopathologic characteristics of early lesions of subungual malignant melanoma. *Cancer.* 1989;63:556-60.
7. Cooper C, Arva NC. A clinical, histopathologic, and outcome study of melanonychia striata in childhood. *J Am Acad Dermatol.* 2015;72:773-9.
8. Goldminz AM, Wolpowitz D. Congenital subungual melanocytic nevus with a pseudo-Hutchinson sign. *Dermatol Online J.* 2013;19:8.
9. Hirata SH, Yamada S, Enokihara MY, Di Chiacchio N, de Almeida FA, Enokihara MM, et al. Patterns of nail matrix and bed of longitudinal melanonychia by intraoperative dermatoscopy. *J Am Acad Dermatol.* 2011;65:297-303.
10. Tosti A, Piraccini B, Cagalli A, Haneke E. In situ melanoma of the nail unit in children: Report of two cases in fair-skinned Caucasian children. *Pediatr Dermatol.* 2012;29:79-83.

V. Catalán<sup>a,\*</sup>, M. Yagnam<sup>b</sup>, C. Morales<sup>c</sup> y M. Villagra<sup>d</sup>

<sup>a</sup> *Servicio de Dermatología, Hospital Clínico Universidad de Chile, Santiago, Chile*

<sup>b</sup> *Departamento de Dermatología, Universidad de Chile, Santiago, Chile*

<sup>c</sup> *Servicio de Anatomía Patológica, Hospital Clínico Universidad de Chile, Santiago, Chile*

<sup>d</sup> *Facultad de Medicina, Universidad de Chile, Santiago, Chile*

\* Autor para correspondencia.

Correo electrónico: [dravcatalan@gmail.com](mailto:dravcatalan@gmail.com) (V. Catalán).

<https://doi.org/10.1016/j.ad.2017.06.020>

0001-7310/

© 2017 AEDV.

Publicado por Elsevier España, S.L.U. Todos los derechos reservados.