

Eritema multiforme secundario a imiquimod tópico al 5% en paciente con síndrome de Gorlin



Erythema Multiforme Caused by Treatment With Topical Imiquimod 5% in a Patient With Gorlin Syndrome

Sra. Directora:

El eritema multiforme (EM) es una dermatosis aguda caracterizada por lesiones cutáneas con afectación mucosa variable. Se describe un caso de EM desarrollado tras la aplicación de imiquimod tópico para el tratamiento de un carcinoma basocelular en una mujer con síndrome de Gorlin.

Caso clínico

Mujer de 56 años, diagnosticada de síndrome de Gorlin que acudía con regularidad al servicio de dermatología para la detección y el tratamiento de carcinomas basocelulares, presentó una erupción cutánea pruriginosa localizada en la extremidad superior, incluidas las palmas, y en los tobillos tras 18 aplicaciones de imiquimod 5% tópico (aplicado de lunes a viernes una vez al día) en uno de sus basaliomas situado en la punta nasal. La paciente tomaba a diario, desde hacía años, ezetimiba 10 mg, simvastatina 20 mg y clonazepam 0,5 mg.

A la exploración física presentaba unas pápulas y placas eritemato-edematosas en el dorso de las manos, los antebrazos, los brazos y los tobillos (fig. 1) y también una reacción inflamatoria local en la zona de aplicación del imiquimod en el dorso nasal (fig. 2). Algunas de las placas mostraban una morfología en diana y no existían lesiones asociadas en las mucosas.

El examen histopatológico de una de las lesiones del codo izquierdo mostró un infiltrado inflamatorio linfocitario en dermis con disposición preferentemente perivascular, exocitosis epidérmica y algunos focos de necrosis epitelial, con

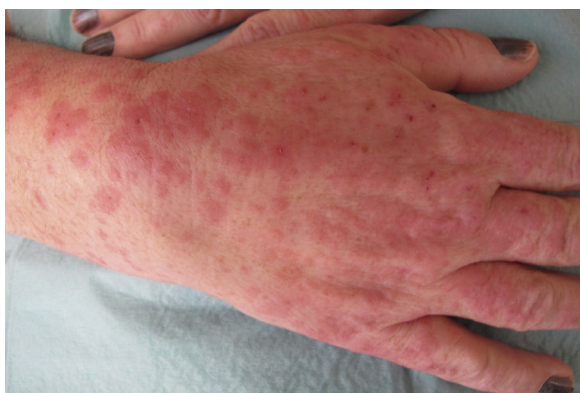

Figura 1 Lesiones eritematoedematosas en manos, algunas con morfología en diana.

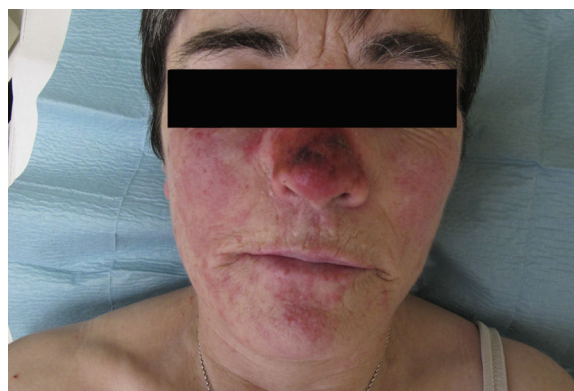

Figura 2 Eritema en pirámide nasal (zona de aplicación de imiquimod) y en mejillas, en forma de placas confluyentes con cierta necrosis en área nasal.

formación incipiente de ampollas intraepidérmicas (fig. 3), confirmando nuestra sospecha diagnóstica de EM. Se suspendió el tratamiento con imiquimod, y se comenzó a tratar dichas lesiones con mometasona furoato tópico, con la resolución completa del proceso 15 días después.

El imiquimod 5% en crema es un inmunomodulador tópico aprobado para el tratamiento de las queratosis actínicas, los carcinomas basocelulares y las verrugas genitales. Su capacidad antitumoral y antiviral proviene de su capacidad de estimular la respuesta inmunológica innata y adquirida, activando los receptores «toll-like» 7 y 8, lo cual estimula la secreción de citoquinas proinflamatorias (α -TNF, interferón alfa, IL-6...) ¹ y así se desencadena la inflamación y la destrucción de células tumorales y de células infectadas por virus.

Como efectos secundarios predominan los locales: eritema, edema o ulceración, entre otros; también han sido descritas lesiones cutáneas distantes del lugar de aplicación, como el síndrome de Stevens-Johnson, el eritema multiforme o el lupus cutáneo.

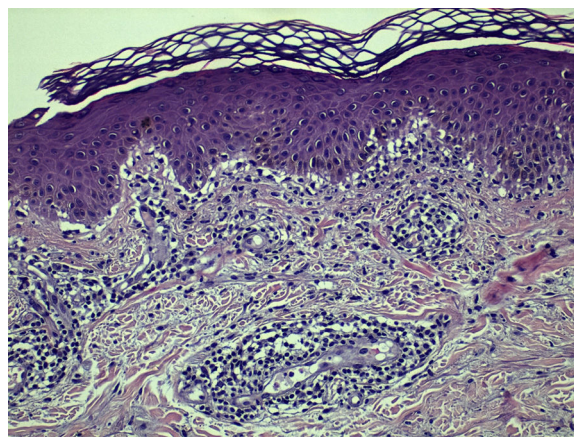


Figura 3 Infiltrado linfocitario dérmico de disposición perivascular y degeneración vacuolar de la capa basal con exocitosis (hematoxilina-eosina x 40).

Encontramos muchos fármacos asociados al EM en la literatura (antibióticos, corticoides, AINE...) mientras que existen pocas notificaciones de EM asociado a tratamientos tópicos¹⁻³. En la literatura solo encontramos 3 casos descritos asociados a imiquimod tópico y ninguno en pacientes con síndrome de Gorlin. El mecanismo por el cual el imiquimod tópico podría causar estas lesiones dependería de una absorción sistémica del fármaco, lo que, unido a su acción inmunomoduladora, podría dar lugar a una reacción inmune de hipersensibilidad tipo III y/o IV, que en última instancia desembocaría en EM. Probablemente el hecho de presentar una intensa reacción inflamatoria local, como es el caso de nuestra paciente, puede favorecer la absorción sistémica del fármaco y predisponer al desarrollo de una erupción tipo EM. La existencia de una predisposición de base inmunológica en pacientes con síndrome de Gorlin a desarrollar este tipo de dermatosis es una hipótesis que en este momento no podemos confirmar.

Conflicto de intereses

Los autores declaran no tener ningún conflicto de intereses.

Bibliografía

1. García-Arpa M, Rodríguez-Vázquez M, Delgado Portela M, Vera Iglesias E. Eritema multiforme due to imiquimod 5% cream. *Actas Dermosifiliogr.* 2010;101:551-71.
2. Ballester I, Guijarro J, Niveiro M. Erythema multiforme induced by imiquimod 5% cream. *Int J Dermatol.* 2014;53:e347-66.
3. Christou E, Morrow C. Erythema multiforme to topical imiquimod 5% cream. *Australas J Dermatol.* 2012;53:32.

S. Peña-López*, O. Suárez-Magdalena, B. Monteagudo y M. Cabanillas

Servicio de Dermatología, Complejo Hospitalario Universitario de Ferrol, Ferrol, A Coruña, España

* Autor para correspondencia.

Correo electrónico: Sandra.Pena.Lopez2@sergas.es (S. Peña-López).

<https://doi.org/10.1016/j.ad.2017.08.007>

0001-7310/

© 2017 AEDV.

Publicado por Elsevier España, S.L.U. Todos los derechos reservados.

Vasculopatía livedoide tratada con rivaroxabán. Potenciales usos de los nuevos anticoagulantes orales para el dermatólogo



Treatment of Livedoid Vasculopathy With Rivaroxaban: A Potential Use of New Oral Anticoagulants for Dermatologists

Sra. Directora:

La vasculopatía livedoide (VL) es una enfermedad trombótica no inflamatoria de la microcirculación cutánea que se caracteriza por *livedo racemosa* y úlceras cutáneas dolorosas en miembros inferiores^{1,2}. Presentamos 2 casos de VL con respuesta completa y prolongada a rivaroxabán. Ade-

más, hacemos una revisión de los nuevos anticoagulantes orales con potenciales usos para el dermatólogo.

Caso clínico 1

Una mujer de 53 años sin antecedentes de interés consultó por múltiples úlceras cutáneas dolorosas en ambos pies de 2 años de evolución. A la exploración física presentó una úlcera de aproximadamente 3 cm en cara medial del pie izquierdo sobre un fondo de *livedo racemosa* y púrpura retiforme (fig. 1a). La historia clínica y las pruebas complementarias descartaron estado de hipercoagulabilidad, enfermedad inflamatoria sistémica o enfermedad infecciosa. En la evaluación de enfermedad arterial periférica no se detectaron alteraciones del índice tobillo-brazo ni de la ecografía doppler. La biopsia cutánea mostró trombos de fibrina en los vasos dérmicos, extravasación hemática, hialinización de la pared de los vasos y neovascularización

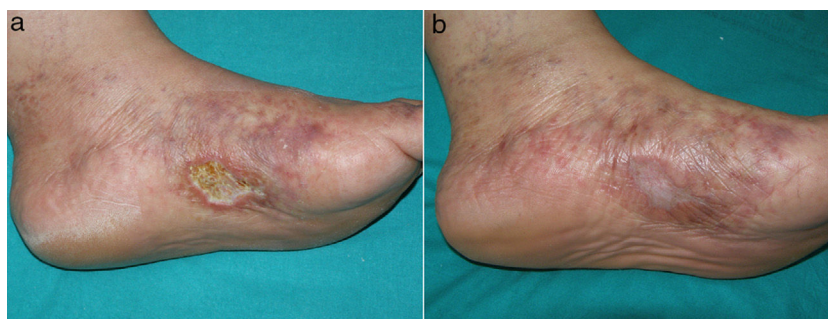

Figura 1 a) Úlcera cutánea en cara medial del pie izquierdo sobre un fondo de *livedo racemosa* y púrpura retiforme. b) Atrofia blanca secundaria a la cicatrización tras el uso de rivaroxabán oral.