



ACTAS Dermo-Sifiliográficas

Full English text available at
www.actasdermo.org



CASOS PARA EL DIAGNÓSTICO

Múltiples pápulas en ambas manos



Multiple Papules on Both Hands

Historia clínica

Una mujer de 39 años, sin antecedentes personales de interés, natural de Bolivia, consultó por múltiples lesiones en ambas manos, asintomáticas, de aproximadamente 5 años de evolución. No se había aplicado ningún tratamiento. Refería que una tía materna presentaba lesiones similares en la misma localización.

Exploración física

A la exploración física se objetivaron numerosas pápulas amarillentas de 2 a 4 mm de diámetro en las palmas de ambas manos (figs. 1a y b), agrupadas ocasionalmente formando placas, así como lesiones aisladas en las caras laterales y en el dorso de los dedos.

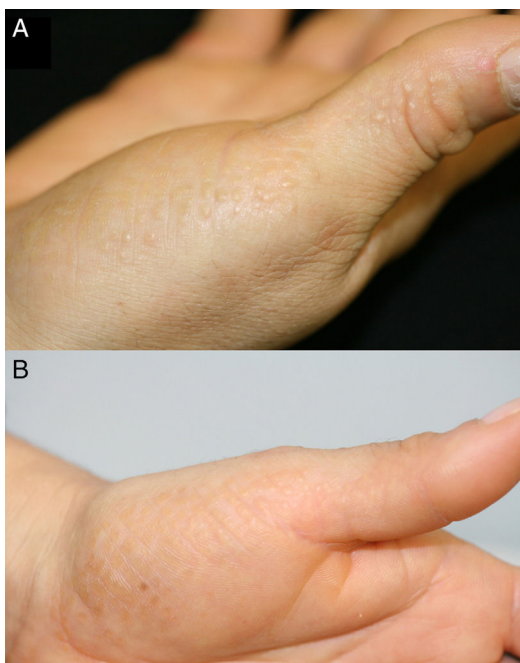


Figura 1

Histopatología

Se realizó una biopsia de una de las lesiones que mostró una hiperqueratosis de tipo ortoqueratósico (fig. 2), con un mínimo componente linfocitario superficial en la dermis. Con la técnica histoquímica de Verhoeff se observó una disminución y fragmentación de las fibras de reticulina (fig. 3).

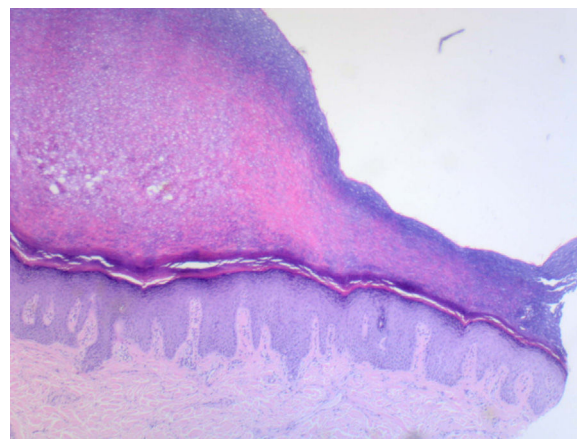


Figura 2 Hematoxilina-eosina $\times 5$.

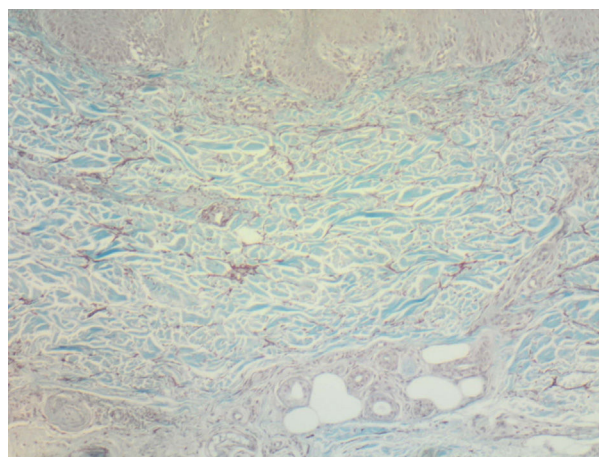


Figura 3 Verhoeff $\times 100$.

¿Cuál es su diagnóstico?

Diagnóstico

Acroqueratoelastoidosis (AQE).

Evolución y tratamiento

En nuestro caso no prescribimos tratamiento, ya que las lesiones no eran sintomáticas ni preocupaban a la paciente.

Discusión

La AQE es una genodermatosis idiopática de afectación palmo-plantar, descrita por Costa por primera vez en 1953¹. Se incluye en el grupo de las acroqueratodermias marginales que se caracterizan por la aparición de pápulas y placas en el margen de las manos y los pies, siendo la AQE un subtipo hereditario de este grupo de dermatosis². Se han descrito patrones de herencia autosómico, tanto dominante como recesivo^{1,3}. Se caracteriza por la aparición de pápulas poligonales bien delimitadas, algunas umbilicadas, de 2 a 5 mm de diámetro del color de la piel normal o amarillentas¹. Estas lesiones se sitúan sobre el margen de transición entre la piel dorsal y palmar o plantar de las manos y los pies, siendo normalmente asintomáticas, aunque pueden ser pruriginosas o asociarse a hiperhidrosis⁴. La distribución es variable, encontrándose lesiones tanto de forma aislada como agrupadas formando placas. Es frecuente el inicio del cuadro en adultos jóvenes¹.

La etiopatogenia de la AQE es desconocida. Se sospecha que el mecanismo causal es la producción anómala de haces de fibras elásticas por parte de los fibroblastos, dando lugar a una fragmentación y disminución de la cantidad de dichas fibras en la dermis reticular (elastorrexis)⁵. En el estudio microscópico se ha objetivado una disminución en el número de fibroblastos y que estos contienen gránulos densos citoplasmáticos que podrían corresponder a precursores de la reticulina⁴. En pacientes afectos por esta dermatosis, también se ha descrito elastorrexis sin cambios epidérmicos en la piel de localizaciones no afectadas clínicamente⁵.

El diagnóstico diferencial debe realizarse con otras acroqueratodermias marginales, fundamentalmente con la hiperqueratosis focal acral (HFA), las placas colágenas degenerativas de las manos y la queratoelastoidosis marginal^{1,2,5}. Tanto la AQE como la HFA pertenecen al subgrupo de las acroqueratodermias hereditarias y se diferencian por los hallazgos histológicos: mientras que en la AQE es

característica la elastorrexis, en la HFA encontramos las fibras elásticas en cantidades y distribución normales⁵. Las placas colágenas degenerativas de las manos y la queratoelastoidosis marginal aparecen de forma adquirida en trabajadores manuales con intenso daño actínico, historia de fotoexposición crónica y traumatismos repetidos en las manos^{2,5}, afectando fundamentalmente la cara interna del pulgar y la cara externa del dedo índice⁶.

Los diferentes tratamientos usados hasta la fecha como la crioterapia, el ácido salicílico, el metotrexato, la dapsona y los corticoides orales han resultado insatisfactorios^{2,5}. Únicamente el acitretino a dosis de 0,5 mg/kg/día ha mostrado alguna utilidad².

Conflicto de intereses

Los autores declaran no tener ningún conflicto de intereses.

Bibliografía

- Rivera R, Guerra A, Rodríguez-Peralto JL, Iglesias L. Acroqueratoelastoidosis: presentación de dos nuevos casos. *Actas Dermosifiliogr*. 2003;94:247-50.
- Bogle MA, Hwang LY, Tschien JA. Acrokeratoelastoidosis. *J Am Acad Dermatol*. 2002;47:448-51.
- Boudghene-Stambouli O, Merad-Boudin A, Benkalfat MR, Khedim A. Costa Acrokerato-elastoidosis. *Ann Dermatol Venereol*. 1993;120:539-41.
- Masse R, Quillard A, Hery B. Acrokeratoelastoidose de Costa. *Ann Dermatol Venereol*. 1997;104:441-5.
- Tsai S, Kageyama N, Warthan M, Cockerell CJ. Acrokeratoelastoidosis. *Int J Dermatol*. 2005;44:406-7.
- Palomo-Arellano AA, Cervigón-González I, Torres-Iglesias LM, Fuentes-Martínez N. Placas queratósicas lineales en ambas manos. *Actas Dermosifiliogr*. 2010;101:801-2.

A. Panés-Rodríguez^{a,*}, A. Jaka-Moreno^a,
I. Arias-Camisión Montero^b y A. Tuneu-Valls^a

^a Servicio de Dermatología, Hospital Universitario Donostia, Donostia-San Sebastián, Guipúzcoa, España

^b Servicio de Anatomía Patológica, Clínica de la Asunción, Tolosa, Guipúzcoa, España

* Autor para correspondencia.

Correo electrónico: adriapanes@gmail.com

(A. Panés-Rodríguez).