

evolución, después de un tratamiento inadecuado o por microorganismos resistentes. En cuanto a su causa se debe a microorganismos que sobreviven inactivos y que están presentes en aproximadamente el 10% de los pacientes multibacilares⁵⁻⁷.

Esta forma clínica de lepra es poco frecuente, y se trata de pacientes con hiperactividad lesional: las lesiones previas se exacerban haciéndose mayores, o aparecen nuevas y se tornan sintomáticas. Suele desarrollarse durante uno a 3 años como nódulos o lepromas localizados preferentemente en la cara, la espalda, las nalgas y las extremidades⁵⁻⁷.

En la histopatología se observa una epidermis normal con dermis ocupada por un denso infiltrado que mimetiza un tumor fibrohistiocítico, constituido por histiocitos que se hacen fusiformes. De forma característica estos expresan factor XIIIa y pierden expresión de S100, pudiendo llegar a negativizarse^{3,4,7}. Esto fue lo observado en las lesiones nodulares que tenía nuestra paciente en los miembros inferiores.

El hecho de que nuestra paciente estuviera embarazada en el momento en el que desarrolló la clínica de la enfermedad probablemente no sea casual, ya que está ampliamente descrito cómo la lepra se activa y manifiesta recaídas durante el embarazo o puerperio debido a las alteraciones y cambios en la respuesta inmune que ocurren durante este periodo².

Los hijos de estas mujeres tienen un riesgo relativamente alto de ser contagiados si las madres padecen una lepra multibacilar no tratada, y aunque se han documentado pocos casos de transmisión vertical, el recién nacido debe ser seguido por un tiempo indefinido, e incluso estudiar la presencia del bacilo de Hansen en el moco nasal. Nuestra paciente comenzó el tratamiento durante el embarazo, por lo que el riesgo de contagio es muy bajo, y no hay evidencia de transmisión con la lactancia materna, pero los padres deben ser instruidos sobre la enfermedad y sobre la necesidad de consultar ante cualquier indicio de ella^{1,2}.

La incidencia de la lepra en España está en aumento, debido principalmente a casos en pacientes procedentes de zonas endémicas. El concepto erróneo de su baja frecuencia en nuestro ambiente hace que muchas veces no la incluyamos en el espectro del diagnóstico diferencial, dificultándose su diagnóstico.

Conflicto de intereses

Los autores declaran no tener ningún conflicto de intereses.

Agradecimientos

Al Dr. Félix Contreras Rubio, Catedrático de Anatomía Patológica de la Universidad Autónoma de Madrid, y a la Dra. Elena Ruiz Bravo-Burguillos del Servicio de Anatomía Patológica del Hospital Universitario La Paz, por su ayuda y colaboración en el diagnóstico del caso discutido.

Bibliografía

- Eichelmann K, González González SE, Salas-Alanis JC, Ocampo-Candiani J. Leprosy. An update: Definition, pathogenesis, classification, diagnosis, and treatment. *Actas Dermosifiliogr*. 2013;104:554-63.
- Moschella SL. An update on the diagnosis and treatment of leprosy. *J Am Acad Dermatol*. 2004;51:417-26.
- Weedon D. Infections, infestations. Section 6. Chapter 23. Bacterial, rickettsial infections. Leprosy. *Weedon's skin pathology*. 3rd ed. Churchill Livingstone. p. 562-566.
- Cuevas-Santos J, Contreras F, McNutt Scott N. Multibacillary leprosy: Lesions with macrophages positive for S100 protein and dendritic cells positive for Factor 13a. *J Cutan Pathol*. 1998;25:7-530.
- Kaimal S, Thappa DM. Relapse in leprosy. *Indian J Dermatol Venereol Leprol*. 2009;75:126-35.
- Ridley DS, Ridley MJ. Exacerbation reactions in hyperactive lepromatous leprosy. *Int J Lepr Other Mycobac Dis*. 1984;52:94-384.
- Moreno T, Mancia S, di Martino Ortiz B, Rodríguez M, Knopfmacher O, Bolla de Lezcano L. Hansen lepromatoso histioide. Características clínicas y epidemiológicas en pacientes de la cátedra de dermatología del hospital de clínicas. Facultad de ciencias médicas de la Universidad Nacional. Asunción. Paraguay. Trabajos científicos y colaboraciones. *Fontilles Rev Leprol*. 2013;29:109-18.

A. Sánchez-Orta^{a,*}, M.F. Albízuri Prado^a,
T. González Pessolani^b y E. Sendagorta Cudós^a

^a Servicio de Dermatología, Hospital Universitario La Paz, Madrid, España

^b Servicio de Anatomía Patológica, Hospital Universitario La Paz, Madrid, España

* Autor para correspondencia.

Correo electrónico: albasanchezorta@gmail.com
(A. Sánchez-Orta).

<http://dx.doi.org/10.1016/j.ad.2015.08.010>

Hiperpigmentación facial simétrica adquirida



Acquired Symmetric Facial Hyperpigmentation

Sr. Director:

Las melanocitosis dérmicas constituyen un amplio grupo de lesiones melanocíticas congénitas o adquiridas, que comparten como hallazgo histopatológico la presencia de

melanocitos dendríticos con pigmentación variable en la dermis, con o sin presencia de melanófagos¹. Este grupo incluye la mancha mongólica, el nevus azul, el nevus de Ota, el nevus de Ito, el nevus de Hori, y otras entidades menos conocidas como melanocitosis dérmicas atípicas².

Presentamos el caso de una mujer de 35 años de edad, natural de Nigeria, que consultó por hiperpigmentación facial asintomática y progresiva de 2 años de evolución en región frontal. Como único antecedente personal, la paciente tenía hipertensión arterial en tratamiento con

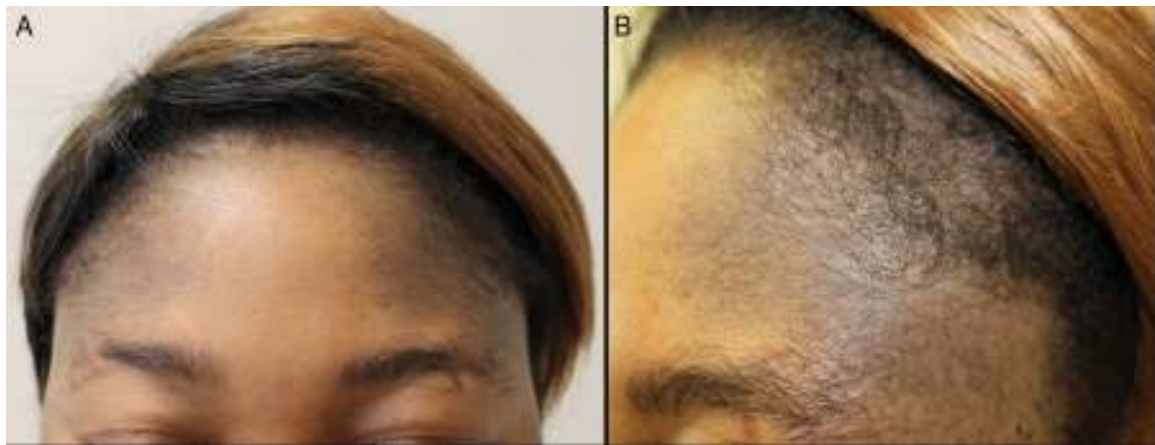

Figura 1 . A y B) Múltiples máculas milimétricas, confluentes, formando una mancha de aspecto moteado, mal delimitada, de tonalidad gris-azulada, en región frontal con extensión hacia ambos parietales.

amlodipino. No refería relación temporal entre la toma de amlodipino y el inicio de la hiperpigmentación ni toma de otros fármacos distintos al habitual. Negaba la aplicación tópica de algún producto en la zona. No había realizado ningún tratamiento.

La paciente, de fototipo v, presentaba en región frontal extendiéndose hacia ambos parietales, múltiples máculas de pocos milímetros, confluentes, que se agrupaban formando una gran mancha de aspecto moteado, mal delimitada, de tonalidad gris-azulada, no infiltrada. No se observaba descamación superficial (fig. 1). No presentaba lesiones en la conjuntiva ni en la mucosa oral.

En el estudio histopatológico se evidenció una proliferación de melanocitos dendríticos sin atipia en la dermis media (fig. 2), que se confirmó con la tinción de Masson-Fontana. No se observaron depósitos de pigmento no melánico. Todos los hallazgos fueron compatibles con un nevus de Hori.

El nevus de Hori, también conocido por su acrónimo en inglés ABNOM (*Acquired Bilateral Nevus of Ota like Macules*), es una de las melanocitosis dérmicas faciales adquiridas más frecuente¹. Fue descrito por Hori et al.

en 1984³. Suele afectar a mujeres asiáticas en torno a la cuarta o quinta décadas de la vida. Se han descrito casos de asociación familiar⁴. Se presenta como máculas de color azul-gris-marrón de distribución bilateral en la región frontal, fronto-parietal, párpados, mejillas y nariz. No asocia afectación ocular ni mucosa³, aunque recientemente se ha descrito un caso con afectación mucosa. Consideramos que los hallazgos clínico-patológicos de este caso de afectación mucosa podrían corresponder a un nevus de Ota⁵.

El origen de esta entidad permanece desconocido. En su etiopatogenia parece necesario la presencia de melanocitos ectópicos pobres de melanina en la dermis, por el descenso o migración desde la epidermis o bulbo piloso («dropping off»), o por la alteración en la migración durante el desarrollo embriológico, y la activación de estos en respuesta a radiación ultravioleta, hormonas, inflamación crónica y otros factores no bien establecidos¹. Su diagnóstico es principalmente clínico. En el estudio histopatológico se observan melanocitos en dermis media y alta, sin fibrosis ni alteración de la estructura dérmica normal³. Ultraestructuralmente estos melanocitos están plenamente desarrollados

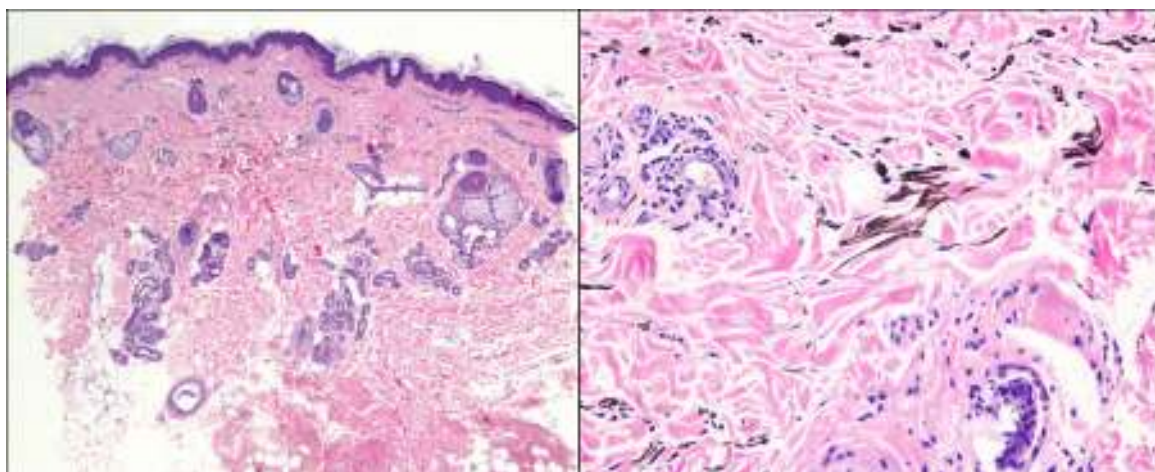


Figura 2 . Proliferación de melanocitos dendríticos sin atipia en la dermis media: A) Tinción hematoxilina-eosina ×20. B) Tinción hematoxilina-eosina ×200.

con melanosomas en estadios II, III y IV, rodeados de una vaina extracelular cuyo grosor se incrementa con la edad, confiriendo estabilidad a las lesiones^{1,3}.

El nevus de Ota, melanosis de Riehl, ocronosis y melasma, son sus principales diagnósticos diferenciales³. El nevus de Ota se diferencia por una edad de inicio más precoz, presentación unilateral y afectación mucosa. En la melanosis de Riehl u ocronosis exógena existe el antecedente de la aplicación de productos tópicos con anterioridad a la aparición de las lesiones. En la ocronosis endógena se objetiva pigmento no melánico en la dermis. El melasma comparte características clínicas similares como el predominio en el sexo femenino, la afectación predominante de la región malar y una patogenia común con aumento de la expresión de la vía SCF/c-kit⁶, pero no muestra la coloración gris-azulada del nevus de Hori^{3,7}, y los hallazgos histopatológicos también difieren^{8,9}. Estudios histopatológicos con controles sanos describen como hallazgos característicos del melasma un incremento en el depósito de melanina en la epidermis, con presencia normal o aumentada de melanocitos en la misma, que pueden aparecer de tamaño mayor al habitual y con dendritas prominentes, asociando en ocasiones con un aumento en el número de melanóforos^{8,9}. Teniendo esto en cuenta, a pesar de que el melasma ha recibido la subclasificación en epidérmico y dérmico, es probable que las formas puramente dérmicas correspondan realmente a nevus de Hori⁸.

Con respecto al tratamiento, algunos autores muestran resultados beneficiosos, aunque variables, con distintos láser Q-Switched (QS): QS láser Yag (1064 nm), QS láser Alejandrita (755 nm) y QS láser Rubi (694 nm), si bien parece que la hiperpigmentación residual transitoria es la norma^{1,10-13}. Con el objeto de reducir la misma, los tratamientos combinados de láser QS y agentes blanqueadores, dermoabrasión y láser CO₂ son los más empleados^{1,12}.

En conclusión, el nevus de Hori es una causa de hiperpigmentación facial adquirida, a tener en cuenta en la práctica clínica diaria.

Bibliografía

1. Park JM, Tsao H, Tsao S. Acquired bilateral nevus of Ota-like macules (Hori nevus): Etiologic and therapeutic considerations. *J Am Acad Dermatol.* 2009;61:88-93.
2. Valdés F, Ginarte M, Toribio J. Melanocitosis dérmicas. *Actas Dermosifiliogr.* 2001;92:379-88.

3. Hori Y, Kawashima M, Oohara K, Kukita A. Acquired, bilateral nevus of Ota-like macules. *J Am Acad Dermatol.* 1984;10:961-4.
4. Ee HL, Wong HC, Goh CL, Ang P. Characteristics of Hori naevus: A prospective analysis. *Br J Dermatol.* 2006;154:50-3.
5. Bhat RM, Pinto HP, Dandekeri S, Ambil SM. Acquired bilateral nevus of Ota-like macules with mucosal involvement: A new variant of Hori's nevus. *Indian J Dermatol.* 2014;59:293-6.
6. Lee JY, Kim EH, Kim KH, Kang HY, Lee ES, Kim YC. Acquired bilateral naevus of Ota-like macules: An immunohistological analysis of dermal melanogenic paracrine cytokine networks. *Br J Dermatol.* 2011;164:580-5.
7. Wang BQ, Shen ZY, Fei Y, Li H, Liu JH, Xu H, et al. A population-based study of acquired bilateral nevus-of-Ota-like macules in Shanghai, China. *J Invest Dermatol.* 2011;131:358-62.
8. Kang WH, Yoon KH, Lee ES, Kim J, Lee KB, Yim H, et al. Melasma: Histopathological characteristics in 56 Korean patients. *Br J Dermatol.* 2005;146:228-37.
9. Grimes PE, Yamada N, Bhawan J. Light microscopic, immunohistochemical and ultrastructural alterations in patients with melasma. *Am J Dermatopathol.* 2005;27:96-101.
10. Cho SB, Park SJ, Kim MJ, Bu TS. Treatment of acquired bilateral nevus of Ota-like macules (Hori's nevus) using 1064-nm Q-switched Nd: YAG laser with low fluence. *Int J Dermatol.* 2009;48:1308-12.
11. Lam AY, Wong DS, Lam LK, Ho WS, Chan HH. A retrospective study on the efficacy and complications of Q-switched alexandrite laser in the treatment of acquired bilateral nevus of Ota-like macules. *Dermatol Surg.* 2001;27:937-41.
12. Manuskiatti W, Sivayathorn A, Leelaudomlapi P, Fitzpatrick RE. Treatment of acquired bilateral nevus of Ota-like macules (Hori's nevus) using a combination of scanned carbon dioxide laser followed by Q-Switched ruby laser. *J Am Acad Dermatol.* 2003;48:584-91.
13. Kunachak S, Kunachakr S, Sirikulchayanonta V, Leelaudomniti P. Dermabrasion is an effective treatment for acquired bilateral nevus of Ota-like macules. *Dermatol Surg.* 1996;22:559-62.

M. González-Olivares*, L. Castillo-Fernández
y B. Echeverría

Servicio de Dermatología y Anatomía Patológica, Hospital Universitario de Fuenlabrada, Fuenlabrada, Madrid, España

* Autor para correspondencia.

Correo electrónico: mgonzalezo@salud.madrid.org
(M. González-Olivares).

<http://dx.doi.org/10.1016/j.ad.2015.10.011>