



ACTAS Derma-Sifiliográficas

Full English text available at
www.actasdermo.org



CASOS PARA EL DIAGNÓSTICO

Lesión tumoral de reciente aparición en paciente inmunodeprimido



New-Onset Mass in an Immunosuppressed Patient

Historia clínica

Varón de 64 años con leucemia linfática crónica, que precisó de quimioterapia y trasplante alogénico de sangre de cordón umbilical. Realizaba múltiples tratamientos, destacando prednisona y tacrolimus sistémicos. Diez meses después del trasplante presentó una lesión pruriginosa en la pierna derecha de lento crecimiento.

Exploración física

En la pierna derecha presentaba una lesión tumoral de 4 cm, bien delimitada, indolora, con drenaje de material

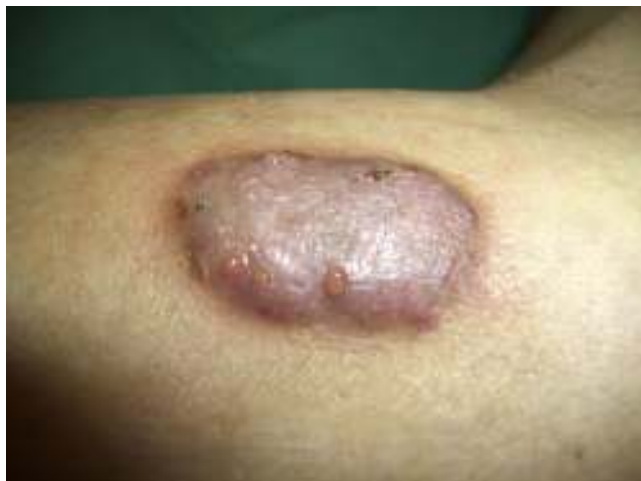

Figura 1

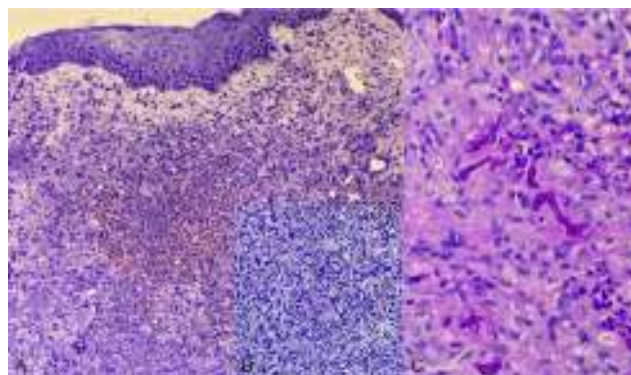


Figura 2 A) Hematoxilina-eosina $\times 100$. B) Hematoxilina-eosina $\times 200$. C) PAS $\times 400$.

serohemático a través de varios orificios (fig. 1). No se identificaron granos en el material de descarga.

Histopatología

A nivel dérmico se observó un intenso infiltrado inflamatorio mixto de carácter granulomatoso, con ocasionales focos de abscesificación, así como células gigantes multinucleadas tipo Langhans y de cuerpo extraño (figs. 2A y B). En la tinción de PAS resaltaban unas estructuras tabicadas de pared gruesa y otras de morfología redondeada (fig. 2C).

Exploraciones complementarias

El estudio analítico mostró anemia y neutropenia leve (1.100 neutrófilos/ mm^3). Se realizó cultivo microbiológico en el medio agar Sabouraud del exudado y de un fragmento de la biopsia.

¿Cuál es el diagnóstico?

Diagnóstico

Eumicetoma por *Cylindrocarpon* sp.

Evolución

En el medio agar Sabouraud se aislaron colonias blancas, lanosas y de aspecto desflecado. Microscópicamente se observaron hifas hialinas, alargadas y septadas, así como esporas hialinas, de pared lisa, tabicadas, con tendencia a agruparse y con células apicales de morfología redondeada (fig. 3). Con estos datos morfológicos se identificó un hongo filamentososo perteneciente al género *Cylindrocarpon*.

Se inició tratamiento con voriconazol oral pero, ante la falta de respuesta, el paciente precisó de anfotericina B liposomal intravenosa y posterior exéresis de la lesión.

Comentario

El micetoma es una enfermedad infecciosa granulomatosa crónica endémica en países tropicales y subtropicales. Se clasifica en actinomicetoma (asociado a especies de *Nocardia* y *Actinomyces*) y eumicetoma (secundario a hongos verdaderos), siendo este último el más frecuente^{1,3}.

En nuestro caso, se identificó un hongo del género *Cylindrocarpon*, hongos saprófitos o débilmente patógenos que afectan principalmente a pacientes inmunodeprimidos con neoplasias hematológicas⁴⁻⁷.

El micetoma es más frecuente en varones jóvenes, trabajadores rurales o viajeros. Los factores de riesgo son la falta de calzado protector, heridas en áreas desprotegidas, malnutrición e inmunosupresión. El agente infeccioso penetra por inoculación directa tras un traumatismo con objetos contaminados. Los miembros inferiores y, concretamente los pies (80%), son la localización más frecuente. El período de incubación oscila entre pocas semanas y varios meses^{1,3}.

El eumicetoma se presenta como una lesión indolora y de lento crecimiento, mientras que el actinomicetoma crece más rápidamente, con inflamación y destrucción local. Es frecuente la formación de fístulas que drenan material purulento o serosanguinolento, con los característicos granos, que se corresponden con colonias del hongo^{1,3,8}.

Las características morfológicas del hongo aislado son básicas para el diagnóstico. Las especies del género

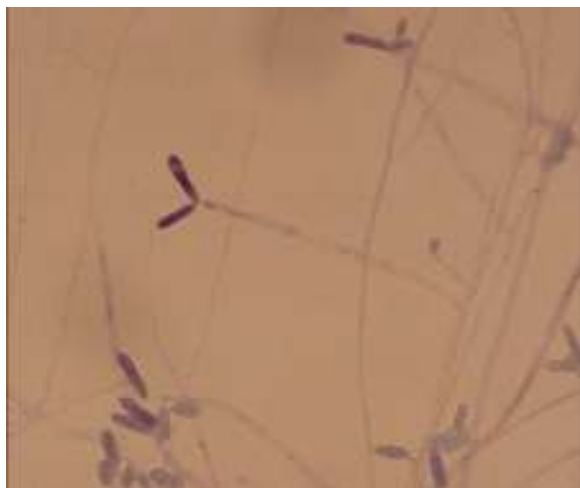

Figura 3

Cylindrocarpon spp. son muy similares a las del género *Fusarium* spp., lo que dificulta el diagnóstico. La existencia de conidias hialinas de pared fina con células apicales de morfología redondeada, y la ausencia de células basales en forma de pie, típicas del género *Fusarium* spp., son datos propios del género *Cylindrocarpon*. Las características de los granos también nos ayudan a identificar el agente causal. Las especies del género *Cylindrocarpon* spp. suelen presentar granos de color blanco^{4,5,7}.

El diagnóstico diferencial debe realizarse con lipoma, sarcoma, osteomielitis crónica, sarcoma de Kaposi, tuberculosis, esporotricosis o cromoblastomicosis¹⁻³.

El tratamiento depende del agente causal. En el eumicetoma está indicado tratamiento antifúngico oral o intravenoso (ketoconazol, itraconazol o anfotericina B liposomal), combinado con una resección quirúrgica amplia, manteniendo la integridad de la cápsula para evitar la diseminación a tejidos circundantes. Para el actinomicetoma se emplean antibióticos como trimetoprim-sulfametoxazol, amikacina o minociclina, con mejor respuesta terapéutica. Sin un tratamiento adecuado, el micetoma puede provocar grandes deformidades, amputación del miembro afecto o incluso la muerte del paciente^{1,3,9}.

Conflicto de intereses

Los autores declaran que no tienen ningún conflicto de intereses.

Bibliografía

- Lichon V, Klachemoune A. Mycetoma: A review. *Am J Clin Dermatol.* 2006;7:315–21.
- Barry SM. Micetoma. *Rev Argent Dermatol.* 2009;90:50–62.
- Estrada R, Chávez-López G, Estrada-Chávez G, López-Martínez R, Welsh O. Eumycetoma. *Clin Dermatol.* 2012;30:389–96.
- Hemshettar BM, Siddaramappa B, Padhye AA, Sigler L, Chandler FW. White grain mycetoma caused by a *Cylindrocarpon* sp. in India. *J Clin Microbiol.* 2000;38:4288–91.
- Rodríguez-Villalobos H, Georgala A, Beguin H, Heymans C, Pye G, Crokaert F, et al. Disseminated infection due to *Cylindrocarpon (Fusarium) lichenicola* in a neutropenic patient with acute leukaemia: Report of a case and review of the literature. *Eur J Clin Microbiol Infect Dis.* 2003;22:62–5.
- Chazan B, Colodner R, Polachneck I, Shoufani A, Rozenman D, Raz R. Mycetoma of the foot caused by *Cylindrocarpon lichenicola* in an immunocompetent traveler. *J Travel Med.* 2004;11:331–2.
- Zoutman DE, Siegler L. Mycetoma of the foot caused by *Cylindrocarpon destructans*. *J Clin Microbiol.* 1991;29:1855–9.
- Sampaio FM, Gutierrez Galhardo MC, de Farias Cardoso R, de Oliveira Coelho JM, Rosandiki Lyra M, Francesconi do Valle M. Eumycetoma on the foot caused by *Madurella mycetomatis*: Amputation after significant worsening during pregnancy. *Acta Derm Venereol.* 2015;95:374–5.
- Welsh O, Al-Abdely HM, Salinas-Carmona MC, Fahal AH. Mycetoma medical therapy. *PLoS Negl Trop Dis.* 2014;8:e3218.

I. Vázquez-Osorio*, M. Pereiro Jr. y J. Toribio

Servicio de Dermatología, Facultad de Medicina, Complejo Hospitalario Universitario, Santiago de Compostela, La Coruña, España

* Autor para correspondencia.

Correo electrónico: rogivaos@gmail.com

(I. Vázquez-Osorio).